This is a reproduction of a library book that was digitized by Google as part of an ongoing effort to preserve the information in books and make it universally accessible.

Google™ books

https://books.google.com



Über dieses Buch

Dies ist ein digitales Exemplar eines Buches, das seit Generationen in den Regalen der Bibliotheken aufbewahrt wurde, bevor es von Google im Rahmen eines Projekts, mit dem die Bücher dieser Welt online verfügbar gemacht werden sollen, sorgfältig gescannt wurde.

Das Buch hat das Urheberrecht überdauert und kann nun öffentlich zugänglich gemacht werden. Ein öffentlich zugängliches Buch ist ein Buch, das niemals Urheberrechten unterlag oder bei dem die Schutzfrist des Urheberrechts abgelaufen ist. Ob ein Buch öffentlich zugänglich ist, kann von Land zu Land unterschiedlich sein. Öffentlich zugängliche Bücher sind unser Tor zur Vergangenheit und stellen ein geschichtliches, kulturelles und wissenschaftliches Vermögen dar, das häufig nur schwierig zu entdecken ist.

Gebrauchsspuren, Anmerkungen und andere Randbemerkungen, die im Originalband enthalten sind, finden sich auch in dieser Datei – eine Erinnerung an die lange Reise, die das Buch vom Verleger zu einer Bibliothek und weiter zu Ihnen hinter sich gebracht hat.

Nutzungsrichtlinien

Google ist stolz, mit Bibliotheken in partnerschaftlicher Zusammenarbeit öffentlich zugängliches Material zu digitalisieren und einer breiten Masse zugänglich zu machen. Öffentlich zugängliche Bücher gehören der Öffentlichkeit, und wir sind nur ihre Hüter. Nichtsdestotrotz ist diese Arbeit kostspielig. Um diese Ressource weiterhin zur Verfügung stellen zu können, haben wir Schritte unternommen, um den Missbrauch durch kommerzielle Parteien zu verhindern. Dazu gehören technische Einschränkungen für automatisierte Abfragen.

Wir bitten Sie um Einhaltung folgender Richtlinien:

+ *Nutzung der Dateien zu nichtkommerziellen Zwecken* Wir haben Google Buchsuche für Endanwender konzipiert und möchten, dass Sie diese Dateien nur für persönliche, nichtkommerzielle Zwecke verwenden.

+ *Keine automatisierten Abfragen* Senden Sie keine automatisierten Abfragen irgendwelcher Art an das Google-System. Wenn Sie Recherchen über maschinelle Übersetzung, optische Zeichenerkennung oder andere Bereiche durchführen, in denen der Zugang zu Text in großen Mengen nützlich ist, wenden Sie sich bitte an uns. Wir fördern die Nutzung des öffentlich zugänglichen Materials für diese Zwecke und können Ihnen unter Umständen helfen.

+ *Beibehaltung von Google-Markenelementen* Das "Wasserzeichen" von Google, das Sie in jeder Datei finden, ist wichtig zur Information über dieses Projekt und hilft den Anwendern weiteres Material über Google Buchsuche zu finden. Bitte entfernen Sie das Wasserzeichen nicht.

+ *Bewegen Sie sich innerhalb der Legalität* Unabhängig von Ihrem Verwendungszweck müssen Sie sich Ihrer Verantwortung bewusst sein, sicherzustellen, dass Ihre Nutzung legal ist. Gehen Sie nicht davon aus, dass ein Buch, das nach unserem Dafürhalten für Nutzer in den USA öffentlich zugänglich ist, auch für Nutzer in anderen Ländern öffentlich zugänglich ist. Ob ein Buch noch dem Urheberrecht unterliegt, ist von Land zu Land verschieden. Wir können keine Beratung leisten, ob eine bestimmte Nutzung eines bestimmten Buches gesetzlich zulässig ist. Gehen Sie nicht davon aus, dass das Erscheinen eines Buchs in Google Buchsuche bedeutet, dass es in jeder Form und überall auf der Welt verwendet werden kann. Eine Urheberrechtsverletzung kann schwerwiegende Folgen haben.

Über Google Buchsuche

Das Ziel von Google besteht darin, die weltweiten Informationen zu organisieren und allgemein nutzbar und zugänglich zu machen. Google Buchsuche hilft Lesern dabei, die Bücher dieser Welt zu entdecken, und unterstützt Autoren und Verleger dabei, neue Zielgruppen zu erreichen. Den gesamten Buchtext können Sie im Internet unter `http://books.google.com` durchsuchen.

H39-14H

UVa Health Sciences Library

3 47 0144187

LIBRARY OF THE
UNIVERSITY OF VIRGINIA

GIFT OF
THE DEPARTMENT OF
SURGERY AND GYNECOLOGY

Digitized by Google

Digitized by Google

Digitized by Google

VERHANDLUNGEN

DER

DEUTSCHEN ORTHOPÄDISCHEN GESELLSCHAFT.

Digitized by Google

Digitized by Google

VERHANDLUNGEN

der Deutschen orthopädischen Gesellschaft

DREIZEHNTER KONGRESS

ABGEHALTEN ZU BERLIN AM 13. UND 14. APRIL 1914.

Herausgegeben im Auftrage des Vorstandes von
Professor Dr. **K. Biesalski.**

MIT 363 TEXTABBILDUNGEN.

Beilageheft
der „Zeitschrift für orthopädische Chirurgie“,
Bd. XXXV.

UNIVERSITY OF VIRGINIA
GENERAL
LIBRARY
1819

STUTTGART.
VERLAG VON FERDINAND ENKE.
1915.

Digitized by Google

RD
701
.D4
119357
13th
1914

Das Uebersetzungsrecht für alle Sprachen und Länder vorbehalten.

Druck der Union Deutsche Verlagsgesellschaft in Stuttgart.

Digitized by Google

Inhalt.

	Seite
Einladung zum XIII. Kongreß der Deutschen orthopädischen Gesellschaft	XI
Mitgliederliste der Deutschen orthopädischen Gesellschaft	XIII
Satzungen der Deutschen orthopädischen Gesellschaft	XXVI
Rednerverzeichnis	XXX

I. Protokolle, Diskussionen und kleinere Mitteilungen.

Eröffnungssitzung.

Montag den 13. April, nachmittags 3 Uhr:	Teil I	Teil II
Herr Kölliker-Leipzig: Eröffnungsrede	3	—
Herr Gocht-Halle: Zur Technik der Arthrodesenoperation am Schulter-, Hüft- und Kniegelenk	6	1
Diskussion: Herr Rosenfeld-Nürnberg	6	—
Herr Spitzy-Wien (Technik der Arthrodesen des Handgelenks)	7	—
Herr Wollenberg-Berlin	8	—
Herr Wierzejewski-Posen	8	—
Herr Wittek-Graz	9	—
Herr Bade-Hannover	12	—
Herr Schultze-Duisburg	13	—
Herr Riedinger-Würzburg	13	—
Herr Gocht-Halle	13	—
Herr Riedinger-Würzburg	14	—
Herr Krukenberg-Elberfeld	14	—
Herr Helbing-Berlin	14	—
Herr Gocht-Halle	15	—
Herr Werndorff-Wien	15	—
Herr Müller-Rostock	16	—
Herr Werndorff-Wien	16	—
Herr Christen-Bern: Die Entstehung der Diaphysenbrüche auf Grund der Festigkeitslehre	17	8
Herr Cramer-Köln: Ueber Operationsbefunde bei Spina bifida occulta	17	21
Diskussion: Herr Werndorff-Wien	17	—
Herr Bibergeil-Berlin	17	—
Herr Cramer-Köln	18	—
Herr Schanz-Dresden: Beiträge zur Mobilität ankylotischer Gelenke	19	25
Herr Deutschländer-Hamburg: Zur operativen Mobilisierung der Kniean kylosen	19	34
Diskussion zum Vortrage des Herrn Schanz: Herr Deutschländer-Hamburg	19	—

Digitized by Google

	Seite Teil I	Teil II
Herr Friedrich-Königsberg	20	—
Herr Schanz-Dresden	21	—
Herr O. v. Frisch-Wien	21	—
Herr Biesalski-Berlin	21	—
Herr Kölliker-Leipzig	22	—
Herr Ludloff-Breslau	22	—
Herr Jansen-Leiden: Verletzbarkeit schnell wachsender Zellen und Rachitis	23	41
Herr Schultze-Duisburg: Zur Behandlung der ischämischen Kontraktur	23	52
Diskussion: Herr Spitzy-Wien	23	—
Herr Brandes-Kiel	23	—
Herr Spitzy-Wien	24	—
Herr Drehmann-Breslau	24	—
Herr Gocht-Halle	24	—
Herr Schultze-Duisburg	25	—
Herr Stoffel-Mannheim: Weitere Studien über das Wesen und die Behandlung der Ischias	25	64
Diskussion: Herr Heile-Wiesbaden	25	—
Herr Spitzy-Wien	26	—
Herr Hohmann-München: Weitere Erfahrungen mit der Stoffelschen Operation bei spastischen Lähmungen	27	84

Projektionsabend.

Herr Peltesohn-Berlin: Zur Kenntnis der Knochenverletzungen bei der Geburtslähmung	27	86
Diskussion: Herr Finck-Charkow	27	—
Herr Werndorff-Wien	29	—
Herr Spitzy-Wien	29	—
Herr Stettiner-Berlin	30	—
Herr Peltesohn-Berlin	31	—
Herr Böhm-Berlin: Meine Erfahrungen mit dem Friedmannschen Tuberkulosemittel bei der Gelenktuberkulose	31	92
Diskussion: Herr W. V. Simon-Breslau	31	—
Herr Bade-Hannover	33	—
Herr Julius Finck-Charkow: Ueber die klinisch latente Wirbeltuberkulose	33	102
Herr Albee-New York: Meine Methode der Knochentransplantation an der Hand von 250 Fällen	33	112
Herr Erlacher-Graz: Beiträge zur operativen Versteifung der Wirbelsäule nach Albee	33	138
Herr Froelich-Nancy: 4 Fälle von Laminektomie bei spondylitischer Lähmung	33	144
Herr Wittek-Graz: Zur Heliotherapie chirurgischer Tuberkulose	33	—
Diskussion zu den Vorträgen der Herren Albee u. Froelich:		
Herr Wittek-Graz	33	—
Herr Schede-München	34	—
Herr Spitzy-Wien	36	—
Herr Waldenström-Stockholm	37	—
Herr Arnd-Bern	39	—
Herr Böhm-Berlin	40	
Herr Wierzejewski-Posen	41	—

Digitized by Google

	Seite Teil I	Teil II
Herr Böhm-Berlin: Ueber das angeborene synostotische Caput obstipum	41	149
Herr Leo Mayer-Berlin: Anatomisch-physiologische Untersuchungen an Muskeln und Sehnen und ihre praktische Anwendung auf die Sehnenverpflanzung	41	156
Herr Michaelis-Leipzig: Ueber familiäre Exostosen	41	171
Herr Krukenberg-Elberfeld: Ueber die Behandlung schwerer Skoliosen	41	177
Herr Duncker-Köln: Ein neues operatives Verfahren zur Erzeugung von Tierskoliosen und ihre Messung	42	—
Herr E. Mayer-Köln: Abbott oder Calot?	42	182
Herr Schultheß-Zürich: Projektion der Bilder zu den Vorträgen: a) Theorie und Praxis des Abbottschen Verfahrens	42	278
b) Ueber Formveränderung der Knochen an gelähmten Extremitäten	42	465
Herr Lamy-Paris: Einige Betrachtungen über die Behandlung der Skoliose nach den Methoden von Abbott und Forbes	42	192

Dienstag den 14. April, vormittags 9 Uhr:

Herr Biesalski-Berlin: Physiologische Forderungen der Sehnenverpflanzung, insbesondere der Sehnenauswechslung	43	197
Herr Stoffel-Mannheim: Ueber meine Methode der Sehnenüberpflanzung	43	227
Diskussion: Herr Schede-München	43	—
Herr Spitzy-Wien	44	—
Herr Röpke-Barmen	46	—
Herr Gocht-Halle	47	—
Herr Schede-München	48	—
Herr Schanz-Dresden	48	—
Herr Spitzy-Wien	48	-
Herr Stoffel-Mannheim	49	—
Herr Biesalski-Berlin	49	—
Herr Erlacher-Graz: Experimentelle Untersuchungen über Plastik und Transplantation von Nerv und Muskel	50	254
Diskussion: Herr Heineke-Leipzig	50	—
Herr Erlacher-Graz	52	-
Herr Muskat-Berlin: Die Luxation der Peroneussehnen	52	271
Herr Schultheß-Zürich: Theorie und Praxis des Abbottschen Verfahrens	52	278
Herr Schede-München: Experimentelle Studien zum Redressement der Skoliose	53	319
Diskussion: Herr v. Aberle-Wien	53	—
Herr G. Müller-Berlin: Meine Erfahrungen mit der Abbottschen Skoliosenbehandlung	53	346
Diskussion: Herr Spitzy-Wien	53	—
Herr Fränkel-Berlin: Zur Gipsbehandlung der fixierten Skoliose	54	—
Diskussion zur Abbottschen Skoliosenbehandlung:		
Herr Cramer-Köln	58	—
Herr Werndorff-Wien	59	—
Herr Böhm-Berlin	62	—
Herr Krukenberg-Elberfeld	63	—
Herr Wullstein-Bochum	64	—

Digitized by Google

	Seite Teil I	Teil II
Herr Fränkel-Berlin	65	—
Herr Möhring I-Kassel	65	—
Herr Schede-München	66	—
Herr Wilms-Heidelberg: Operative Korrektur des Plattfußes	66	352
Herr Kausch-Berlin: Eine Operation bei schwerstem Plattfuß	67	—
Herr Streißler-Graz: Ueber bogenförmige Osteotomie in der operativen Plattfußbehandlung	67	359
Diskussion: Herr Perthes-Tübingen	67	—
Nachmittagssitzung.		
Herr Kölliker-Leipzig: Geschäftliches	69	—
Herr Drehmann-Breslau: Neue Mitglieder	69	—
Herr Kölliker-Leipzig: Geschäftliches	71	—
Herr Schanz-Dresden: Kassenbericht	71	—
Herr Kölliker-Leipzig: Geschäftliches	72	—
Herr Spitzy-Wien: Geschäftliches	73	—
Herr Kölliker-Leipzig: Geschäftliches	73	—
Herr Maaß-Berlin: Operative Behandlung schwerer Skoliosen	73	367
Diskussion: Herr Ad. Alsberg-Kassel	73	—
Herr Rosenfeld-Nürnberg	75	—
Herr Schanz-Dresden	75	—
Herr J. Riedinger-Würzburg: Demonstration von Hülsen und Korsetten aus Gipsleim	75	—
Diskussion: Herr Biesalski-Berlin	77	—
Herr Kölliker-Leipzig: Ergebnis der Vorstandswahl	77	—
Herr Semeleder-Wien: Verfahren zur bildlichen Darstellung der Skoliose	77	—
Herr Schanz-Dresden: Zur Diagnostik der Wirbelsäulenerkrankungen	78	—
Herr Schanz-Dresden: Ueber die vorderen Stützpunkte des Fußgewölbes	80	376
Diskussion: Herr Schultze-Duisburg	80	—
Herr Jansen-Leiden	81	—
Herr Wittek-Graz	82	—
Herr Muskat-Berlin	83	—
Herr O. v. Frisch-Wien	83	—
Herr Delorme-Halle	84	—
Herr Bähr-Hannover	85	—
Herr W. V. Simon-Breslau	86	—
Herr Krukenberg-Elberfeld: Ueber operationslose Behandlung schwerer Plattfüße	86	383
Herr J. Riedinger-Würzburg: Demonstration eines Osteoklasten	86	—
Diskussion über die Fußgeschwulst:		
Herr Jansen-Leiden	90	—
Herr Kölliker-Leipzig	91	—
Herr Semeleder-Wien	91	—
Herr G. Müller-Berlin: Zur Therapie der schnappenden Hüfte	91	388
Herr Turner-St. Petersburg: Die Frakturen des Femurhalses im kindlichen Alter und ihre Beziehungen zur Coxa vara	91	392
Herr Bade-Hannover: Beobachtungen bei der blutigen Reposition der angeborenen Hüftverrenkung	91	402

Digitized by Google

	Seite Teil I	Teil II
Herr Schultheß-Zürich: Ueber Formveränderungen der Knochen an gelähmten Extremitäten	92	465
Diskussion: Herr Deutschländer-Hamburg	92	—
Herr Härting-Leipzig: Demonstration stereoskopischer Bilder eingerenkter Hüftgelenksluxationen	93	—
Herr Schultze-Duisburg: Die Luxatio patellae lateralis congenita	93	471
Herr Lamy-Paris: Behandlung des angeborenen Klumpfußes durch subkutane Exkochleation	93	479
Diskussion: Herr Wollenberg-Berlin	94	—
Herr Magnus-Marburg: Zur Klumpfußbehandlung	94	485
Herr Duncker-Köln: Demonstration eines neuen Skoliosenmeßapparates	94	488
Herr Kölliker-Leipzig: Schlußwort	94	—

II. Größere Vorträge und Abhandlungen.

I. H. Gocht: Zur Technik der Arthrodesenoperation am Schulter-, Hüft- und Kniegelenk . . . 1
II. Th. Christen: Die Entstehung der Diaphysenbrüche auf Grund der Festigkeitslehre . . . 8
III. K. Cramer: Ueber Operationsbefunde bei Spina bifida occulta 21
IV. A. Schanz: Beiträge zur Mobilisation ankylotischer Gelenke . 25
V. Carl Deutschländer: Zur operativen Mobilisierung der Knieankylosen . . . 34
VI. Murk Jansen: Verletzbarkeit schnell wachsender Zellen und Rachitis . . . 41
VII. Ferd. Schultze: Zur Behandlung der ischämischen Kontraktur 52
VIII. A. Stoffel: Weitere Studien über das Wesen und die Behandlung der Ischias . . . 64
IX. G. Hohmann: Weitere Erfahrungen mit der Stoffelschen Operation bei spastischen Lähmungen . . . 84
X. Siegfried Peltesohn: Zur Kenntnis der Knochenverletzungen bei der Geburtslähmung . . . 86
XI. Max Böhm: Meine Erfahrungen mit dem Friedmannschen Tuberkulosemittel bei der Gelenktuberkulose . . . 92
XII. Julius Finck: Ueber die klinisch latente Wirbeltuberkulose . 102
XIII. Fred H. Albee: Meine Verwendung der Knochentransplantation 112
XIV. Philipp Erlacher: Beiträge zur operativen Versteifung der Wirbelsäule nach Albee . . . 138
XV. A. Froelich: 4 Fälle von Laminektomie bei spondylitischer Lähmung . . . 144
XVI. Max Böhm: Ueber das angeborene synostotische Caput obstipum 149
XVII. Leo Mayer: Anatomisch-physiologische Untersuchungen an Muskeln und Sehnen und ihre praktische Anwendung auf die Sehnenüberpflanzung . . . 156
XVIII. W. Michaelis: Ueber familiäre Exostosen . . . 171
XIX. H. Krukenberg: Ueber die Behandlung schwerer Skoliosen . 177
XX. E. Mayer: Abbott oder Calot? . . . 182
XXI. L. Lamy: Einige Betrachtungen über die Behandlung der Skoliose nach den Methoden von Abbott und Forbes . . . 192
XXII. K. Biesalski: Die physiologischen Forderungen der Sehnenverpflanzung insbesondere der Sehnenscheidenauswechslung . . 197
XXIII. A. Stoffel: Ueber meine Methode der Sehnenüberpflanzung . 227

Digitized by Google

Seite

XXIV. Philipp Erlacher: Experimentelle Untersuchungen über Plastik und Transplantation von Nerv und Muskel 254
XXV. G. Muskat: Die Luxation der Peroneussehnen 271
XXVI. Wilhelm Schultheß: Theorie und Praxis in der Abbottschen Behandlung der Skoliose 278
XXVII. F. Schede: Experimentelle Studien zum Redressement der Skoliose 319
XXVIII. Georg Müller: Meine Erfahrungen mit der Abbottschen Skoliosenbehandlung 346
XXIX. M. Wilms: Operative Korrektur des Plattfußes 352
XXX. Eduard Streißler: Ueber bogenförmige Osteotomie in der operativen Plattfußbehandlung 359
XXXI. H. Maaß: Operative Behandlung schwerer Skoliosen . . . 367
XXXII. A. Schanz: Ueber die vorderen Stützpunkte des Fußgewölbes 376
XXXIII. H. Krukenberg: Ueber operationslose Behandlung schwerer Plattfüße 383
XXXIV. Georg Müller: Zur Therapie der schnappenden Hüfte . . . 388
XXXV. H. Turner: Die Frakturen des Femurhalses und ihre Beziehungen zur Coxa vara 392
XXXVI. Peter Bade: Erfahrungen bei der blutigen Behandlung der angeborenen Hüftverrenkung 402
XXXVII. Wilhelm Schultheß: Ueber Formveränderungen der Knochen an gelähmten Extremitäten 465
XXXVIII. Ferd. Schultze: Die Luxatio patellae lateralis congenita . . 471
XXXIX. L. Lamy: Behandlung des angeborenen Klumpfußes durch subkutane Exkochleation 479
XL. Georg Magnus: Zur Klumpfußbehandlung 485
XLI. Fr. Duncker: Demonstration eines neuen Skoliosenmeßapparates 488

Digitized by Google

Einladung zum XIII. Kongreß der Deutschen orthopädischen Gesellschaft

1914.

– –

Der XIII. Kongreß der Deutschen orthopädischen Gesellschaft findet in der Osterwoche, am Montag, den 13. und Dienstag, den 14. April, in Berlin im Langenbeck-Hause, Ziegelstr. 10/11, statt. Der Kongreß wird am Montag, den 13. April, nachmittags 3 Uhr, eröffnet. Die Sitzung dauert von 3 bis 6½ Uhr, die Projektionssitzung beginnt um 7 Uhr. Die Vormittagssitzung am Dienstag findet von 9 bis 1 Uhr, die Nachmittagssitzung von 2 bis 6 Uhr statt. Die Generalversammlung wird am Dienstag, den 14. April, nachmittags abgehalten.

Als Hauptthema wurde gewählt: „Die operative Behandlung der Spondylitis (operative Feststellung der Wirbelsäule, Laminektomie, Senkungsabszesse)". Herr Albee (New-York) wird die Besprechung mit einem Vortrag über seine Knochenplastik bei Spondylitis eröffnen. Die Sitzung am Dienstag vormittag wird eingeleitet durch den Vortrag des Herrn Biesalsky: „Physiologische Forderungen der Sehnenverpflanzung, insbesondere der Sehnenauswechselung".

Nach Erledigung des Hauptthemas folgen Vorträge anderen Inhalts; angemeldet sind:

Herr Gocht: „Zur Technik der Arthrodese", Herr Schultheß: „Ueber Theorie und Praxis des Abbottschen Verfahrens", Herr Wilms: „Operative Behandlung des Plattfußes".

Die Ankündigung von Vorträgen und Demonstrationen bitte ich bis zum 15. Februar an mich gelangen zu lassen unter Beifügung einer kurzen Inhaltsangabe, ob Vortrag oder Demonstration beabsichtigt, ob Kranke demonstriert werden. Eine Berücksichtigung

Digitized by Google

dieser Bitte ist aus dem Grunde erforderlich, um eine sachgemäße Gruppierung der Vorträge vornehmen und schon frühzeitig allen Mitgliedern durch Rundschreiben bekannt geben zu können. Von auswärts kommende Kranke können nach vorheriger Anmeldung in der Königl. Universitätsklinik, Berlin, Ziegelstr. 5—9 (Geh. Med.-Rat Prof. Dr. Bier), Aufnahme finden. Präparate, Apparate und Instrumente usw. sind mit Angabe ihrer Bestimmung an Herrn Melzer (Berlin N, Langenbeck-Haus, Ziegelstr. 10/11) zu senden.

Anmeldungen zur Mitgliedschaft sind, mit der Unterschrift von drei Mitgliedern der Gesellschaft versehen, mir einzusenden oder bei Gelegenheit des Kongresses rechtzeitig einzureichen.

Leipzig, im Januar 1914.
Marienstraße 20.

Prof. **Th. Kölliker,**
Vorsitzender für das Jahr 1914.

Digitized by Google

Mitgliederliste

der

Deutschen orthopädischen Gesellschaft.

1914.

Diejenigen Mitglieder, welche beim diesjährigen Kongreß anwesend waren, sind mit einem * vor der Nummer versehen. — L bedeutet lebenslängliche Mitgliedschaft.

I. Ehrenmitglieder.

1. Dr. Bradford, E. H., Professor in Boston (U.S.A.). 1911.
2. „ Heusner, L., Geh. San.-Rat, Professor in Bonn. 1912. Vorsitzender 1904.
„ König, Franz, Geh. Medizinalrat, o. Professor in Berlin. 1902. † 1910.
„ v. Bergmann, Ernst, Exzellenz, Wirkl. Geheimer Rat, o. Professor, Direktor des klinischen Instituts für Chirurgie in Berlin. 1902. † 1907.
„ v. Esmarch, Friedrich, Exzellenz, Wirkl. Geheimer Rat, o. Professor in Kiel. 1903. † 1908.
„ v. Mikulicz-Radecki, J., Geh. Medizinalrat, o. Professor, Direktor der chirurgischen Universitätsklinik in Breslau. 1905. † 1905. Vorsitzender 1905.
„ Bardenheuer, B., Geh. Medizinalrat und Professor in Köln. 1910. † 1913. Vorsitzender 1907.

II. Verstorbene Vorsitzende.

Dr. Bardenheuer, B., Geh. Medizinalrat und Professor in Köln. Vorsitzender 1907. † 1913.
„ Joachimsthal, G., Professor, Berlin. Vorsitzender 1910. † 1914.

III. Korrespondierende Mitglieder.

3. Dr. Lovett, R. W., Professor, Boston (U.S.A.).
4. „ Jones, Robert, Liverpool (England).
5. „ Abbott, Portland (U.S.A.).

IV. Ausschußmitglieder.

*6. Vorsitzender: Dr. Kölliker, Th., Medizinalrat und Professor, Leipzig, Marienstrasse 20.
*7. Stellvertretender Vorsitzender: Dr. Spitzy, H., Professor, Wien, Frankgasse 1. Vorsitzender 1913.

Digitized by Google

*8. Erster Schriftführer: Dr. Biesalski, Professor und Direktor, Berlin W 67. Bayreuther Straße 13.
*9. Zweiter Schriftführer: Dr. Aberle Rudolf Ritter v. Horstenegg, Univ.-Assistent in Wien IX, Garnisongasse 3.
*10. Schatzmeister: Dr. Schanz, A., Sanitätsrat, Dresden-A., Räcknitzstr. 13.

V. Beisitzer.

*11. Dr. Hoeftman, H., Professor, Königsberg i. Pr., Hinter Tragheim 8a. Vorsitzender 1902 und 1912.
12. „ Lorenz, Adolf, Regierungsrat und Professor in Wien I, Rathausstr. 21. Vorsitzender 1906.
13. „ Lange, Fritz, Geh. Hofrat, Professor, München, Mozartstr. 21. Vorsitzender 1909.
„ Heusner, L., Geh. Sanitätsrat, Professor, Bonn. Vorsitzender 1904.
*14. „ Schultheß, Wilh., Professor in Zürich V, Neumünsterallee 3 (Schweiz). Vorsitzender 1908.
*15. „ Rosenfeld, Leonhard, Nürnberg, Königstr. 45.
*16. „ Drehmann, G., Professor, Breslau, Klosterstr. 10.
*17. „ Gocht, H., Professor in Halle a. S., Hedwigstr. 12.
18. „ Ludloff, Professor, Frankfurt a. M., Schumannstr. 11.
19. „ Bade, Peter, Hannover, Walderseestr.

VI. Mitglieder.

*20. Dr. Ach, Professor, München, Lessingstr. 8.
21. „ Ahrens, Wiesbaden, Wilhelmstr. 42.
*22. „ Alapy, Dozent, Budapest, Honvedgasse 3 (Ungarn).
*23. „ Alexeiew, Petersburg, Ligofska 85 (Rußland).
*24. „ Alsberg, Adolf, Kassel, Spohrstr. 2.
25. „ Altmann, Reinhold, San.-Rat, dirig. Arzt in Zabrze (Oberschlesien).
26. „ Amson, Alfred, Wiesbaden, Taunusstr. 6.
27. „ Anders, Johannes, Gnesen.
28. „ Andreae, Hugo, Eisenach, Frauenberg 11.
29. „ v. Angerer, O. K., Exzellenz, Wirkl. Geheimrat, Professor, München-Harlaching, Willroider Straße 8.
30. „ Anschütz, Professor, Kiel, Düsternbrook 40.
*31. „ Arnd, Professor, Oberarzt, Bern, Gutenbergplatz 4 (Schweiz).
*32. „ v. Assen, Rotterdam, Westersingel 20b (Holland).
33. „ Axhausen, Georg, Professor, Berlin NW, Klopstockstr. 7.
*34. „ Backhaus, leit. Arzt der chir. Abt. des Augusta-Krankenhauses, Düsseldorf.
*35. „ Bähr, Ferd., Oberarzt, Hannover, Stader Chaussee 34.
36. „ v. Baeyer, Privatdozent, München, Veterinärstr. 9.
37. „ Baisch, Bernhard, Privatdozent, Heidelberg, Bunsenstr. 24.
38. „ v. Bakay, Ludwig, Budapest IX, Ferenczkörut 25.
39. „ Bardenheuer, Fr., San.-Rat, Oberarzt, Bochum, Bismarckstr.
*40. „ Bardenheuer, H., Oberarzt, Köln, Langgasse 35.
*41. „ Bauer, Albert, Breslau, Tauentzienplatz 3a.
*42. „ Baumbach, Langensalza (Gotha).
43. „ Becher, Münster i. W., Hüfferstr. 30.

Digitized by Google

*44. Dr. Becker, Adolf, Professor u. dirig. Arzt der Kinderheilanstalt, Hannover, Königstr. 7.
*45. „ Becker, L. F. Wilhelm, Bremen.
*46. „ Belz, Adam, Charkow, Rymarskaja 2 (Rußland).
47. „ van den Berg, Groningen (Holland).
48. „ Bergenhem, dirig. Arzt, Nyköping (Schweden).
*49. „ Bertelsmann, Professor, Kassel, Kaiserstr. 72.
*50. „ Bertha, Martin, Primararzt, Bruck a. d. Mur.
*51. „ Bethe, Stettin, Königstr. 1.
*52. „ Bettmann, Leipzig, Thomasring 20a.
*53. „ Bibergeil, Eugen, Berlin SW, Belle-Alliance-Platz 13.
54. „ Bier, A., Geh. Medizinalrat, Professor, Berlin NW, Lessingstr. 1.
55. „ Bier, Richard, Professor, Berlin-Lichterfelde, Bahnhofstr. 16.
56. „ Blank, Berlin-Charlottenburg, Kaiserdamm 6.
*57. „ Blencke, Magdeburg, Wilhelmplatz 12.
*58. „ Blumenthal, Max, Berlin C, Monbijouplatz 11.
*59. „ Böcker, Berlin W, Schöneberger Ufer 15.
*60. „ Boecker, Wilh., Lüdenscheid, Schillerstr.
61. „ Bögel, Geh. San.-Rat, Hannover, Weinstr. 3.
*62. „ Böhm, Max, Berlin SW, Königgrätzer Straße 42.
63. „ Boese, Berlin-Wilmersdorf, Uhlandstr. 138/139.
64. „ Boeters, Geh. Sanitätsrat und dirig. Arzt, Görlitz.
65. „ Boltz, R., Wandsbek.
66. „ Borchardt, Professor und dirig. Arzt, Berlin W, Dörnbergstr. 6.
*67. „ Borchgrevink, O., Oberarzt, Kristiania (Norwegen).
*68. „ Bourwieg, Sanitätsrat, Berlin N, Oranienburger Straße 67.
69. „ Braatz, Egbert, Professor, Königsberg i. Pr., Burgstr. 6.
*70. „ v. Bradách, Emil, Budapest VIII, Ullöiut 22 (Ungarn).
*71. „ Brandes, Priv.-Doz.. Kiel, Hospitalstr. 40.
72. „ Breitung, Professor, Plauen i. Vogtl.
*73. „ Brennsohn, J., Riga, Mühlenstr. 64 (Rußland).
*74. „ Brodnitz, Siegfried, Frankfurt a. M., Savignystr. 55.
*75. „ Brüning, Professor, Gießen, Friedrichstr. 11.
*76. „ Buchbinder, Leipzig, Weststr. 11.
77. „ Buchholz, V. K., Oberarzt, Boston, 139 Pleasantstreet (U.S.A.).
*78. „ Bülow-Hansen, Christiania (Norwegen).
79. „ v. Büngner, R., Mainz, Kaiserstr. 15.
*80. „ Bull, P., Professor, Kristiania (Norwegen).
81. „ Bum, Anton, Privatdozent, Wien I, Deutschmeisterplatz 2.
82. „ Cahen, Fritz, San.-Rat, Köln, Bismarckstr. 5.
*83. „ Cahen, G., Mannheim.
84. „ van Calcar, J. W., Groningen (Holland).
85. „ Calvé, Jacques, Berck-Plage (Frankreich).
*86 „ Cappelen, Axel, dirig. Arzt, Stavanger (Norwegen).
*87. „ Caro, Leo, Hannover.
88. „ Castells, Herminio, Barcelona, Paseo de Gracia 89 (Spanien).
89. „ Ceci, A., Professor, Pisa (Italien).
90. „ v. Chamisso, Adalbert, Stargard i. P.
91. „ Chlumsky, V., Professor, Krakau, Rynek Klep. 12 (Galizien).
92. „ Chrysospathes, Dozent, Athen, Rue Themistocle 1 (Griechenland).
93. „ Cohn, Max, leit. Arzt am städt. Krankenhaus Moabit, Berlin NW, Altonaer Straße 4.

Digitized by Google

*94. Dr. Cohn, Maximilian, dirig. Spitalarzt, Lodz, Dzielna 28 (Rußland).
95. „ Colley, Insterburg.
96. „ Correa, Alvares, Amsterdam, Houthorstraat 6 (Holland).
*97. „ v. Cossart, Edgar, Simferopel, Spasskaja 11 (Krim).
*98. „ Cramer, Karl, Professor u. dirig. Arzt in Köln a. Rh., Kardinalstr. 2.
*99. „ Croce, O., Essen a. d. Ruhr.
*100. „ Deetz, dirig. Arzt in Arolsen.
101. „ Defranceschi, Peter, Görz (Oesterreich).
*102. „ Delchef, Joseph, Chefarzt, Lüttich, Vue de l'ouest 88 (Belgien).
103. „ Delkeskamp, Landsberg a. d. W., Bismarckstr. 17.
*104. „ Delorme, Halle a. S., Hedwigstr.
105. „ v. Dembowski, Taddeus, Wilna, Terentsk 9 (Rußland).
106. „ Depner, Wilh., Kronstadt, Siebenbürgen.
*107. „ Derjabin, Leonid, Saratow, Wolskajastr. 51 (Rußland).
*108. „ Deschmann, Rudolf, Wien VIII, Skodagasse 8.
109. „ Deutschländer, Hamburg, Brahmsallee 9.
110. „ Dollinger, B., Budapest VIII, Maria utca 34 (Ungarn).
111. „ Dollinger, Jul., Hofrat, Prof., Budapest VII, Rákóczystr. 52 (Ungarn).
*112. „ Dreesmann, Professor, Köln, Elisenstr. 8.
*113. „ Duncker, Fritz, Köln.
*114. „ Ebbinghaus, Chefarzt, Altena i. W.
115. „ Eckstein, Gustav, Prag, Graben 27 (Böhmen).
*116. „ Eckstein, Hugo, Berlin W, Steglitzer Straße 10.
117. „ Egloff, Wilhelm, Stuttgart, Eugenstr. 4.
*118. „ Ehebald, Rich., Erfurt.
119. „ Ehrich, Ernst, Professor, Rostock, St.-Georg-Straße 100.
*120. „ Ehringhaus, Otto, Berlin O, Romintener Straße 1.
121. „ Eickenbusch, Hamm i. W.
122. „ Eigenbrodt, Professor, Darmstadt, Ohligstr. 33.
123. „ Freiherr v. Eiselsberg, Regierungsrat, Professor in Wien I, Mölkerbastei 5.
124. „ Ekehorn, Gustaf, Professor, dirig. Arzt, Upsala (Schweden).
125. „ Engel, Hermann, Berlin-Friedenau, Brunhildstr. 8.
126. „ Engelmann, Guido, Wien I, Rathausstr. 7.
127. „ Epstein, Krakau, k. k. chir. Klinik (Galizien).
128. „ Erasmus, Geh. Sanitätsrat, Krefeld.
*129. „ Erlacher, Philipp, Graz, Mozartgasse 14 (Steiermark).
*130. „ Evler, Stabsarzt a. D., Berlin-Friedenau, Stubenrauchstr. 17.
*131. „ Ewald, Paul, Hamburg, Schäferkampallee 27.
*132. „ Fauconnet, Genf, 2 Rue de Ours (Schweiz).
*133. „ Feinen, Joseph, Remscheid, Elberfelder Straße 12.
*134. „ Fertig, Hanau.
135. „ Fibich, Richard, k. k. Bergarzt, Birkenberg (Oesterreich).
*136. „ Finck, Julius, Charkow, Wossnesenskaja 12 (Rußland).
*137. „ Fischer, August, Medizinalrat, Darmstadt, Grafenstr. 5.
*138. „ Flörcken, Chefarzt, Paderborn.
139. „ Foerster, Otfried, Professor, Breslau, Tiergartenstr. 83—85.
*140. „ Fopp, Berlin W, Steglitzer Straße 10.
*141. „ Fränkel, James, Privatdozent, Berlin N, Ziegelstr. 5—9.
142. „ Frangenheim, Professor und Direktor in Köln a. Rh., Spichernstr. 55.
143. „ Frank, Jakob, Krankenhausarzt, Fürth i. B.
*144. „ Frank, N. H., Zwolle (Holland).

Digitized by Google

145. Dr. Franke, Felix, Professor, Braunschweig, Bismarckstr. 4.
146. „ Friedenthal, Paul G., Breslau, Schwoitsch.
147. „ Friedrich, Geh. Medizinalrat, Professor, Königsberg i. Pr.
*148. „ Friedrichs, Hannover, Sedanstr. 60.
149. „ v. Frisch, Otto, Dozent, Wien, Josefstädter Straße 17.
*150. „ Froelich, Professor, Nancy, 22 Rue de Bégonias (Frankreich).
*151. „ Frumin, J., Kiew, Jolotoworotskaja 6 (Rußland).
152. „ Galeazzi, Professor, Direktor, Mailand, Via Domodossola 9 (Italien).
153. „ Garrè, Geh. Medizinalrat, Professor, Bonn, Koblenzer Straße 90.
154. „ Gau, Lothar, dirig. Arzt, Volmarstein b. Hagen i. Westf.
*155. „ Gaudier, E., Professor, Lille, Rue Nationale 175 (Frankreich).
*156. „ Gaugele, Karl, Sanitätsrat u. leit. Arzt d. Krüppelheims, Zwickau i. S.
157. „ Gebhard, Schwerin i. M.
*158. „ Genzner, H., Geh. Sanitätsrat, Berlin W, Nürnberger Str. 8.
159. „ Gergö, Emmerich, Budapest VIII, Ulloi ut 78 (Ungarn).
160. „ Gerson, Karl, Schlachtensee bei Berlin, Rolandstr. 2.
161. „ Gersuny, Rob., Wien, Bennogasse 27.
162. „ Gerulanos, Professor, Direktor in Athen, Skufarti 14 (Griechenland).
163. „ Geßner, Adolf, Memel, Töpferstr. 22.
*164. „ Gestland, S., dirig. Arzt, Vadsö (Norwegen).
*165. „ Ghiulamila, Dozent, Bukarest, Str. Ilfar 6 (Rumänien).
166. „ Gillavry, Mac, Amsterdam (Holland).
*167. „ Glaeßner, Paul, Berlin W, Bleibtreustr. 31.
*168. „ Goebel, dirig. Arzt, Ruhrort.
*169. „ Goebel, Walther, Siegen (Westfalen).
170. „ Göbell, Rudolf, Professor, Kiel, Düvelsbeker Weg 19.
171. „ Goepel, Robert, Sanitätsrat, Leipzig, Funkenburgstr. 3.
172. „ Gohl, J. G., Amsterdam, Vondelstraat 53 (Holland).
173. „ Goldmann, Spitalarzt, Lodz (Rußland).
*174. „ Gottstein, Reichenberg i. Böhmen, Bräuhofgasse 5a.
175. „ Gourdon, Professor, Bordeaux (Frankreich).
*176. „ Gräßner, Oberstabsarzt und Professor, Köln.
177. „ Graetzer, Görlitz, Demiansplatz 34/35.
178. „ Graf, Paul, Neumünster (Schleswig-Holstein).
179. „ Grashey, Privatdozent, München, Nußbaumstr. 30.
*180. „ Gregor, Jos., Primararzt, Vsetin (Mähren).
181. „ Greiffenhagen, W., Reval (Rußland).
*182. „ Greven, Hans, Chefarzt, Mühlheim-Ruhr, Leineweberstr. 18—20.
183. „ Grosser, Kurt, leit. Arzt, Liegnitz, Dowestr. 10.
184. „ Gründgens, Aachen, Wilhelmstr. 88.
*185. „ Grüneberg, Altona, Gr. Bergstr. 129.
*186. „ Gümbel, Theodor, Bernau (Mark).
187. „ Gunkel, Paul, Fulda.
188. „ Guradze, Wiesbaden, Mainzer Straße 3.
189. „ Gutmann, E., Koburg, Mohrenstr. 32.
*190. „ Gutsch, L., Medizinalrat und dirig. Arzt in Karlsruhe, Kaiserstraße 182.
*191. „ Haas, Alfred, München, Richard-Wagner-Straße 19.
*192. „ Haberern, Jonathan Paul, Hofrat, chirurg. Abteilungsvorstand, Budapest, Maria-Valeria-utca 5 (Ungarn).
*193. „ Habs, Professor, dirig. Arzt, Magdeburg.
194. „ Haeberlin, Carl, dirig. Arzt, Nauheim, städt. Krankenhaus.

Digitized by Google

195. Dr. Haenel, Friedrich, Hofrat und Generaloberarzt a. l. s. in Dresden-N., Oberer Kreuzweg 4.
196. „ Härtel, Fritz, Halle a. S., Chir. Klinik.
*197. „ Härting, Fritz, Leipzig, Johannisgasse 8.
198. „ Hagemann, Richard, Marburg a. d. L.
*199. „ Haglund, Professor, Stockholm, Sturegatan 62 (Schweden).
200. „ Hahn, Joh., Mainz.
201. „ Hammer, Oberstabsarzt, Karlsruhe i. B., Sophienstr. 15.
*202. „ Hartmann, R., Sanitätsrat, dirig. Arzt, Königshütte (Ob.-Schl.).
*203. „ Hartwich, Alexander, Wien VIII, Wickenburgergasse 19.
*204. „ Haßlauer, Ludwig, Frankfurt a. M., Mainzer Landstr. 51.
205. „ Haudek, Wien I, Tuchlauben 6.
206. „ Haver, Oberarzt, Hagen i. W., Allg. Krankenhaus.
*207. „ Heddaeus, A., Heidelberg, Hauptstr. 88.
208. „ Heidemann, dirig. Arzt, Eberswalde.
209. „ Heidenhain, L., Professor, Worms, Renzstr. 28.
*210. „ Heile, Wiesbaden, Mainzer Straße 26.
*211. „ Heineke, H., Professor, Direktor der chir. Poliklinik, Leipzig, Bismarckstr. 14.
*212. „ Helbing, Professor, Berlin W, Schlüterstr. 40.
213. „ Helferich, Geheimer Medizinalrat, Professor, Eisenach.
214. „ Helling, Edwin, Hudiksvall (Schweden).
*215. „ Hemptenmacher, leit. Arzt am Krüppelheim, Stettin, Friedrich-Karl-Straße 34.
216. „ Henle, A., Professor, Dortmund, Beuerhausstr. 19.
*217. „ Hepner, Eberhard, Danzig, Sandgrube 23.
218. „ Herbst, Hildesheim, Almsstr. 30.
219. „ v. Herczel, Professor, Budapest VII (Ungarn).
220. „ Herrmann, Generaloberarzt a. D., Berlin W, Landshuter Straße 36.
221. „ Hertzell, Bremen, An der Weide 33 a.
L222. „ Herz, Max, Sydney, Wyoming, 175 Macquarie Street (Australien).
L223. „ Herzstein, Morian, San Francisco, 805 Sutter Str., Kalifornien (U.S.A.).
*224. „ Heubach, Oberarzt, Graudenz, Borgenstr. 14.
225. „ Hiller, Artur, Königsberg i. Pr., Bergplatz 18.
226. „ Hinterstoisser, Hermann, Primararzt, Teschen (Oest.-Schlesien).
227. „ Hirsch, Karl, Berlin W, Kurfürstendamm 181.
*228. „ Hirtz, Essen (Ruhr), Dreilindenstr. 41.
229. „ v. d. Hoeven, J., Eefde bei Zutphen (Holland).
*230. „ Hofmann, Walter, Leipzig, Universitäts-Poliklinik.
231. „ Hoffmann, Egon, Professor, Greifswald.
232. „ Hoffmann, Heilbronn, Oststr. 24.
233. „ Hoffmann, Hermann, Schweidnitz, Feldstr. 10.
*234. „ Hohmann, Oberarzt, München, Karlstr. 16.
*235. „ Holfelder, San.-Rat, Wernigerode.
*236. „ Holmdahl, Carl, Hälsingborg (Schweden).
*237. „ Holzwarth, Eugen, Budapest VIII, Üllöiut Nr. 78.
238. „ Hornborg, A. F., Helsingfors (Finnland).
239. „ Horvath, Michael, Dozent, Budapest VIII, Barosgasse 28 (Ungarn).
240. „ Hübscher, Dozent, Basel, St. Johann 88 (Schweiz).
241. „ Hufschmid, dirig. Arzt, Gleiwitz (Oberschlesien).
242. „ Huitfeldt, Hans, L. C., Kristiania (Norwegen).

Digitized by Google

*243. Dr. Jäckh, Alexander, Kassel.
244. „ Jacobsohn, Eugen, Berlin-Charlottenburg, Bismarckstr. 81.
*245. „ Jakimiak, B., Primararzt, Warschau, Chmielua 56 (Russ.-Polen).
*246. „ Jansen, Murk, Leiden, Breeshaad 115 (Holland).
*247. „ Jaroschy, Wilhelm, Prag, Salmgasse 6 (Böhmen).
248. „ Jasinski, Lodz (Rußland).
*249. „ Jastschenko, Vera, Fräulein, Moskau, Patnachio punda 11 (Rußland).
250. „ Immelmann, Berlin W, Lützowstr. 72.
251. „ Joseph, Jacques, Berlin W, Tiergartenstr. 2a.
252. „ Jungengel, Hofrat und Oberarzt, Bamberg.
253. „ Kader, Professor, Krakau, chir. Univ.-Klinik (Galizien).
*254. „ Kahleyß, Dessau.
255. „ Kaïsin, Albert, Floreffe (Belgien).
*256. „ Kara-Michailoff, Iwan, Sofia, Krakva 5 (Bulgarien).
257. „ Kardamatis, Athen, zurzeit Berlin W, Spichernstr. 7.
*258. „ Katayama, Kunijuki, Ass., aus Japan, z. Z. Würzburg, Kürschnerhof 7.
259. „ Katholicky, Obermedizinalrat, dir. Arzt, Brünn (Mähren).
*260. „ Kausch, Professor, Direktor und Oberarzt, Berlin-Schöneberg, Freiherr-von-Stein-Straße 2.
*261. „ Keckeis, Heribert, Primarius, Eibenschitz (Mähren).
*262. „ Kenner, Klara, Fräulein, Magdeburg-Cracau.
*263. „ Kiewe, Leo, Königsberg i. Pr., Steindamm 59/60.
*264. „ Kirsch, Magdeburg, Breiteweg 169.
265. „ Kirschner, Martin, Professor, Königsberg i. Pr.
266. „ v. Kittlitz, J., Fräulein, Bad Elster i. S.
267. „ Klapp, Professor, Berlin NW, Siegmundshof 10.
268. „ Klar, Max, München, Luisenstr. 49.
269. „ Kleinknecht, Prof., Chefarzt des Bürgerhosp. in Mülhausen i. E.
*270. „ Klostermann, Gelsenkirchen, Hohenstaufenstr. 3.
*271. „ Knierim, Hermann, Sanitätsrat, Kassel, Wilhelmstr. 5.
*272. „ Knierim, Kassel.
*273. „ Knoch, leit. Arzt, Essen, Kruppsches Krankenhaus.
274. „ Koch, Karl, Hofrat, Nürnberg, Lorenzenpl. 19.
275. „ Köhler, Alban, Wiesbaden, Thelemannstr. 1.
276. „ Koehler, Paul, Sanitätsrat, Bad Elster.
*277. „ Kofman, Salomon, Odessa, Maly per 8 (Rußland).
*278. „ Kohlmeyer, Oberarzt, Breslau VII, Höfchenstr. 29.
279. „ Kolb, Karl, Heidelberg.
*280. „ Kolb, Sanitätsrat, Darmstadt.
*281. „ Kolpaktecky, Gidale, Mauzyr-Bessarabien (Rußland).
*282. „ Kopits, Eugen, Privatdozent, Budapest VII, Nyár-u 22 (Ungarn).
283. „ Korteweg, J., Professor, Leiden, Breestr. 19 (Holland).
*284. „ Kosinski, Sek.-Arzt, Krakau (Galizien).
*285. „ Kostlivý, Stanislaw, Priv.-Doz. und Primärarzt, Trebitsch (Mähren).
*286. „ Krahn, Landsberg a. d. W.
*287. „ Krause, leit. Arzt der orthop. Abt. des Paul-Gerhard-Stifts, Berlin N, Müllerstr. 57.
288. „ Krause, Walter, Breslau, Ring 59.
*289. „ Kreglinger, Sanitätsrat, Koblenz, Mainzer Straße 39a.
*290. „ Kreuter, Professor, Erlangen.
291. „ Krogius, Ali, Professor, Helsingfors (Rußland).

Digitized by Google

*292. Dr. Kronacher, Bert., Nürnberg, Frauentorgraben 61.
*293. „ Krukenberg, H., Elberfeld, Nützenberger Straße 18.
*294. „ Kuehler, Kreuznach.
295. „ Kümmell, Geh. San.-Rat, Professor, dirig. Arzt in Hamburg. Am langen Zug 9.
296. „ Künne, Bruno, Berlin-Steglitz, Albrechtstr. 12.
297. „ Küttner, Herm., Geh. Med.-Rat, Professor, Breslau XVI, Birkenwäldchen 6.
*298. „ Kuh, Rudolf, Prag, Herrengasse 9 (Böhmen).
*299. „ Laan, H. A., Utrecht, Schoolstr. 5 (Holland).
*300. „ Lackmann, Hamburg, Kolonnaden 5.
*301. „ Lameris, H. J., Professor, Utrecht (Holland).
*302. „ Lamy, Louis, Paris, 6 Rue de la Bienfaisselle (Frankreich).
303. „ Lance, Paris (Frankreich).
304. „ Landwehr, H., leit. Arzt der städt. Heil- u. Krüppel-Anstalt, Köln, Hohenzollernring 18.
305. „ Lange, B., Straßburg i. E., Poststr. 13.
*306. „ Lapinski, W., Warschau, Jerusalemallee 65 (Polen).
*307. „ Legal, Breslau.
*308. „ Lehr, Stuttgart, Marienstr. 30.
309. „ Lengemann, Bremen, Am Dobben 145.
*310. „ Lessing, Hamburg-Eimsbüttel, Weidenallee 2 a.
*311. „ Levit, Jan, Assistent der Klinik in Prag (Böhmen).
312. „ Levy, S., Professor, Westerwold bei Kopenhagen, Kastanienweg 7 (Dänemark).
313. „ Lewy, Freiburg i. Br.-Günterstal.
314. „ Lexer, Geh. Med.-Rat, Professor in Jena, Hufelandweg 1.
*315. „ v. Lichtenberg, A., Privatdozent, Straßburg i. E.
*316. „ Lied, U., dirig. Arzt, Drammen (Norwegen).
*317. „ Lilienfeld, Alfred, Leipzig, Robert-Schumann-Straße 1.
*318. „ Lindboe, E. F., Kristiania (Norwegen).
*319. „ Linkenheld, Fritz, dirig. Arzt, Wilhelmshaven, Adalbertstr. 34.
320. „ Litthauer, San.-Rat, Berlin W, Lützowstr. 44.
*321. „ Loewenstein, Leo, Berlin NW, Jagowstr. 43.
*322. „ Lorenz, Albert, Wien, Rathausstr. 21.
323. „ Lossen, Kurt, Frankfurt a. M., Neue Mainzer Straße 6.
*324. „ Lubinus, Kiel, Niemannsweg 24.
325. „ Lucas, Hermann, Trier, Brückenstr. 24.
326. „ Lüning, A., Privatdozent, Zürich V, Plattenstr. 51 (Schweiz).
*327. „ Maaß, Hugo, Berlin W, Landshuter Straße 11/12.
*328. „ Machol, Alfred, Professor und Oberarzt, Bonn.
329. „ Madelung, Geh. Medizinalrat, Professor, Straßburg i. Els.
*330. „ Magnus, Dresden, König-Johann-Straße 17.
*331. „ Magnus, Georg, Priv.-Doz., Marburg a. d. L.
332. „ Maier, Rudolf, Aussig, Schmeykalstr. 5 (Böhmen).
333. „ Mainzer, Max, Frankfurt a. M., Neckarstr. 5.
*334. „ Marquardt, A., Hagen i. W., Buscheystr. 38.
335. „ Matthias, Königsberg i. Pr., Hinter Tragheim 4.
*336. „ Mayer, E., Köln a. Rh., Friesenplatz 12.
337. „ v. Mayersbach, R., Innsbruck (Tirol).
*338. „ v. Meer, Düren.
339. „ Meisel, Paul, Konstanz.

Digitized by Google

340. Dr. Meißner, P., Aue i. Erzgeb., Bismarckstr. 7.
341. „ Mencière, Louis, Reims, 88 rue Libergier (Frankreich).
342. „ Mendler, Alfred, Ulm a. d. D., Parkstr. 11.
*343. „ Menne, Eduard, Kreuznach.
344. „ Meyburg, Heinr., Plauen i. V., Reichstr. 18a.
345. „ Meyer, Leo, Berlin, Brandenburgische Krüppelheilanstalt.
*346. „ Meyer, Oskar, Lübeck, Königstr. 17.
*347. „ Michaelis, Willi, Leipzig, Breitkopfstr. 24.
*348. „ Michelsohn, Julius, Hamburg, Klosterallee 4.
349. „ Milatz, W. F. J., Rotterdam, Mauritsweg 44 (Holland).
*350. „ Milner, Richard, Leipzig, Salomonstr. 18a.
*351. „ Mislowitzer, Berlin C. Alexanderstr. 9.
*352. „ Möhring, P., Kassel, Kronprinzenstr. 25.
353. „ Möllhausen, Bad Oldesloe, Sanatorium.
*354. „ Mollenhauer, Paul, Berlin-Zehlendorf, Charlottenberg 9.
355. „ Mommsen, Friedrich, Zehlendorf bei Berlin, Kronprinzenallee 173.
356. „ Morian, Essen (Ruhr).
357. „ Mosberg, B., Bielefeld.
*358. „ Mosenthal, Berlin W, Augsburger Straße 64.
359. „ Moser, Ernst, Zittau i. S., Reichstr. 29.
*360. „ Moser, H., Hamborn (Rhld.).
361. „ Mouchet, Albert, Paris, 124 Rue de Courcelles.
362. „ Mühsam, dirig. Arzt, Berlin NW, Altonaer Straße 3.
363. „ Müller, Cornelius, Assistenzarzt, Schäßburg (Siebenbürgen).
364. „ Müller, E., Professor und dirig. Arzt an der Olgaheilanstalt, Stuttgart, Kronenstr. 47.
365. „ Müller, Geh. Medizinalrat, Professor, Rostock i. M., Kaiser-Wilhelm-Straße 16.
*366. „ Müller, Georg, Sanitätsrat, Berlin, Kurfürstendamm 40.
*367. „ Müller, Martin Paul, Leipzig, Zeitzer Straße 10.
368. „ Mulzer, Memmingen.
*369. „ Muskat, Gustav, Berlin W, Kurfürstenstr. 124.
370. „ Narath, Geh. Hofrat, Professor, Heidelberg, Roonstr. 1.
371. „ Natzler, Adolf, Mülheim (Ruhr).
*372. „ van Neck, Maurice, Brüssel, 53 Rue Henri Wafelaerts (Belgien).
373. „ Neuber, Geheimer Sanitätsrat, Kiel, Königsweg 8.
374. „ Neumann, Alfred, Professor und Direktor des Krankenhauses am Friedrichshain, Berlin NO, Landsberger Allee 159.
375. „ Neumann, Danzig, Holzmarkt 15/16.
376. „ Nyrop, Ejnar, Kopenhagen (Dänemark).
377. „ Oberth, Julius, Primärarzt, Schäßburg (Siebenbürgen).
378. „ Odelga, Paul, Wien IX/9, Garnisongasse 11.
379. „ v. Oettingen, Walter, Berlin-Wilmersdorf, Landhausstr. 3.
380. „ Ohm, Düsseldorf, Jacobstr. 5.
381. „ Oidtmann, A., Amsterdam (Holland).
382. „ Oppenheimer, Edgar, New York, 261 Central Park West (U.S.A.).
*383. „ Baron v. d. Osten-Sacken, Emil, Petersburg, Shukowskaja 27 (Rußland).
384. „ Papendieck, Bremen, Schwachhauser Chaussee 8.
*385. „ Paradies, Berlin W, Meinekestr. 19.
386. „ Partsch, Karl, Geh. Medizinalrat, Professor, Breslau, Gartenstr. 103.

Digitized by Google

*387. Dr. Pauwels, Friedrich, Aachen, Boxgraben 56.
388. „ Payr, Geh. Medizinalrat, Professor, Leipzig, Mozartstr. 7.
389. „ Pèll-Cuffi, Frederic, Barcelona, Claris 114 (Katalonien).
*390. „ Pels-Leusden, Professor, Greifswald, Werderstr., Ecke Moltkestr.
*391. „ Peltesohn, Siegfried, Berlin W, Rankestr. 9.
*392. „ Perlis, Ignaz, Spitalarzt, Lodz (Rußland).
393. „ Perman, Stockholm (Schweden).
*394. „ Perthes, Professor, Tübingen.
395. „ Petersen, Hermann, Professor, Duisburg, Heuserstr. 16.
*396. „ Petrén, Gustaf, Lund, Laurentagatan 2 (Schweden).
397. „ Pilling, Sanitätsrat, Aue i. Erzgeb.
398. „ Pimentel, M. Henriques, Amsterdam, Weesperzyde 12 (Holland).
*399. „ Plagemann, Stettin, Moltkestr. 11.
*400. „ Pomorski, dirig. Arzt des St.-Joseph-Kinderkrankenhauses, Posen.
*401. „ Port, Konrad, Nürnberg, Laufer Torgraben 9.
402. „ Pradervant, Sekundärarzt, Charkow (Südrußland).
403. „ Pürckhauer, München, Hedwigstr. 9.
404. „ Putti, Vittorio, Professor, Bologna, Instituto Rizzoli (Italien).
*405. „ Quadflieg, dirig. Arzt, Bardenberg bei Aachen.
406. „ Radike, Berlin W, Rankestr. 31/32.
407. „ Ranzi, Egon, Wien IX, Marianengasse 2.
*408. „ Raum, G., Warschau, Bracka 5 (Russ.-Polen).
409. „ Rebentisch, Direktor, Offenbach a. M.
410. „ Rechenberg, O. E., Hagen i. W.
*411. „ Reerink, Professor, Freiburg i. Br.
412. „ Rehn, Geh. San.-Rat, Professor und dirig. Arzt in Frankfurt a. M.
*413. „ Reichel, Hofrat, Professor, Direktor des Stadtkrankenhauses, Chemnitz, Am Rosenplatz 3.
*414. „ Reiner, Hans, Berlin-Wilmersdorf, Kaiserplatz 12.
*415. „ Reinhardt, Johann Karl, Sternberg i. Mähren.
416. „ Reinke, Rathenow.
*417. „ Reklewski, Witold, Warschau, Jevozolinenstr. 65 (Polen).
418. „ Renssen, W., Arnheim (Holland).
419. „ Riedinger, Ferd., Hofrat, Professor und Generalarzt à la suite in Würzburg, Ludwigstr. 13.
*420. „ Riedinger, J., Professor, Würzburg, Erthalerstr. 3.
421. „ Ritschl, Professor, Freiburg i. B.
422. „ Ritter, Professor und dirig. Arzt, Posen, Buddestr. 13.
423. „ Römert, Berlin SW, Großbeerenstr. 28c. d.
*424. „ Röpke, Professor, Barmen, Bleicherstr. 24.
425. „ Rohardt, Berlin-Pankow.
426. „ Roloff, Ferd., Nordhausen.
427. „ Roskoschny, Friedr., Wien VII, Burggasse 30.
428. „ Rott, Georg, Halberstadt, Magdeburger Straße 50.
*429. „ Ruppin, Karl, Bromberg.
430. „ Rychlik, Prag, Allgem. Krankenhaus (Böhmen).
431. „ Freiherr v. Saar, Günter, Dozent, Innsbruck (Steiermark).
432. „ Salzer, Hans, Wien VI, Gumpendorfer Straße 8.
433. „ Samter, Professor u. dirig. Arzt zu Königsberg i. Pr., Weißgerberstr. 2.
434. „ Sapieschko, Professor, Odessa, Konnajb 8 (Rußland).
435. „ Sarfels, Karl, Riga, Schulenstr. 32 (Rußland).
436. „ Sattler, Bremen.

Digitized by Google

437. Dr. Sauer, Wittenberge, Bez. Potsdam, Hohenzollernstr. 10a.
438. „ Saxl, Alfred, Wien VI, Mariahilfer Straße 89a.
*439. „ Scharff, Alexander, Flensburg, Friedrichstr. 30.
*440. „ Schasse, Walter, Berlin-Zehlendorf, Kronprinzenallee.
*441. „ Schede, München, Ruprechtstr. 7.
*442. „ Schenk, Alexis, St. Petersburg, Saperny Pereulok 16 (Rußland).
443. „ Scheu, Erich, Kreisarzt, Spremberg i. L., Endergasse 7—8.
*444. „ Schilling, Hjalmar, Chefarzt, Kristiania, Josefmegade 23 (Norwegen).
445. „ Schindler, Rob., Constantinograd, Gouv. Poltawa (Rußland).
446. „ Schlee, Braunschweig, Kaiser-Wilhelm-Straße 85.
447. „ Schlichthorst, Norderney.
*448. „ Schmid, Sek.-Arzt, Dresden, Kinderheilanstalt, Chemnitzer Str. 14.
449. „ Schmidt, Ernst, St. Johann a. S., Bismarckstr. 19.
450. „ Schmidt, Fritz, Dresden, Holbeinstr. 20.
451. „ Schmidt, Karl, Kottbus, Berliner Platz 5.
*452. „ Schnurpfeil, Karl, Primararzt, Caslau (Böhmen).
453. „ Schömann, Neustettin.
454. „ Schön, Rybnik (Schlesien).
455. „ Scholder, Lausanne (Schweiz).
*456. „ Schomburg, San.-Rat, Chefarzt, Gera.
457. „ Schütz, Geheimer Sanitätsrat u. Professor, Berlin W, Nollendorfplatz 1.
458. „ Schulte am Esch, O., Dortmund, Königswall 20.
459. „ Schultze, Ferd., Professor, dirig. Arzt in Duisburg.
460. „ Schulz, O. E., Wien IX/2, Währinger Straße 67.
461. „ Schulze-Berge, A., San.-Rat, Oberhausen (Rhld.).
*462. „ Schwertzel, Altona a. E., Schillerstr. 15.
*463. „ Segelberg, Ivar, dirig. Arzt, Aléngsäs (Schweden).
*464. „ Selberg, Berlin W, Weißensee, Tassostr. 18.
*465. „ Semeleder, Oskar, Wien V, Franzensgasse 24.
466 „ v. Sengbusch, R., Riga, Alexanderstr. 51 (Rußland).
467. „ Settegast, Geh. San.-Rat, Berlin SW, Alexandrinenstr. 118.
*468. „ Sickmann, Johannes, Oberarzt, München-Gladbach, Krankenhaus.
469. „ Silberstein, Adolf, Berlin-Charlottenburg, Hardenbergstr. 1a.
470. „ da Silva Santos, L. A., Rio de Janeiro. Rua Benjamim Constant n. 30 (Brasilien).
*471. „ Simon, Breslau XVI, Maxstr. 16.
*472. „ Sippel, Fritz, Stuttgart, Hölderlinstr. 58.
*473. „ Slajmer, Edo, Regierungsrat, Primärarzt, Laibach (Krain).
474. „ v. Spisic, Bosidav, Agram (Zagreb).
*475. „ Springer, Privatdozent, Prag, Bredauer Gasse 6 (Böhmen).
*476. „ Stabel, H., dirig. Arzt, Berlin W, Schöneberger Ufer 14.
477. „ Staffel, F., Sanitätsrat, Wiesbaden.
478. „ Stanĕk, Georg, Prag II, Zeberaz 14 (Böhmen).
*479. „ Stastny, Wenzel, Primararzt, Pisek (Böhmen).
480. „ Steffelaar, Direktor des Zander-Instituts, Haarlem, Kleine Hontweg 15 (Holland).
481. „ Stein, Gustav, Hamburg, Kolonnaden 5.
482. „ Stein, Wiesbaden, Rheinstr. 7.
483. „ Steinauer, Alfred, Berlin-Charlottenburg, Kantstr. 9.
*484. „ Steiner, Theodor, Recklinghausen, Knappschafts-Krankenhaus.
*485. „ Steinmann, Fritz, Privatdozent, Bern, Kischengraben 5 (Schweiz).

Digitized by Google

*486. Dr. Stettiner, Hugo, Berlin W, Motzstr. 21.
487. „ Stich, Professor, Direktor d. chir. Univ.-Klinik, Göttingen, Wendenchaussee 14.
488. „ Stieda, Professor zu Königsberg i. Pr., Weisgerberstr. 6/7.
*489. „ Stölzner, Oberstabsarzt, Dresden, Weintraubenstr. 8.
490. „ Stoffel, Adolf, Mannheim, Friedrich-Karl-Straße 3.
*491. „ Stoffel, Frau, Mannheim.
*492. „ Storp, Johannes, Danzig.
493. „ Straeter, August, Aachen, Boxgraben 56.
*494. „ Streißler, Eduard, Privatdozent, Graz, Allgem. Krankenhaus (Steiermark).
495. „ Stumme, Leipzig, Elsterstr. 33.
496. „ Stuth, Heinrich, Danzig, Hansaplatz 14.
497. „ Sudeck, Hamburg 36, Klopstockstr.
498. „ Taendler, Jakob, Berlin-Charlottenburg, Lietzenburger Straße 14.
499. „ Tashiro, J., Professor in Tokio (Japan).
500. „ Tausch, Franz, München, Kaulbachstr. 9a.
*501. „ Tengvall, dirig. Arzt, Wexio (Schweden).
502. „ Thon, J., Bremerhaven, Bürgermeister-Smidt-Straße 82.
503. „ Tietze, Professor, Breslau, Schweidnitzer Stadtgraben 23.
504. „ Tilanus, Professor, Amsterdam, Heerengracht 460 (Holland).
505. „ Till, B., Primararzt, Klattau.
506. „ Tilmann, Geh. Medizinalrat, Professor, Köln.
507. „ Timmer, Amsterdam, Sarphalitstraat 56 (Holland).
*508. „ Tones, Ellis, W., Los Angelos, 219 Building (Kalifornien).
509. „ Treplin, Sahlenburg b. Cuxhaven.
510. „ Trethowan, London, Guy's Hospital (England).
511. „ Tubby, Alfred Herbert, London W 68, Harley Street (England).
*512. „ Turner, Heinrich, Professor u. Direktor der orthop.-chir. Klinik der Militär-Med. Akademie, St. Petersburg (Rußland).
513. „ Unger, Paul, Leipzig, Albertstr. 34.
514. „ Freiherr v. Vietinghoff-Scheel, Ed., Reval (Estland), Breitstr. 48.
515. „ Völker, Berlin-Wilmersdorf, Motzstr. 43.
516. „ Vogel, Artur, Oberarzt, Omsk (Sibirien).
*517. „ Vogel, Professor, Dortmund, Olpe 34, Ecke Ostwall.
*518. „ Vogt, Oskar, Bergen (Norwegen).
*519. „ Vorschütz, Chefarzt, Elberfeld, St.-Joseph-Hospital.
520. „ Vulpius, Professor, Heidelberg, Luisenstr. 1—3.
*521. „ Wachsner, Fritz, Berlin NW, Kirchstr. 1. †
522. „ Wachtel, Siegmund, Primarius, Krakau, Stroszewskigasse (Galiz.).
*523. „ Waegner, Karl, Charkow, Puschkinskaia 72, Rußland.
*524. „ Wagner, Karl, Teplitz-Schönau (Böhmen).
525. „ Wahl, K., München, Mathildenstr. 10.
*526. „ Waldenström, Henning, dirig. Arzt, Stockholm, O. Kommendöregatau 3 (Schweden).
527. „ Walkoff, Prosektor, Berlin-Lichterfelde, Dürerstr. 26.
528. „ Weber, Heinrich, München, Königinstr. 43.
*529. „ Weigert, Stettin, Elisabethstr. 21.
530. „ Weiß, August, leit. Arzt, Düsseldorf, Haroldstr. 21.
*531. „ Wennerström, Gustaf, dirig. Arzt, Söderhamn (Schweden).
*532. „ Werndorff, Robert, Wien, Alser Straße 63.
533. „ Westhoff, August, Münster i. W., Windthorststr. 7.

Digitized by Google

534. Dr. Wette, Fritz, Köln a. Rh., Weidenbachstr. 34.
535. „ Wichmann, Georg, Greiz i. V., Idastr. 7.
*536. „ Widder, Bertalan, Budapest, Rakoci-ut 10 (Ungarn).
*537. „ Wierzejewski, J., Direktor u. leit. Arzt der orthop. Anstalt, Posen.
538. „ Wiesinger, Professor, Hamburg 24, Graumannsweg 19.
*539. „ Wilms, Professor, Heidelberg.
540. „ Winckler, Viktor, Primärarzt, Breslau II, Gartenstr. 36.
541. „ Winternitz, Arnold M., Dozent, Oberarzt, Budapest VIII, Josefgasse 12 (Ungarn).
*542. „ Wittek, Privatdozent, Graz, Merangasse 26 (Steiermark).
543. „ Witzel, Geh. Medizinalrat, Professor, Düsseldorf.
544. „ Woerner, dirig. Arzt in Schwäb.-Gmünd.
*545. „ Wohlauer, Berlin-Charlottenburg, Berliner Straße 139/140.
546. „ Wohrizek, Theodor, Prag, Wassergasse 31 (Böhmen).
*547. „ Wolff, Alfred, Berlin-Neukölln, Berliner Straße 61.
548. „ Wollenberg, Privatdozent, Berlin W, Rankestr. 31/32.
*549. „ Wullstein, Professor, Chefarzt am Krankenhaus Bergmannsheil, Bochum.
550. „ Zaayer, J. H., Leiden (Holland).
551. „ Zahradnicky, Franz, Primärarzt, Deutschbrod (Böhmen).
*552. „ Zander, Paul, Berlin, Oranienburger Straße 67.
*553. „ Zander, Paul, Berlin-Wilmersdorf, Uhlandstr. 104.
554. „ Zeller, Oskar, Prof., Berlin-Wilmersdorf, Hohenzollerndamm 192.
555. „ Ziegner, leit. Arzt des städt. Krankenhauses in Küstrin.
556. „ Zillikens, Joh., Cleve.
557. „ Zinsser, H., San.-Rat, Gießen, Goethestr. 10.
558. „ Zipser, Wien IV, Hechtengasse 1.
*559. „ Zuelzer, Potsdam, Spandauer Straße 5.

Digitized by Google

Satzungen

der

Deutschen orthopädischen Gesellschaft.

§ 1. Der im September 1901 gegründete und am 5. Juni 1907 gerichtlich eingetragene Verein führt den Namen:

„Deutsche orthopädische Gesellschaft."

Er hat seinen Sitz in Berlin im Bezirk des Amtsgerichts Mitte.

Der Zweck des Vereins ist die Förderung der orthopädischen Wissenschaft.

Zur Erreichung dieses Zweckes veranstaltet der Verein alljährlich einen Kongreß. Ort, Zeit und Dauer des Kongresses bestimmt der Vorstand.

Mitglieder der Gesellschaft.

§ 2. Der Verein besteht aus Mitgliedern, Ehrenmitgliedern und korrespondierenden Mitgliedern.

§ 3. Mitglied des Vereins kann jeder Arzt werden, der Interesse für die orthopädische Wissenschaft hat. Zur Aufnahme als Mitglied ist es erforderlich, von 3 Mitgliedern der Gesellschaft schriftlich vorgeschlagen zu werden. Ueber die Aufnahme entscheidet der Vorstand.

§ 4. Jedes Mitglied zahlt bei der Aufnahme ein Eintrittsgeld von 10 M. und einen Jahresbeitrag von 20 M. Die Zahlung hat in der ersten Hälfte des Jahres zu geschehen.

Das Geschäftsjahr ist das Kalenderjahr.

Durch einmalige Zahlung von 300 M. wird die lebenslängliche Mitgliedschaft erworben; neu eintretende Mitglieder zahlen außerdem die Aufnahmegebühr.

§ 5. Ein Mitglied, welches trotz zweimaliger schriftlicher Mahnung durch den Kassenführer mit seiner Beitragszahlung länger als 1 Jahr im Rückstande bleibt, gilt als ausgeschieden.

Der Wiedereintritt kann ohne weiteres erfolgen, sobald das Eintrittsgeld von neuem und die rückständigen Beiträge nachgezahlt worden sind.

§ 6. Ein Mitglied, welches zum Verlust der bürgerlichen Ehrenrechte oder des ärztlichen Wahlrechtes rechtskräftig verurteilt worden ist, verliert ohne weiteres die Mitgliedschaft.

Nach Wiedererlangung der Ehrenrechte bzw. des Wahlrechtes ist der Wiedereintritt nur gestattet nach Erfüllung der Aufnahmebedingungen in § 3.

§ 7. Zu Ehrenmitgliedern können Aerzte und Gelehrte ernannt werden, welche die orthopädische Wissenschaft in hervorragender Weise gefördert haben.

Digitized by Google

Die Ernennung erfolgt auf einstimmigen Antrag des Vorstandes in der Hauptversammlung durch Zettelwahl oder durch widerspruchslose Zustimmung.

Bei der Zettelwahl bedarf es einer Mehrheit von zwei Dritteln der abgegebenen Stimmen.

Die Ehrenmitglieder haben die Rechte der Mitglieder ohne deren Pflichten.

In gleicher Weise können Gelehrte des Auslandes zu korrespondierenden Mitgliedern ernannt werden, ohne daß für sie irgendeine Verpflichtung entsteht.

§ 8. Der freiwillige Austritt eines Mitgliedes erfolgt durch schriftliche Anzeige an den Schriftführer des Vereins.

Vorstand, Ausschuß und Hauptversammlung.

§ 9. Die Organe des Vereins sind der Vorstand, der Ausschuß und die Hauptversammlung.

§ 10. Der Ausschuß der Gesellschaft besteht aus:

1. dem Vorsitzenden,
2. dem stellvertretenden Vorsitzenden,
3. dem Schriftführer,
4. dem stellvertretenden Schriftführer,
5. dem Kassenführer,
6. sämtlichen früheren Vorsitzenden,
7. drei Beisitzern.

§ 11. Die Wahl der Ausschußmitglieder erfolgt in der Hauptversammlung nach Maßgabe folgender Bestimmungen:

I. Die Wahl des Vorsitzenden erfolgt alljährlich in der Hauptversammlung für die Dauer des nächstfolgenden Geschäftsjahres durch Zettelwahl. Absolute Stimmenmehrheit entscheidet. Wird diese im ersten Wahlgange nicht erzielt, so erfolgt eine Stichwahl zwischen den beiden Mitgliedern, welche die meisten Stimmen erhalten haben.

Bei Stimmengleichheit entscheidet das durch den Vorsitzenden zu ziehende Los.

Stellvertretender Vorsitzender ist stets der Vorsitzende des voraufgegangenen Geschäftsjahres.

II. Die Wahl des stellvertretenden Schriftführers und der 3 Beisitzer erfolgt alljährlich in der Hauptversammlung für die Dauer des nächstfolgenden Geschäftsjahres durch Zuruf und nur bei Widerspruch durch Zettelwahl mit einfacher Stimmenmehrheit.

Bei Stimmengleichheit entscheidet das durch den Vorsitzenden zu ziehende Los.

III. Die Wahl des Schriftführers und des Kassenführers findet in gleicher Weise wie in II, jedoch auf 3 Jahre statt.

§ 12. Der Ausschuß regelt seine innere Tätigkeit selbst.

§ 13. Der Ausschuß vertritt den Verein gerichtlich und außergerichtlich. Er leitet die gesamten Angelegenheiten der Gesellschaft, insoweit dieselben nicht ausdrücklich dem Vorsitzenden oder der Hauptversammlung zugewiesen sind.

Der Vorstand im Sinne des Gesetzes ist der Vorsitzende.

§ 14. Die Einladungen zu einer Ausschußsitzung erfolgen schriftlich

Digitized by Google

durch den Vorsitzenden bzw. in seinem Auftrage oder mündlich bei Gelegenheit einer Sitzung.

Der Ausschuß ist beschlußfähig, wenn mindestens 5 Mitglieder, darunter der Vorsitzende oder sein Stellvertreter, anwesend sind.

Schriftliche Abstimmung ist nur in dringlichen Fällen gestattet, wenn eine mündliche Beschlußfassung des Ausschusses nicht möglich ist; in solchen Fällen sind stets sämtliche Ausschußmitglieder um schriftliche Abgabe ihrer Stimme zu ersuchen.

Bei Abstimmung entscheidet Stimmenmehrheit. Bei Stimmengleichheit entscheidet die Stimme des Vorsitzenden bzw. seines Stellvertreters.

§ 15. Der Vorsitzende oder im Falle seiner Behinderung der stellvertretende Vorsitzende führt in allen Sitzungen des Ausschusses und der Hauptversammlung den Vorsitz.

§ 16. Scheidet ein Mitglied des Ausschusses im Laufe seiner Amtszeit aus irgendeinem Grunde aus, so kann sich der Ausschuß bis zur nächsten Hauptversammlung durch Zuwahl ergänzen.

§ 17. Der Ausschuß hat alljährlich der Hauptversammlung einen Geschäftsbericht über das abgelaufene Geschäftsjahr zu erstatten und die Verwaltungsabrechnung vorzulegen.

Der Vorsitzende beruft 2 Mitglieder zur Prüfung. Die Hauptversammlung nimmt den Prüfungsbericht entgegen und erteilt dem Ausschuß Entlastung.

§ 18. Die Hauptversammlung findet alljährlich während des Kongresses statt. Die Einladungen hierzu erfolgen mindestens 4 Wochen vorher schriftlich unter Angabe der Tagesordnung.

Etwaige Beschlüsse, die in der Hauptversammlung gefaßt werden, sind in das Protokollbuch einzutragen und vom Vorsitzenden und Schriftführer oder deren Stellvertreter zu unterzeichnen.

§ 19. Abänderungen der Satzungen können der Hauptversammlung nur dann zur Beschlußfassung vorgelegt werden, wenn sie auf der Tagesordnung stehen.

Auflösung des Vereins.

§ 20. Ein Antrag auf Auflösung des Vereins wird der Tagesordnung nur eingefügt, wenn er von sämtlichen Ausschußmitgliedern oder von mindestens der Hälfte der Mitglieder überhaupt unterzeichnet ist. Zur Beschlußfassung über diesen Antrag ist die nächste ordentliche Hauptversammlung zuständig, wenn dieselbe von mindestens zwei Dritteln der Mitglieder besucht ist.

Im Falle der Beschlußunfähigkeit muß der Ausschuß innerhalb 6 Wochen eine außerordentliche Hauptversammlung ordnungsmäßig unter Angabe der Tagesordnung einberufen, die dann unabhängig von der Zahl der erschienenen Mitglieder beschließt.

Ein Beschluß, die Gesellschaft aufzulösen, kann in beiden Hauptversammlungen nur durch eine Mehrheit von drei Vierteln der anwesenden Mitglieder gefaßt werden.

Die Hauptversammlung, welche die Auflösung der Gesellschaft beschließt, verfügt zugleich über die Ausführung der Auflösung und über die Verwendung des Vermögens der Gesellschaft.

Digitized by Google

Geschäftsordnung für den Kongreß.

§ 1. Die Einladungen zum Kongreß müssen wenigstens 2 Monate vorher erfolgen und zwar durch besondere Benachrichtigung der Mitglieder.

§ 2. Zur allgemeinen Besprechung gelangende Fragen müssen den Mitgliedern wenigstens 4 Wochen vorher bekanntgegeben werden.

§ 3. Der Vorsitzende bestimmt in der ersten Einladung zum Kongreß den Termin, bis zu welchem ihm die Themata der anzumeldenden Vorträge und Demonstrationen mit kurzer Inhaltsangabe einzureichen sind.

§ 4. Der Vorsitzende setzt die Tagesordnung fest und bestimmt die Reihenfolge der Vorträge und Demonstrationen.

In den Sitzungen gehen die Vorstellungen von Kranken den Vorträgen tunlichst voran.

§ 5. Die Vorträge dürfen bis zu 15 Minuten, die Demonstrationen bis zu 10 Minuten dauern. Der Vorsitzende hat das Recht, diese Zeit um höchstens 5 Minuten zu verlängern.

§ 6. Die Reden in der Diskussion dürfen 5 Minuten oder auf Zulassung des Vorsitzenden einige Minuten länger dauern.

§ 7. Nichtmitglieder können zur Teilnahme am Kongreß vom Ausschuß eingeladen oder auf ihr schriftliches Ersuchen an den Ausschuß als Teilnehmer zugelassen werden; letztere zahlen einen Kongreßbeitrag von 20 M. und dürfen sich nur mit vorheriger Genehmigung des Ausschusses an den Vorträgen und Diskussionen beteiligen.

Bestimmungen über die Herausgabe der Verhandlungen.

§ 1. Die auf dem Kongreß gehaltenen Vorträge und Besprechungen werden in den Verhandlungen der Gesellschaft veröffentlicht.

§ 2. Der Ausschuß beauftragt eines seiner Mitglieder mit der Herausgabe der Kongreßverhandlungen.

§ 3. Die Redner können entweder ihren Vortrag stenographieren lassen oder ihn selbst zu Protokoll geben; im letzteren Falle muß das Manuskript bis spätestens 4 Wochen nach dem Kongreß an den Herausgeber der Verhandlungen eingesandt werden, widrigenfalls das Recht auf Veröffentlichung verloren geht.

§ 4. Jedes Mitglied erhält kostenlos ein Exemplar der gedruckten Verhandlungen, welches außer den Vorträgen, Besprechungen usw. die Satzungen, die Mitgliederliste, sowie einen Bericht über die Hauptversammlung enthält.

Digitized by Google

Rednerverzeichnis.

Die Ziffern bedeuten die Seitenzahlen.

v. Aberle I 53.
Albee II 112.
Alsberg I 73.
Arnd I 39.
Bade I 12. 33; II 402.
Bähr I 85.
Bibergeil I 17.
Biesalski I 21. 49. 77; II 197.
Böhm I 40. 62; II 92. 149.
Brandes I 23.
Christen II 8.
Cramer I 18. 58; II 21.
Delorme I 84.
Deutschländer I 19. 92; II 34.
Drehmann I 24. 69.
Duncker I 42; II 488.
Erlacher I 52; II 138. 254.
Finck I 27; II 102.
Fränkel I 54. 65.
Friedrich I 20.
v. Frisch I 21. 83.
Froelich II 144.
Gocht I 13. 15. 24. 47; II 1.
Härting I 93.
Heile I 25.
Heineke I 50.
Helbing I 14.
Hohmann II 84.
Jansen I 81. 90; II 41.
Kausch I 67.
Kölliker I 3. 22. 69. 71. 72. 73. 77. 91. 94.
Krukenberg I. 14. 63; II 177. 383.
Lamy II 192. 479.
Ludloff I 22.
Maaß II 367.
Magnus II 485.
E. Mayer II 182.
Leo Mayer II 156.
Michaelis II 171.
Möhring I 65.
Georg Müller II 346. 388.
Müller-Rostock I 16.
Muskat I 83; II 271.
Peltesohn I 31; II 86.
Perthes I 67.
Riedinger I 13. 14. 75. 86.
Röpke I 46.
Rosenfeld I 6. 75.
Schanz I 21. 48. 71. 75. 78; II 25. 376.
Schede I 34. 43. 48. 66; II 319.
Schultheß II 278. 465.
Schultze I 13. 25 80; II 52. 471.
Semeleder I 77 91.
Simon I 31. 86.
Spitzy I 7. 23. 24. 26. 29. 36. 44. 48. 53. 73.
Stettiner I 30.
Stoffel I 49; II 64. 227.
Streißler II 359.
Turner II 392.
Waldenström I 37.
Werndorff I 15. 16. 17. 29. 59.
Wierzejewski I 8. 41.
Wilms II 352.
Wittek I 9. 33. 82.
Wollenberg I 8. 94.
Wullstein I 64.

Digitized by Google

I.

Protokolle, Diskussionen

und

kleinere Mitteilungen.

Digitized by Google

Digitized by Google

Verhandlungen der Deutschen orthopädischen Gesellschaft.

XIII. Kongreß, abgehalten zu Berlin am 13. und 14. April 1914.

Mit 18 Abbildungen.

Eröffnungssitzung.

Montag, den 13. April, nachmittags 3 Uhr.

Vorsitzender Herr Kölliker-Leipzig: Sehr verehrte Anwesende! Ich eröffne den XIII. Kongreß der Deutschen orthopädischen Gesellschaft. Es gereicht mir zur besonderen Ehre und Freude, den Vertreter des Generalstabsarztes der Armee, Sr. Exzellenz Professor Dr. v. Schjerning, Herrn Generalarzt Dr. Keitel, Subdirektor der Kaiser-Wilhelm-Akademie, begrüßen zu dürfen. Ich begrüße ferner Herrn Dr. Albee aus Neuyork, der uns über seine operative Behandlung der Spondylitis berichten wird, und Herrn Dr. Christen aus Bern, der so liebenswürdig war, meiner Aufforderung Folge zu leisten, und uns einen Vortrag über die mechanischen Eigenschaften der Knochen zugesagt hat.

Meine Herren! Der Ausschuß unserer Gesellschaft schlägt Ihnen die Ernennung des Herrn Professor Albee zum korrespondierenden Mitglied vor und ich bitte Sie, diesem Vorschlag zustimmen zu wollen.

Meine Herren! Unsere Gesellschaft hat leider im verflossenen Jahre eine Reihe schwerer Verluste zu beklagen.

Am 24. März 1913, als der Kongreß eben tagte, verstarb in Wien, 46 Jahre alt, Max Reiner, unserer Gesellschaft seit ihrer Gründung angehörend. Er war 6 Jahre Assistent bei Stricker am Institut für experimentelle Pathologie und 10 Jahre Assistent bei Lorenz. 1904 habilitierte er sich für Chirurgie. Reiner hinterläßt uns eine Reihe hervorragender Arbeiten, die seinen Namen der Wissenschaft dauernd erhalten werden.

Am 13. August 1913 verstarb im 75. Lebensjahre Bernhard Bardenheuer, 1905 Vorsitzender der Gesellschaft und seit 1910 ihr Ehrenmitglied. Wie wichtig seine Arbeiten über die Extensionsbehand-

Digitized by Google

lung der Frakturen sind und der Nachdruck ist, den er auf die die Knochenbrüche begleitenden Gewebsschädigungen legte, wird erst in jüngster Zeit in vollem Umfang gewürdigt. Ich erwähne ferner seine Skoliosenbehandlung, seine Arbeiten über Knochenverpflanzung, über den Plattfuß. Für unser Spezialfach von besonderem Wert war seine Errichtung einer orthopädischen Abteilung unter selbständiger Leitung in den Krankenanstalten der Stadt Köln und ferner das Interesse, das er der Krüppelfürsorge und in ihr besonders der Lähmungschirurgie entgegenbrachte. Bardenheuers Wirken ist in einem Nachruf im 33. Band der Deutschen Zeitschrift für orthopädische Chirurgie eingehend behandelt.

Am 31. Juli 1913 verstarb, erst 36 Jahre alt, Georg Preiser in Hamburg. Seine Lebensarbeit findet sich abgeschlossen in seinem 1911 erschienenen Werk „Statische Gelenkerkrankungen", in dem er alle seine Arbeiten über die deformierende Arthritis zusammenfaßt, ein Werk, das ihm einen dauernden Platz in der Wissenschaft sichert. Das Erscheinen der Langeschen Orthopädischen Chirurgie, für die er die Fußdeformitäten in mustergültiger Weise bearbeitet hat, erlebte er nicht mehr. Auch für Preiser findet sich ein Nachruf im 33. Band der Deutschen Zeitschrift für orthopädische Chirurgie.

In jüngster Zeit erlebten wir noch einen weiteren überaus herben Verlust. Am 28. Februar 1914 verschied, 51 Jahre alt, Georg Joachimsthal, 1911 Vorsitzender unserer Gesellschaft, a.o. Professor und Direktor der Poliklinik für orthopädische Chirurgie an der Universität Berlin, der Nachfolger unseres unvergeßlichen Hoffa. Was Joachimsthal unserer Gesellschaft und der orthopädischen Chirurgie war, steht frisch in Ihrer aller Gedächtnis. Ich erinnere an seine mühsame Aufgabe, die Verhandlungen unserer Gesellschaft herauszugeben, ich erwähne, daß er zunächst mit Hoffa und nach dessen Ableben allein die Deutsche Zeitschrift für orthopädische Chirurgie herausgegeben hat. Joachimsthal hat zahlreiche Arbeiten aus dem Gebiet der Anatomie, der Physiologie und der orthopädischen Chirurgie geliefert. Seine Arbeit „Funktionelle Formveränderungen an den Muskeln" trug ihm im Jahre 1897 den Ponrotpreis der Pariser Akademie der Wissenschaften ein. Bekannt sind seine großen Abhandlungen „Die angeborenen Verbildungen der oberen Extremität" und „Die angeborenen Verbildungen der unteren Extremität". Unter Joachimsthals Redaktion und Mitarbeit erschien das erste große, deutsche Handbuch der orthopädischen Chirurgie. Die Abschnitte „Schiefhals" und „Fußdeformitäten" stammen aus seiner Feder.

Ich habe im Namen unserer Gesellschaft an seiner Bahre den wohlverdienten Lorbeerkranz niedergelegt und bin beauftragt, dieses Schreiben von Frau Professor Joachimsthal Ihnen vorzutragen:

Digitized by Google

An die Deutsche orthopädische Gesellschaft, z. H. des Vorsitzenden Herrn Medizinalrat Professor Dr. Kölliker.

Der Deutschen orthopädischen Gesellschaft, welche mir beim Hinscheiden meines geliebten Mannes, des a.o. Professors Dr. Georg Joachimsthal, durch eine schöne Kranzspende und den warmherzigen Nachruf des Herrn Vorsitzenden bei der Trauerfeier ihre Teilnahme zum Ausdruck gebracht hat, gestatte ich mir hierdurch meinen tiefgefühlten Dank auszusprechen.

Mit vorzüglicher Hochachtung

Therese Joachimsthal.

Meine Herren! Ich bitte Sie, das Andenken der Verstorbenen durch Erheben von Ihren Sitzen zu ehren.

Von Ereignissen, die für die Gesellschaft wichtig oder erfreulich sind, erwähne ich die Gründung einer internationalen orthopädischen Gesellschaft auf dem internationalen medizinischen Kongreß in London.

Hocherfreulich gestaltete sich die am 26. März dieses Jahres erfolgte Einrichtung der K. Landesanstalt für krüppelhafte Kinder und der K. orthopädischen Klinik in München, die in der denkbar festlichsten Weise in Anwesenheit Ihrer Majestäten des Königs und der Königin von Bayern und zahlreicher höchstgestellter Persönlichkeiten erfolgte. Wir sprechen unserem verdienten Kollegen Lange unsere herzlichsten und aufrichtigsten Glückwünsche aus und freuen uns der Ehrung, die ihm durch Ernennung zum Geheimen Hofrat wurde.

Ich erlaube mir noch, Ihnen das Antwortschreiben unseres Ehrenmitgliedes, des Herrn Geheimrat Heusner, auf die Glückwünsche der Gesellschaft zu seinem 70. Geburtstage vorzulesen; es ist an Professor Joachimsthal gerichtet:

Lieber Freund!

Ihnen und dem Vorstand der Deutschen orthopädischen Gesellschaft vielen herzlichen Dank für Telegramm und Gratulation. Ich bin nun leider durch Zeit und Gesundheitszustand in die passive Rolle gedrängt, welche dem letzten Lebensabschnitt beschieden ist. Aber mit den wärmsten Empfindungen gedenke ich der Zeit, wo es mir vergönnt war, mitzuarbeiten in dem emsigen Getriebe der deutschen Chirurgen und Orthopäden inmitten so vieler tüchtiger und strebsamer Fachgenossen und Freunde. Es ist mir in den Kämpfen und Skrupeln des Daseins stets ein Trost und eine Freude gewesen, wenn auch mir Achtung und Anerkennung zuteil ward, und zu meinen freundlichsten und stolzesten Erinnerungen gehört es, daß die Deutsche orthopädische Gesellschaft mich der Ehrenmitgliedschaft würdig erachtete. Dies soll nicht etwa ein Testament

Digitized by Google

und Abschiedsgedicht bedeuten, sondern ein freundliches Dankeswort für Ihr Gedenken. Ich bin nun nicht mehr imstande, größere Versammlungen mitzumachen, schon aus dem Grunde, weil ich schlecht höre und an der Diskussion nicht mehr teilnehmen kann. Von Herzen ist ihr Siebenziger aber noch warm und lebendig, und da ich noch immer ein lebhaftes Arbeitsbedürfnis empfinde, so habe ich mich biologischen Studien zugewendet, für die ich von jeher eine Neigung hatte.

Mit herzlichen Grüßen

Ihr alter treuer Heusner.

Ich teile noch ferner mit, daß die Herren Peltesohn und Bibergeil auf mein Ersuchen auch diesmal sich der schweren Aufgabe unterziehen wollen, den Bericht für die Tagespresse zu verfassen. Herr Peltesohn bittet mich weiter, dem Kongreß mitzuteilen, daß Heft 3/4 des 34. Bandes der Zeitschrift für orthopädische Chirurgie am 11. April zur Ausgabe gelangt ist, also vor dem Kongreß, und das trotz der großen technischen Schwierigkeiten, die zu überwinden waren. Dieses rechtzeitig erschienene Heft legt Herr Peltesohn auf den Tisch des Hauses nieder. Ich glaube im Sinne der Gesellschaft zu reden, wenn ich Herrn Peltesohn unseren ganz besonderen Dank für seine Mühewaltung ausspreche.

Wir gehen nun in die Tagesordnung ein. Ich erteile Herrn Gocht das Wort zu seinem Vortrag: Zur Technik der Arthrodese.

Gocht-Halle: Zur Technik der Arthrodesenoperation am Schulter-, Hüft- und Kniegelenk[1]).

Diskussion.

Rosenfeld-Nürnberg: Meine Herren! Es ist sehr dankenswert, daß Herr Kollege Gocht die Frage der Arthrodese hier wieder angeschnitten hat. Wir machen heute gegen früher wieder viel mehr Gebrauch von der Arthrodese. Die Ursache liegt meines Erachtens nicht zum geringen Teile darin, daß durch die mehr sich ausbreitende Tätigkeit der Orthopäden in der Krüppelfürsorge zahlreiche schwere Lähmungen zur Beobachtung kommen. Bei diesen schweren Lähmungen ist die Wahl der Operation vielfach direkt durch das soziale Verhältnis der Hilfesuchenden gegeben: die Patienten sollen bestmöglich wieder arbeitsfähig werden. Dies wird am besten erreicht, wenn wir von der Anpassung der häufig Reparaturen und Aenderungen erfordernden orthopädischen Apparate aus sozialen Gründen absehen. Auch die Fixierung der Gelenke mit künstlichen Bändern reicht nicht aus. Das beste ist hier eine durch Versteifungen aller Gelenke geschaffene

[1]) Siehe Größere Vorträge II S. 1.

Digitized by Google

natürliche Stelze. Um dieses Ziel zu erreichen, ist eine feste knöcherne Vereinigung der arthrodesierten Gelenke notwendig. Ich erziele dies durch die Technik bei der Operation: vollständige Entfernung des ganzen knorpligen Ueberzugs des Gelenkes bis in die letzten Ecken und Winkel. Die Arthrodese soll möglichst nicht bei jugendlichen Individuen gemacht werden, weil durch die Entfernung des ganzen Gelenkknorpels ein zu großer Defekt gemacht würde und eine sehr starke dauernde Verkürzung des Gliedes eintreten würde.

Die immer nach der Arthrodese der unteren Extremität im mäßigen Grade verbleibende Verkürzung gleiche ich dadurch aus, daß ich in allen Fällen auch sämtliche Gelenke des Fußes und des Mittelfußes nach dem Vorgehen Biesalskis arthrodesiere und sie in der gerade die Verkürzung ausgleichenden Spitzfußstellung zur Ausheilung kommen lasse. Hier kann ein richtiges Maß nur beim ausgewachsenen Individuum gefunden werden.

Daß absolute Verknöcherungen in glänzender Weise erzielt werden können, ist aus den vorgelegten Röntgenbildern zu ersehen, welche fast alle 2 bis 3 Jahre nach der Operation aufgenommen worden sind.

Ein abweichendes Verfahren wähle ich nur bei Lähmungen, welche die Muskulatur des Hüftgelenkes betreffen, aus der Erwägung, daß die Operierten späterhin imstande sein sollen, auch Arbeit, welche ein andauerndes Sitzen erfordert, verrichten zu können, während mit einem ganz versteiften Hüftgelenk der Sitzakt kaum möglich ist. Das Hüftgelenk nagele ich aus diesem Grunde prinzipiell. Als bestes Material für die Nagelung hat sich ein derber Galalithstift erwiesen. Der Stift wird unterhalb des Trochanters eingeschlagen und durch die ganze Länge des Schenkelhalses in das Becken hineingetrieben. Die bei diesem Vorgehen entstehenden Zersprengungen im Schenkelhalse und Schenkelkopfe führen dann zu Wucherungen und Verzahnungen im Gelenke, welche eine feste Stütze beim Gehakt ergeben und doch soviel Beweglichkeit hinterlassen, daß dauerndes Sitzen nicht unbequem ist.

Spitzy-Wien: Technik der Arthrodesen des Handgelenks. — Schwierigkeiten bei Sehnenplastiken an großen defekten oberen Extremitäten, besonders bei Handlähmungen.

Um die vorhandenen Reste der Fingerbewegungen vollständig ausnützen zu können, ist in erster Linie eine Versteifung des Handgelenkes notwendig.

Besonders bei jungen Individuen wegen der mehrfachen Gelenklinien habe ich in mehreren Fällen zur Interposition von Knochenlamellen Zuflucht genommen, die, ähnlich wie bei dem Albeeschen Vorgehen, an der W. S. der Tibia entnommen und zwischen die Handwurzelknochen eingefügt wurden.

Digitized by Google

Die Technik ist entsprechend viel einfacher und weniger eingreifend, als eine weitere Anfrischung der in Frage kommenden Skelettteile wäre. Einschnitt an der ulnaren Seite der Hand.

Man legt den Stylus ulna in der Reihe der Handwurzelknochen frei. Mittels eines Resektionsmessers oder eines dünnen Meißels dringt man quer durch die Hand und hält sich immer in der Mitte der Knochen. Man weicht dadurch am besten jeder Weichteilverletzung aus. Darauf wird der früher vorbereitete Span in diese Tasche eingeschoben, die Hand in jene Stellung gebracht, die man für die vorteilhafteste hält, und die Hand zum Unterarm in dieser Stellung fixiert.

Die Anheilung erfolgt sicher in entsprechender Zeit. Nach 6 Wochen war bereits das ganze Handgelenk konsolidiert und fest. Jetzt nach 6 Monaten ist das Gelenk unbeweglich und nicht mehr schmerzhaft bei Gebrauch.

In diesem Fall wurde noch eine Arthrodese vorgenommen, und zwar zum Ersatz der fehlenden Oposition des Daumens.

Durch Freilegung und entsprechende schräge Anfrischung des Metatarsus I und spätere Fixierung gelang es, den Daumen in dauernde Oppositionsstellung zu bringen.

Da an der ganzen Hand nur der Extensor carpi radialis erhalten war, so konnte nun mit Nutzen der an die Palmarseite verlegte und mit den Sehnen der Fingerbeuger verbundene Extensor carp. rad. zur Fingerbeugung verwendet werden. Das Kind ist jetzt imstande, die Hand als bewegliche Arbeitsklaue zu verwenden, es hat ziemliche Kraft in den Fingern, kann eine Tasche tragen und Gegenstände anfassen, während früher die Hand ein unbrauchbares Anhängsel gewesen war.

Wollenberg-Berlin: Ich möchte nur einige Worte über die Arthrodese im Kniegelenk sprechen. Hier gehe ich folgendermaßen vor: Nachdem die Gelenkflächen von Femur und Tibia angefrischt sind, meißele ich aus der Vorderfläche des Femur und der Tibia je einen flachen Keil heraus, so daß beide Meißelflächen zusammen ein Dreieck bilden. Dann verlängere ich die Sehne des Quadriceps und pflanze die gleichfalls dreieckig angefrischte Patella in diesen dreieckigen Raum ein, in welcher Lage sie mit Elfenbeinstiften befestigt wird. Ich kann nur sagen, daß ich mit dieser Methode ganz glänzende Resultate, nämlich knöcherne Versteifungen in der allerkürzesten Zeit, erzielt habe.

Wierzejewski-Posen: Da die Verödung des Schultergelenks durch Entfernung der Knorpelflächen allermeistens keine wirklich knöcherne Vereinigung ergibt, suche ich eine knöcherne Verwachsung des Schultergelenks dadurch zu erzielen, daß ich nach Entfernung der Knorpelflächen des Gelenks je eine Rinne in der Spina scapulae und im Humerus herausmeißle, ein ent-

Digitized by Google

sprechend großes Stück der Tibiakante entnehme und den Periostknochenspan in die Rinne im Schulterblatt und Humerus einpflanze (siehe Abbildung). Natürlich muß dabei der Arm in Horizontalstellung gehalten werden, damit der M. trapezius die Funktion des Deltamuskels übernehmen kann. Der akromiale Teil der Rinne muß etwas tiefer sein als der übrige Teil, damit die Scapularinne und die Humerusrinne dasselbe Niveau haben. Eventuell muß das zu implantierende Knochenstück leicht angebogen werden. Es wird Periost mit Periost, Kapsel mit Kapsel straff vernäht. — Der Arm wird bis zur Mitte des Unterarms mit Schultergürtel und Brust bei Horizontalstellung des Armes eingegipst. Nach 3—4 Wochen nehme ich den Gips zwecks Kontrolle ab. Im Röntgenbilde sieht man jetzt schon frische Calluswucherungen. Ist die Stellung befriedigend, so lege ich einen neuen Gips in derselben Stellung an. Ist der Arm in keiner völlig horizontalen Lage, so läßt er sich langsam in die gewünschte Lage redressieren und wird von neuem eingegipst. Ich lasse den Gipsverband etwa 2 Monate liegen. Dann ist aber meist schon eine völlig knöcherne Verwachsung entstanden.

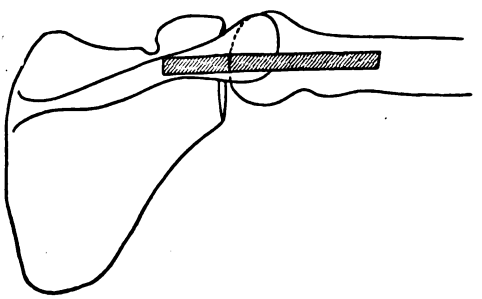

Wittek-Graz: Meine Herren! Ich habe im letzten Jahre 16mal die Arthrodese durch Ueberbrückung ausgeführt, ein Verfahren, wie es Cramer ausgeführt hat, nur verschieden von dem Cramerschen dadurch, daß ich eine periostlose Spange eingepflanzt habe. Dieses, erst etwas verblüffend Wirkende, daß man nach den experimentellen Erfahrungen eine Spange ohne Periost nehmen soll, resultiert aus den Erfahrungen, die ich bei Operation einer lange dauernden Tibiapseudarthrose gemacht habe. Ich habe im vorigen Jahre im Archiv für klinische Chirurgie das Verfahren veröffentlicht. Es handelte sich, wenn ich kurz darauf eingehen darf, um eine Pseudarthrose im oberen Drittel der Tibia, wobei das zentrale Fragment der Tibia in einer Hyperextensionsstellung stand. Die Operation wurde in der Art ausgeführt, daß längs der Tibiakante direkt das Periost gespalten, nach beiden Seiten abgeschoben wurde, und nun ein Span aus der Tibia entnommen wurde, ungefähr drei Finger dick, der an seiner distalen Basis etwas breiter gemacht war. Dieser Span wurde oben im Zentralfragment zentral gebolzt, distal an einer neu geschlagenen Stufe verkeilt und das

Digitized by Google

Ganze mit Periost übernäht. Das Resultat der Operation war, daß die Pseudarthrose am 37. Tage fest war. Ich habe damals gesagt: ein periostloser Span hat nach allen experimentellen Erfahrungen etwas Verblüffendes, wie ich schon früher erwähnte. Ich halte das aber nicht für einen periostlosen Span, sondern die Verhältnisse sind ähnlich einer subperiostalen Osteotomie. Periost ist vorhanden und deckt (?) das ganze Transplantat.

Auf diesen Erfahrungen aufbauend habe ich am oberen Sprunggelenk 11mal die Arthrodese mit Ueberbrückung gemacht (sonst ganz analog wie Cramer das macht), also, wieder das Periost längs gespalten, Entnahme eines periostlosen Spans, Schlitzung des Periost über Navikulare zum Cuneiforme I, Ausstanzen einer Rinne, Einpflanzen des Spans in diese Rinne. Schließlich Vernähung des Periostes über die ganze Länge des Transplantates. Hautnaht.

Wichtig ist bei Entnahme des Spans aus der Tibia, daß sich die Meißelschläge im spitzen Winkel im Innern des spongiösen Markraums treffen. Ich habe diese gut durchgeblutete Spongiosa wieder in blutende Spongiosa eingebettet und halte dies für wichtig für die Ernährung des Transplantats und sekundär für wichtig für die Durchwachsung mit Knochenneubildung von seiten des Wundbettes.

Nun sind in neuester Zeit in der Garrèschen Klinik Beobachtungen gemacht worden, daß mit der Cramerschen Ueberbrückung des Sprunggelenks deshalb ungünstige Erfahrungen gezeitigt werden, weil sich im Laufe der Zeit eine Schädigung der vorderen Tibiaepiphysenpartie zeigt und ein Hakenfuß entsteht. Nußbaum hat das aus der Garrèschen Klinik von Schöneberg publizierte Operationsmaterial klinisch beleuchtet und hat gefunden, daß in einzelnen Fällen dieser Hakenfuß nicht ausgebildet ist, weil sich Frakturen im Transplantat gezeigt haben; ich komme darauf noch zurück. Ich möchte vorläufig nur sagen, daß sich am Röntgenbefund streifenförmige Entkalkungen im Transplantat zeigen.

Ich habe die Ueberbrückung ausgeführt: 7mal bei Erwachsenen, dabei ist das Resultat ausgezeichnet (bei Erwachsenen habe ich auch nicht die Folgen der Wachstumsstörung zu fürchten), 4mal bei Kindern. Die am weitesten zurückliegende Operation davon ist über ein Jahr her. Ich konnte keine Wachstumsstörung bei dem Kinde konstatieren.

Bei dem reichlichen Poliomyelitismaterial der Grazer Chirurgischen Klinik habe ich diese Ueberbrückung auch an anderen Gelenken ausgeführt und möchte ganz kurz darüber ein paar Worte sprechen. Einmal war Gelegenheit, die Arthrodese an der oberen Extremität bei einem 16jährigen Mädchen zu machen, bei dem von der Rumpfarmmuskulatur angefangen distalwärts alles gelähmt war. Die linke obere Extremität hing herab wie ein schlaffer Sack, ein hinderliches Anhängsel, zu nichts

Digitized by Google

verwendbar. Unser Operations- und Behandlungsplan ging dahin, das Ellbogengelenk im rechten Winkel zu versteifen, die Hand in Supinationsstellung zu versteifen und an der Schulter durch Muskeltransplantation eine, wenn auch geringe Beweglichkeit zu erzielen und so wenigstens einen Bruchteil der Gebrauchsfähigkeit der Extremität herzustellen.

Ich habe nun am Ellbogengelenk, ganz analog wie mein Vorgehen am Sprunggelenk war, an der Außenseite des Humerus einen periostlosen Span entnommen bis zum Epicondylus lateralis, das Gelenk zwischen Ulna und Humerus überhaupt nicht eröffnet, nach Schlitzung des Periosts des Radius und Aufmeißelung der Corticalis des Radius, nun den Span hier und anderseits in der Humerusrinne eingepflanzt. Das Resultat ist ausgezeichnet. Die Arthrodese ist absolut fest zwischen diesen beiden Knochen, nur auf grobe Gewalt hin federt der Ellbogen etwas, was ja ohne weiteres verständlich ist, da ja nur eine feste Verbindung zwischen Radius und dem Oberarm vorhanden ist.

An der Hand war das Vorgehen ein solches, daß aus der Streckseite des Radius ein periostloser Span entnommen wurde, wieder eine Rinne angelegt wurde, bis in die Basis metacarpi I hinein und der Span eingepflanzt wurde. Auch da zeigte sich eine gute und feste Verbindung nach der ungemein einfachen Operation.

Sowohl am Sprunggelenk als am Ellbogengelenk und am Handgelenk zeigen sich, wenn man serienweise das Operationsresultat im Röntgenbilde verfolgt, auf einmal Streifen, die lichtdurchlässig sind und die immer in bestimmter Verbindung mit den Ueberbrückungen des benachbarten Gelenkes zu sein scheinen; sowohl am Sprunggelenk, als auch am Ellbogengelenk als wie am Handgelenk kommt es nach den ersten 4, 6 Wochen zu durchlässigen Partien. Nußbaum, der ähnliches an dem Garrèschen Material am Sprunggelenk beobachtet hat, sagt, es seien Frakturen. Das ist wohl das wahrscheinlichste, daß das Primäre dabei eine Fraktur ist. Meine Arthrodese des Handgelenks und des Ellbogengelenks habe ich einwandfrei immer auf Schienen gelagert gehabt und sie war immer unter klinischer Aufsicht. Trotzdem ist es ja doch möglich, daß die eine oder andere plötzliche Bewegung einen Knicks in das Transplantat macht. Auffallend ist aber jedenfalls, daß 1 oder 2 Wochen später (den Moment, wo dieser Knicks erfolgt ist, war mir nicht vergönnt, chronologisch festzuhalten, sondern wahrscheinlich immer erst ein paar Wochen später das Röntgenbild gemacht) das nicht so aussieht wie ein Bruch, sondern wie ein Resorptionsstreifen mit keilförmiger Begrenzung. Die Kalksalze müssen wohl verloren gegangen sein. Es gibt keine Knochenschatten mehr, und zu dieser Zeit ist auch etwas Beweglichkeit vorhanden. Nun kann man weiter im Röntgenbilde verfolgen, wie von beiden Seiten her sich die Substanz wieder verdichtet und ähnlich hier das Ganze überbrückt

Digitized by Google

wird. Das sind Erscheinungen, die an die Erfahrungen erinnern, die man mit der Lexerschen Bolzung bei Arthrodese des Sprunggelenks gemacht hat, daß nämlich der Bolzen im Bereich des oberen Sprunggelenks verloren geht und die erst erreichte Festigkeit des Gelenks wieder verschwindet.

Ich meine nun, beim Handgelenk im Röntgenbilde sogar bemerkt zu haben — ein Herr aus unserer Klinik wird die Sache ausführlich publizieren —, daß dieser Defekt im Span, wenn man sich das im Profil ansieht, eine ganz analoge Bildung zeigt wie die Fortsetzung des Gelenkspaltes. Ich will keine strikte Behauptung aufstellen. Ich meine, es macht den Eindruck, als wenn dort, wo primär leicht eine Fraktur erfolgen kann, dort wo größte Beweglichkeitsmöglichkeit ist, wo der Span ein Gelenk überbrückt, sich spezifische Veränderungen bilden, über deren Natur wir allerdings noch nicht im klaren sind. Es sind an unserer Klinik experimentelle Untersuchungen über diese Verhältnisse im Transplantat mit periostbehafteten und periostlosen Knochen in Gelenkhöhlen im Gange. Vielleicht gelingt es, über diese Verhältnisse Klarheit zu schaffen.

Was die Cramersche Arthrodese anlangt, so stehe ich, wie schon früher erwähnt, auf dem Standpunkt, daß sie für Erwachsene die ausgezeichnetste Methode ist, die wir besitzen. Ich habe schon früher erwähnt: bei Kindern habe ich in meiner allerdings nur 4 Fälle zählenden Praxis keine Wachstumsstörung bemerken können. Ich meine, das wichtigste ist, daß wir die Kinder ohne Hülse auf die Beine bringen, und wenn uns das gelingt, so kann eine später entstandene Deformität, glaube ich, wie so viele andere Deformitäten von uns auch durch irgendeine Methode zur Korrektur gebracht werden.

Bade-Hannover: Meine Herren! Es ist eben ganz kurz schon von Herrn Wittek die Frage gestreift worden, wann man die Ueberbrückung bei der Arthrodese machen soll und wann nicht. Herr Wittek steht auf dem Standpunkt, daß die Ueberbrückung selbst im jugendlichen Alter nicht schadet. Ich persönlich habe gefunden, daß es auf das Verhalten der Knochen selbst ankommt, um zu entscheiden, wann man die Ueberbrückung und wann man die Resektion machen soll. Bei den spinalparalytischen Knochen haben wir sehr oft eine außerordentliche Brüchigkeit der Knochenmasse. Für diese spinalparalytischen Knochen empfehle ich, die Ueberbrückung zu machen, weil die Arthrodese dann fester wird. Es gibt aber auch spinalparalytische Knochen, die nicht so porös, nicht so brüchig sind. Das ist oft der Fall bei Spinalparalysen, die erst in etwas späterem Alter entstanden sind, oder es sind Spinalparalytiker, die vermöge irgendwelcher Hilfsmittel ihre Beine sehr viel gebraucht haben. In diesen Fällen ist der Knochen

Digitized by Google

oft außerordentlich hart und fest, und es ist schwer, den Knorpel abzuschälen. Diese Fälle mit starken festen Knochen empfehle ich nicht zu überbrücken, sondern bei diesen Fällen empfehle ich die gewöhnliche Resektion des Knochens, die dann genügende Festigkeit gewährleistet.

Schultze-Duisburg: Meine Herren! Bereits vor einigen Jahren habe ich an dieser Stelle über die Cramersche Methode berichtet und eine Modifikation zur Anwendung gebracht, die sich sowohl auf den Fuß an sich, als auf das Sprunggelenk bezieht. Bei Varus- und Valgusdeformitäten erleben wir doch sehr häufig Rezidive, und mit Rücksicht darauf habe ich bei allen diesen Formen jedesmal eine Plastik des Fußes an sich gemacht, dadurch, daß ich einen dünnen Knochenperiostlappen präpariert und diesen im Sinne der Varus- resp. Valgusdeformität verschoben habe. Damit erreichen wir mit Sicherheit eine absolute Dauerkorrektur des Fußes. Ich habe jetzt in den letzten drei Monaten eine Anzahl meiner Fälle, die in den letzten Jahren operiert wurden, revidiert und überall gute Erfolge gefunden.

Außerdem habe ich niemals mehr in den letzten Jahren die Fixation des Fußgelenks gemacht und niemals den Span von oben der Diaphyse entnommen, sondern immer das untere Drittel der Tibia ausgenutzt samt der Epiphyse. Dieser Knochenepiphysenspan wird nach dem Fußrücken verschoben, nur zentral fixiert, und zwar so, daß dem Fuß nur eine Exkursion bis zum rechten Winkel möglich ist. Wir schaffen also einen Malleolus anterior. Das Sprunggelenk bleibt dann erhalten mit einer Exkursion bis zum rechten Winkel, ein Zustand, welcher von den Patienten sehr angenehm empfunden wird, so daß sie beim Bergsteigen absolut keine Unannehmlickeit mehr haben.

Riedinger-Würzburg: Meine Herren! Soviel ich Herrn Gocht verstanden habe, hat er am Kniegelenk einen vorderen Längsschnitt mit Durchsägung der Patella gewählt. Mein Bruder, Ferdinand Riedinger, hat schon vor 30 Jahren diese Methode empfohlen. Er hat die Schnittführung angegeben, um tuberkulöse Gelenke zu resezieren, dann auch für Arthrotomie. Ich glaube, er wird also in diesem Falle die Priorität in Anspruch nehmen dürfen.

Gocht-Halle: Meine Herren! Ich nehme natürlich gar keine Priorität in Anspruch. Ich habe ja betont, daß ich die Schnittführung am Kniegelenk bei Dr. Timmer in Amsterdam gesehen habe; er wußte selber nicht, wo sie herstammt. Ich bin an sich sehr literaturkundig, aber die Arbeit von Riedinger ist mir entgangen. Jedenfalls empfehle ich den Schnitt nach Riedinger sehr.

Digitized by Google

Riedinger-Würzburg: Ich glaubte die Pflicht zu haben, hier auf die Priorität meines Bruders hinzuweisen. Ich habe selbstverständlich nichts gegen die Methode vorgebracht.

Krukenberg-Elberfeld: Meine Herren! Es ist heute wiederholt gesagt worden, man soll bei Kindern möglichst keine Arthrodese machen. Es gibt aber Fälle, wo wir gar nicht umhin können, eine Arthrodese zu machen. Mir ist vor einem Jahre ein derartiger Fall vorgekommen. Es handelte sich da um eine vollständige Lähmung des Schultergelenks und zugleich eine Lähmung des Ellbogengelenks. Die genaue Untersuchung ergab aber, daß noch Spuren der Ellbogenbeuger wie auch der Ellbogenstrecker vorhanden waren. Wenn wir in solchen Fällen konservativ verfahren, verlieren wir die Aussichten auf Wiederherstellung der Beweglichkeit im Ellbogen. Machen wir aber die Arthrodese, dann kommt im Ellbogengelenk die Beweglichkeit zurück. Ich habe in diesem Falle unter starker Abduktion, wie sie Vulpius vorgeschlagen hat, die Arthrodese der Schulter bei einem $1^1/_2$ Jahre alten Kinde vorgenommen.

Ich möchte auf eine Gefahr aufmerksam machen, der wir bei der Arthrodese begegnen können. Wenn nämlich noch Reste der Schultermuskulatur da sind und wir erhalten sie an ihrer Infektion, dann geht unser Resultat unfehlbar verloren. In diesem Falle waren noch Reste von Pectoralis major da. Ich habe den Pectoralis major erhalten und auf das Akromion überpflanzt und habe nicht nur eine wunderbare Beweglichkeit im Schultergelenk bekommen, sondern es ist auch spontan die Beweglichkeit im Ellbogengelenk eingetreten. Ich möchte doch für solche Fälle ein operatives Vorgehen vorschlagen.

Helbing-Berlin: Meine Herren! Ich glaube, wir müssen bei der Indikationsstellung zur Arthrodese prinzipiell unterscheiden, ob es sich um die obere oder untere Extremität handelt. An der oberen Extremität wird natürlich jeder von der Zweckmäßigkeit der Arthrodese überzeugt sein. Da macht es ja schließlich nichts aus, wenn wir nachträglich Wachstumsstörungen bekommen. Die Hauptsache ist, daß die betreffende Extremität funktionstüchtig wird.

Anders liegt die Sache bei der unteren Extremität. Wir wissen, daß bei allen einseitigen paralytischen Lähmungen, die in frühester Jugend erfolgen, es immer zu Wachstumsstörungen kommt, daß die gelähmte Extremität sicher im Wachstum zurückbleibt. Ich kenne keinen einzigen Fall, wo diese Verkürzung nicht konstatiert wurde. Sie kann unter Umständen geringgradig sein. Wenn man die Kinder längere Zeit beobachtet, 10 Jahre lang, so beträgt die Verkürzung meist mindestens 3—4 cm.

Digitized by Google

Meine Herren! Wenn Sie in solchen Fällen eine Arthrodese des Fußgelenks schaffen, die absolut fest bleibt, so tun Sie unter Umständen nach meiner Ansicht mehr Schaden als Nutzen. Hält die Arthrodese, dann sind die Patienten gezwungen, zum Ausgleich der Verkürzung Schuhe mit hoher Sohle zu tragen, und das ist erstens einmal nicht zweckmäßig, denn das Gehen wird recht erschwert, und dann wirkt es auch sehr unästhetisch. Ich überlege mir die Sache also immer bei Patienten, die in der Lage sind, sich Apparate, wenn auch ganz einfacher Natur, machen zu lassen, und ziehe den Schienenhülsenapparat so lange vor, bis das Wachstum des Patienten nahezu abgeschlossen ist. Dann kann man immer noch die Arthrodese machen.

Gocht-Halle: Meine Herren! Die Diskussion ist in ein ganz anderes Fahrwasser gekommen. Ich habe lediglich zur Technik gesprochen und die Frage der Indikation ganz aus dem Spiele gelassen. Wir müßten uns stundenlang unterhalten, wenn wir darüber einig werden sollten, oder wenn jeder seine Grundsätze vortragen wollte.

Werndorf-Wien: Ich kehre also wieder zur Technik zurück, und möchte eine Bemerkung machen, die auf die Schnittführung bei der Schulterarthrodese abzielt. In Parenthese gesagt, stehen wir, die Lorenzsche Schule, auf dem Standpunkt, daß wir die Indikation für eine Arthrodese überhaupt nur für das Schulter- und für das Hüftgelenk anerkennen.

Was nun die Schulter anlangt, so hat mir die Rückwärtsverlegung des Schnittes immer einen großen Vorteil gegeben, und ich gehe noch weiter als Gocht, ich verlege den Schnitt ganz nach rückwärts an das hintere Ende des Akromion.

Ich darf ferner daran erinnern, daß ich zur Abschälung der Knorpelüberzüge der Gelenkfläche einen nach der Fläche und Kante gebogenen Meißel konstruiert habe, mit dem das Abschälen des Knorpels sehr schön von statten geht. Endlich haben sich mir immer Schwierigkeiten ergeben, zur Anlegung der Knochennaht an dem Akromion mit dem Drillbohrer um die Ecke herumzukommen. Zu diesem Zweck habe ich einen flexiblen Bohrer mit flexibler Achse und verschiebbarem Handstück angegeben, welcher gestattet, um die Ecke die Pfanne oder das Akromion anzubohren.

Weil so viel über Priorität gesprochen wurde, kann ich nicht unterlassen, die Priorität meines leider verstorbenen Kollegen Reiner in der Frage der Ueberbrückung mit einem transplantierten Knochenspan zu berühren. Es ist mir ein wahres Vergnügen, darauf aufmerksam zu machen, daß unser viel zu früh verstorbene Kollege vor 10 Jahren, also in der Zeit, wo die Transplantation des Knochenspans neu war, eine Ueberbrückung des Fußgewölbes beim Plattfuß durch einen

Digitized by Google

der Tibia entnommenen Knochenspan vollführt hat. — Ich werde mir erlauben, das einschlägige Diapositiv in der Abendsitzung zu projizieren.

Müller-Rostock: Meine Herren! Gestatten Sie mir eine ganz kurze Bemerkung zu dem, was wir eben gehört haben. Ich habe Bedenken dagegen, wenn man sagt: ich habe den prinzipiellen Standpunkt, nur für das Hüftgelenk und für die Schulter die Arthrodese zu empfehlen. Ich glaube, das geht zu weit. Man muß bei der Arthrodese meines Erachtens wie bei wenigen Operationen individualisieren, man muß von Fall zu Fall entscheiden, und das ist eine Kunst, die jeder lernen muß.

Werndorf-Wien: Ich bedaure sehr, durch die improvisierte Zwischenbemerkung Herrn Geheimrat Müller geradezu zu einer Diskussion herausgefordert zu haben, die ich nicht beabsichtigt habe. Ich würde es natürlich gern sehen, mich über den in Rede stehenden Gegenstand verbreiten zu dürfen. Es war nicht so bei den Haaren herbeigezogen, wenn ich sagte, daß wir die Arthrodese nur auf die Schulter und das Hüftgelenk beschränken. Das hat seine guten Gründe. Ich möchte mich natürlich darüber äußern, wenn mir die Erlaubnis dazu gegeben wird. Aber vielleicht ergibt sich im Laufe der Verhandlungen später noch, heute oder morgen, die Gelegenheit, in extenso darauf zurückzukommen.

Das Alter gibt eine ganz besondere Einschränkung der Indikation. Ich habe das absichtlich nicht berührt, weil es ja zu weit führt. Ich möchte mich da Herrn Helbing in der Auffassung anschließen, daß man die Arthrodese, wenn überhaupt, nicht spät genug machen kann.

Was das Prinzipielle der Frage anlangt, so wollte ich sagen, daß wir prinzipiell überall dort, wo wir durch einen leicht zu beschaffenden, harmlosen und den Kranken vom Arzt nicht sehr abhängig machenden Apparat etwas leisten können, namentlich im jugendlichen Alter, die Arthrodese umgehen sollen. Bestärkt worden sind wir in dieser Auffassung durch die Beobachtung gar vieler Arthrodesenresultate, die wir im Laufe der Zeit gesehen haben. Wenn man jahrelang in einer großen Klinik arbeitet, sieht man ja alles Mögliche, und so ist mir unter anderem ein Fall besonders in der Erinnerung, wo ein Mann, der im Kniegelenk und im Sprunggelenk arthrodesiert war, nach Jahr und Tag zu uns kam und flehentlich bat, man möge ihm das versteifte Gelenk wieder beweglich machen, weil er früher viel besser daran war.

Wenn ich sagte, wir beschränken die Indikation auf Hüfte und Schulter, so ist das auf Erfahrungen gestützt und die Erfahrungen gehen dahin, daß die Kranken mit dem fixierenden Apparat besser daran sind, als wenn man ihnen das eine oder das andere Gelenk versteift.

Digitized by Google

Es ist nicht zu leugnen, daß Kranke mit operativ versteiftem Sprunggelenke funktionsuntüchtig sind, daß sie nicht ausdauernd sind und nach kurzer Zeit ermüden und über Schmerzen klagen.

Für das Knie gilt in Kürze, daß die Arthrodese zwar den Kranken vom Apparat unabhängig macht, daß sie ihm aber ein äußerst unbequemes Bein zum Sitzen liefert, ein Umstand, der um so mehr in Betracht gezogen werden müßte, als die Gelähmten ja den größten Teil ihres Lebens sitzend und nicht gehend verbringen.

Christen-Bern (auf Aufforderung des Vorsitzenden): Die Entstehung der Diaphysenbrüche auf Grund der Festigkeitslehre [1]).

Cramer-Köln: Ueber Operationsbefunde bei Spina bifida occulta [2]).

Diskussion.

Werndorf-Wien: Ich erblicke ein ganz besonderes Verdienst des Herrn Cramer darin, daß er auf die Zusammenhänge aufmerksam gemacht hat, die zwischen allerlei Fußdeformitäten und der Spina bifida occulta bestehen. Gewinnen doch Untersuchungen dadurch eine bessere Stütze, welche die Neurologen vor Jahren durchgeführt haben. Professor Fuchs in Wien hat vor Jahren auf das Auftreten von Bettnässen bei Kindern im Alter von 13—15—16 Jahren aufmerksam gemacht und hat bei der röntgenologischen Untersuchung immer eine Spaltung des Kreuzbeins festgestellt. Er hat mich dann zu Rate gezogen, wir haben die meisten Kinder gemeinsam untersucht und gefunden, daß ein ganz außerordentlich hoher Prozentsatz von Plattfuß bei allen diesen Kindern vorhanden ist, und Fuchs hat dann die Erklärung aufgestellt, es handele sich um eine durch die Spina bifida occulta bedingte Schwäche der Kaudalnerven und im Zusammenhange damit um eine Schwäche der Blasen- und Beinmuskulatur, welche letztere zu einem Plattfuß disponiert.

Wenn die interessanten Untersuchungen des Herrn Cramer Nachahmung finden werden, wird man auch auf diesem Wege Gelegenheit haben, die bisher immer mit Unrecht gescholtenen und geprügelten Kinder von ihrem Leiden des Bettnässens zu befreien.

Bibergeil-Berlin: Meine Herren! Ich hatte die Ehre, Ihnen im vorigen Jahre auf dem Kongreß im Anschluß an die Mitteilungen des Herrn Cramer eine große Reihe von Röntgenbildern zu zeigen, welche von Kindern der Universitätspoliklinik für orthopädische Chirurgie in Berlin stammten. Diese Kinder wiesen dieselbe Hohlfußbildung mit Krallenstellung der Zehen auf, wie sie Herr Cramer soeben geschildert hat und wie Sie sie auch auf diesem Bilde (demonstrierend) finden. Ich

[1]) Siehe Größere Vorträge II S. 8. — [2]) Ebenda S. 21.

Digitized by Google

machte seinerzeit darauf aufmerksam, daß ein Zusammenhang der Defektbildung an der Wirbelsäule mit den Fußdeformationen bestehen müsse. Das hat sich denn auch in den Fällen gezeigt, die Herr Cramer hier demonstriert hat.

Nun haben wir im Laufe des vergangenen Jahres die Beobachtung gemacht, daß es auch Fälle von Spina bifida occulta ohne die demonstrierte Fußdeformität gibt. Ich habe solche Fälle in der letzten Zeit häufiger gesehen; man gelangt so zu der Fragestellung, ob es richtig ist, in allen Fällen von Spina bifida occulta mit gleichzeitigem Hohlfuß einen Zusammenheng zwischen diesen beiden Störungen anzunehmen.

Ich möchte glauben, daß es schwierig sein dürfte, beim Vorhandensein einer Spina bifida occulta zu entscheiden, ob man durch einen operativen Eingriff an der Stelle der Spina bifida die Fußdeformität in der Weise wird beseitigen können, wie es Herrn Cramer in einigen Fällen gelungen zu sein scheint; denn wie ich gefunden habe und mir die Neurologen bestätigten, ist die Spina bifida occulta häufig lediglich ein Signum degenerationis, welches man bei einer großen Zahl von Erkrankungen neurologischer Natur findet, genau so wie z. B. die Halsrippe, die ja auch als Degenerationszeichen angesehen wird.

Es läßt sich meiner Meinung nach vorläufig noch nicht mit Sicherheit entscheiden, ob wir in jedem Falle von Hohlfußbildung mit Krallenstellung der Zehen durch eine Operation der Spina bifida occulta, durch Beseitigung etwaiger Strangbildungen und eventuell vorhandener sonstiger Veränderungen die Deformität so zur Beseitigung bringen können, wie wir es wünschen. Ich habe unter dem Material, das ich untersuchen konnte — und dieses ist nicht klein —, eine große Zahl von Fällen von Spina bifida occulta mit den verschiedensten Nervenkrankheiten organischer Natur gefunden; und außerdem gebe ich zur Erwägung, daß selbst nach der Freilegung der Spina bifida und der Beseitigung pathologischer Veränderungen in dieser Gegend eine Besserung der Fußdeformität zweifelhaft ist, da neben der Defektbildung am Skelettsystem in der überwiegenden Mehrzahl der Fälle organische Störungen myelodysplastischer Natur vorliegen.

Ich komme zum Schluß, indem ich sage, daß es stets genauester neurologischer Untersuchung bedarf, bevor wir im gegebenen Falle zur Entscheidung gelangen können, ob wir durch einen operativen Eingriff an der Stelle der Defektbildung der Wirbelsäule eine Besserung oder Heilung der Fußdeformität werden erzielen können.

Cramer-Köln: Selbstverständlich wurden diese Fälle neurologischerseits exakt untersucht. Genannte Fußdeformitäten können mit denjenigen bei Syringomyelie leicht verwechselt werden. Die Differentialdiagnose ist schwierig, weil bei letzterer Dysplasie ebenfalls Defektbildungen an

Digitized by Google

der besprochenen Stelle vorkommen. Wie ich erwähnte, habe ich die Ueberzeugung, daß wir der pathologischen Anatomie, über die bisher sehr wenig bekannt geworden ist, näher kommen durch derartige Operationen, und damit die Indikationsstellung eine bessere wird, zumal die Operation ziemlich ungefährlich ist. Alle diese Hohlfüße wird man nicht heilen können, doch bedeutet die Besserung oder nahezu völlige Wiederherstellung der Hälfte derselben schon ein gutes Resultat.

Schanz-Dresden: Beiträge zur Mobilität ankylotischer Gelenke [1]).

Deutschländer-Hamburg: Zur operativen Mobilisierung der Knieankylosen [2]).

Diskussion zum Vortrage des Herrn Schanz.

Deutschländer-Hamburg: Meine Herren! Nachdem ich über meine Erfahrungen und Mißerfolge auf dem Gebiete der Transplantationsmethode berichtet habe, möchte ich im Anschluß an die Ausführungen des Herrn Schanz noch kurz auf ein Verfahren aufmerksam machen, das nicht mit der Transplantationsmethode zusammenhängt, und das dasselbe Gebiet berührt, welches Herr Schanz zur Erörterung gestellt hat.

Ich habe bereits vor 2 Jahren auf dem Orthopädenkongreß eine Methode der Kniegelenkplastik bekannt gegeben und habe damals über einen Fall berichten können, dessen Operation jetzt 9 Jahre zurückliegt, in welchem ich durch eine besondere Methodik der Gelenkplastik eine recht gute Beweglichkeit des Gelenks habe erzielen können. Ich möchte wegen der Einzelheiten auf die Veröffentlichung selbst hinweisen.

Was nun die Methodik selbst anbetrifft, so handelt es sich hierbei nicht um eine Transplantation oder Interposition, sondern um eine reine Arthrolyse mit dem Prinzip der möglichsten Erhaltung und Schonung der Reste der lebens- und funktionsfähig gebliebenen Gelenkgewebe, wobei ein besonderer Nachdruck darauf gelegt wird, daß durch eine geeignete Schnittführung der verödete Gelenkinnenraum plastisch erweitert und so den Gelenkkörpern von vornherein gleich durch die Operation ein genügender Raum geschaffen wird, in denen sie sich bewegen können. Ich erreichte dies dadurch, daß ich die Quadricepssehne plastisch, und zwar im frontalen Sinne verlängerte, den oberen Rezessus durch bogenförmige Seiteneinschnitte erweiterte und hierauf die bewegungshemmenden Hindernisse samt dem innerhalb des Gelenks gelegenen Bandapparate aus dem Gelenk entfernte.

Ich habe nach dieser Methode einen weiteren einschlägigen Fall vor 1½ Jahren operiert und möchte mir erlauben, Ihnen hier das Ergebnis dieser Operationsmethode im Bilde herumzureichen.

---

[1]) Siehe Größere Vorträge II S. 24. — [2]) Ebenda S. 34.

Digitized by Google

Es handelte sich dabei um ein 20jähriges Mädchen, welches an einer gonorrhoischen Kniegelenkentzündung litt. Drei Vierteljahre lang waren alle konservativen Behandlungsmaßnahmen ohne jeden Erfolg geblieben, und ich entschloß mich daher, nachdem alle Entzündungserscheinungen anscheinend vollkommen verschwunden waren, zu einer operativen Mobilisierung. Als ich das Gelenk eröffnete, fand ich zu meiner Ueberraschung doch noch einen typisch gonorrhoisch-eitrigen Abszeß von Haselnußgröße im Gelenk vor. Trotz dieses Zwischenfalles verlief indessen die Operation glatt, da jedenfalls der Abszeß schon steril war.

Das Endergebnis dieser Operation war, daß sich nach einer längeren Nachbehandlung eine gute Beweglichkeit des Kniegelenks herausbildete, die ich Ihnen hier wenigstens im Bilde demonstrieren möchte. Die Patientin, die ich ein Jahr nach der Operation nachuntersuchen konnte, vermochte ohne jede Wackelbewegung ihr Kniegelenk bis zum rechten Winkel zu beugen und es nahezu bis zu 180° zu strecken.

Friedrich-Königsberg: Meine Herren! Ich möchte mir nur wenige Bemerkungen erlauben.

Die erste betrifft wieder die Priorität. Wenn wir von Implantation von Weichteillappen im Gelenke sprechen, wollen wir doch nicht vergessen, daß Helferich einer der ersten war, der diese Methode propagiert hat.

An dem Fall des Herrn Schanz überrascht mich, daß er dem plastischen Lappen die Ernährungsbasis distal gibt; eine solche Basis ist für die Ernährung denkbar schlecht gestellt, denn die Lappenbasis soll doch nach Möglichkeit proximal liegen, und ich würde es für möglich halten, daß in einer nicht geringen Zahl von Fällen — wenn es sich nicht nur um einen oder zwei Demonstrationsfälle handelt — doch eine partielle Nekrose oder eine rasche Atrophie des Lappens eintritt.

Bei der Beseitigung der Ankylose des Kniegelenks, meine Herren, wollen wir uns immer wieder die Frage vorlegen, ob ein Mensch mit einem schließlich resultierenden Schlottergelenk besser daran ist, als einer mit einem ankylosierten. Besteht eine Ankylose in Beugestellung, dann wollen wir in solchen Fällen eine Ankylose in Streckstellung machen, ganz gewiß. Aber sicher ist der größere Prozentsatz unserer Kranken — soviel darf ich wohl auf Grund eigener Erfahrung sagen — besser daran mit einer festen Streckankylose als mit einem Schlottergelenk.

Das letzte, was ich warnend zu Herrn Deutschländers Ausführungen bemerken möchte, betrifft meine Zweifel an der Berechtigung der Transplantation ganzer Kniegelenke. Wenn sämtliche Fälle publiziert würden, wo der Versuch einer solchen Gelenktransplantation ge-

Digitized by Google

macht und mißlungen ist, zusammen mit dem Prozentsatz derjenigen Fälle, wo wenigstens für einige Zeit ein relativer, in Summa sehr bescheidener Nutzen gestiftet worden ist, so würden wir ein so erschreckendes Resultat bekommen, daß wir die ganze Methode auf der heutigen Grundlage verurteilen müßten.

Schanz-Dresden: Nur ein paar Worte. Die Basis des Lappens ist bei dem Ellbogen proximal gelegt. (Friedrich: Ich meine das Knie!) Bei dem Knie ist es schwer, von proximal her die Unterfütterung des Kniestreckapparates zu erreichen, weil der nach unten offen ist.

Die Frage, ob der Patientin mit der Knieoperation Nutzen geschaffen ist oder nicht, bitte ich, an die Patientin zu stellen; sie wird sie gern beantworten. (Friedrich: Ich meine mehrere Fälle, nicht nur einen!)

O. v. Frisch-Wien: Ich darf kurz berichten, daß ich die Einpflanzung eines nach oben gestielten Lappens in die Hüfte nur einmal ausgeführt habe, und zwar bei einem Patienten mit doppelseitiger Ankylose der Hüfte.

Die Chancen für ein tadelloses Resultat sind bei dieser nicht ungefährlichen Operation zu gering, um uns die Berechtigung zu geben, bei einseitiger knöcherner Hüftankylose zu operieren. Sie wissen alle, wie ausgezeichnet eine Extremität mit in guter Stellung fest versteifter Hüfte funktioniert, und wie schwer die Schädigung ist, wenn wir ein Schlottergelenk oder einen diesem ähnlichen Zustand durch die Operation erreichen.

Wenn die Ankylosenoperation schon am Knie sehr wohl überlegt sein muß, so ist sie bei einseitiger knöcherner Hüftankylose in guter Stellung nach meiner Ansicht nicht gestattet.

Biesalski-Berlin: In all den Fragen, die hier berührt worden sind, ist eine sehr wichtige nicht erörtert worden, nämlich die: Soll und kann man diese Operation in jedem Alter ausführen? Im vorigen Jahre, als auf dem Chirurgenkongreß darüber gesprochen wurde, wurde gesagt: cavete das jugendliche Alter, und Payr hatte das auch schon früher veröffentlicht.

Ich habe nun zu einer Zeit, als diese Indikation noch nicht gestellt wurde, ziemlich bald nach den ersten Veröffentlichungen, die Payr gemacht hatte, 3mal die Hüfte zu mobilisieren versucht, und zwar weil bei den Kindern beide Hüftgelenke versteift waren. In diesen Fällen halte ich es für berechtigt, daß man es an einer Hüfte versucht, wenn es das richtige Alter ist und sonst alles übrige zutrifft, denn zwei versteifte Hüften sind fraglos ein außerordentliches Bewegungs-

Digitized by Google

hindernis. Ich hätte mich auch sicherlich damit begnügt, wenn es mir gelungen wäre, aber ich habe in allen 3 Fällen schwere Mißerfolge gehabt. Beim ersten Fall habe ich, weil ich damals bei der Sehnentransplantation noch voller Begeisterung für die Fischblase war, Fischblase interponiert. Es hat gar nichts genützt. Dann kam nachher die freie Gelenktransplantation, und da mir gerade ein Fußgelenk zur Verfügung stand, habe ich ein Fußgelenk in die Hüfte hineintransplantiert, was ganz gut geht. Man kann die Malleolengabel ausschälen, und dann paßt nachher der Stiel des Oberschenkelknochens ganz gut hinein. Aber es ist nichts geworden. Das dritte Mal habe ich einen ganz großen, dicken, breitbasigen, prachtvollen Muskelfettlappen interponiert, und es ist auch nichts geworden. Warum? Weil das Periost, namentlich dann, wenn es einer Umgebung angehört, die einem chronischen Reiz ausgesetzt ist, wie hier, wo eine chronische Osteomyelitis vorlag, eine derart starke Wachstumsenergie hat, daß es um alles herumwächst. Das Periost ist in die Weichteile hineingegangen, hat die Lappen und alles, was ich interponiert habe, bogenförmig von allen Seiten her umwachsen, bis es hier das Becken erreicht und eine bombenfeste Ankylose bewirkt hatte.

Ich habe über andere Gelenke gar keine Erfahrung, will auch auf Grund dieser 3 Operationen nicht eine besondere Indikation aufstellen. Das eine aber sage ich: ich mobilisiere keine Hüfte bei jugendlichen Individuen mehr.

Kölliker-Leipzig: Meine Herren! Ein Wort möchte ich auch selbst sagen. Es ist ein Punkt nicht berührt worden, der meiner Meinung nach außerordentlich wichtig ist. Man muß bei der Beurteilung von Ankyloseoperationen doch erst hören, welche Krankheit die Ankylose verursacht hat. Ich habe gesehen, daß bei Knietuberkulosen, die in tadellos versteifter Stellung geheilt waren, der Versuch gemacht worden ist, sie zu mobilisieren. Das halte ich für sehr riskiert. Wir wollen doch zufrieden sein, wenn wir in fester Ankylose geheilte Knietuberkulosen ohne Fisteln haben. Diese Ankylose wieder zu berühren und den Versuch zu machen, sie zu mobilisieren, halte ich für direkt fehlerhaft. Ganz anders ist es mit Ankylosen nach Trauma und bei chronischem Gelenkrheumatismus. Ich halte es für sehr nötig, daß man stets bei Besprechung der Resultate und der Indikationsstellung vor Ankyloseoperationen mitteilt, wie der Zustand vor der Operation war und welche Erkrankung die Ankylose verursacht hat.

Ludloff-Breslau: Ich halte es für nötig, die Frage zu erörtern, ob man bei Osteomyelitis überhaupt die Berechtigung hat, ein derart versteiftes Gelenk wieder operativ zu mobilisieren. Nach unseren Erfahrungen sind wir bei chronischer Osteomyelitis befriedigt gewesen,

Digitized by Google

wenn das Gelenk endlich zur Ruhe gekommen war, und haben es nicht wieder angerührt. Ich habe gesehen, daß selbst nach einer einfachen kurz ausgeführten Osteotomie die Krankheit wieder aufflackerte und den Patient in schwere Gefahr brachte, ganz abgesehen davon, daß an dieser Stelle eine neue kurzdauernde Fistel entstand. (Diese Ausführungen beziehen sich aber nur auf die Osteomyelitis, nicht auf einen abgelaufenen Pyarthros, bei dem das Knochenmark nicht beteiligt war.)

Jansen-Leiden: Verletzbarkeit schnell wachsender Zellen und Rachitis[1]).

Schultze-Duisburg: Zur Behandlung der ischämischen Kontraktur[2]).

Diskussion.

Spitzy-Wien: Bei der ischämischen Kontraktur handelt es sich meiner Ansicht nach um eine durch Ernährungsstörung bewirkte, rasch zunehmende Degeneration der Nervenmuskelendorgane, die zur Involution des Muskelprotoplasmas und Ersatz desselben durch straffes narbiges schrumpfendes Bindegewebe führt. Eine Einlagerung von Muskelsubstanz dieses Gewebes halte ich nicht für besonders aussichtsvoll, eben wegen der schlechten Ernährungsverhältnisse, es müßte denn eine völlige Umlagerung eines guternährten Muskels vorgenommen werden, im Sinne einer Muskeltransplantation, wobei die Ernährungsbrücke des transplantierten Muskels nicht gestört ist. Alle übrigen Methoden scheinen bei dieser Erkrankung mit wenig Erfolg rechnen zu können. Warum oft schon bei geringen Druckerscheinungen, zirkulärem Druck oder z. B. eine während 24 Stunden bestehende Quetschung der Art. cub., nach einer Ellbogenfraktur bereits eine dauernde ischämische Kontraktur hervorgerufen wird, während sich die anfänglich aufgetretene nekrotische Hautstelle wieder erholt, ist noch nicht ganz aufgeklärt. Immerhin aber machen es diese Erscheinungen wahrscheinlich, daß die Ernährung der Muskeln, bzw. die Nervenmuskelendapparate nicht so substitutionsfähig sind, wie allgemein angenommen wird und die Ernährung der Muskeln und ihrer Nervenapparate an bestimmte Ernährungsbahnen gebunden zu sein scheint.

Brandes-Kiel: Meine Herren! Nachdem Herr Professor Spitzy eben gesprochen hat, kann ich mich sehr kurz fassen. Ich wollte im Prinzip dasselbe sagen. Alle Transplantate sind doch ungeheuer anspruchsvoll, und was tun wir in diesem Falle mit der sonst so anspruchsvollen Muskulatur? Wir legen in einen ischämischen Muskel, d. h. in einen mehr oder weniger zugrunde gegangenen Muskel, in ein

[1]) Siehe Größere Vorträge II S. 40. — [2]) Ebenda S. 52.

Digitized by Google

ganz schlecht ernährtes Muskelbett einen dieser Muskellappen hinein und hoffen nun, daß dieses anspruchsvolle Transplantat von dieser zugrunde gegangenen Umgebung ernährt werden soll. Alle unsere Transplantate beanspruchen sehr schnell eine Ernährung und ebenso eine frühe Funktion. Beides können wir hier dem Transplantate nicht geben. Deshalb halte ich diese Transplantation von Muskel, eventuell auch von Muskel und Nerv in ischämische Muskelbäuche für aussichtslos und auch für überflüssig und glaube, wir kommen mit viel einfacheren Methoden schneller und besser zum Ziele.

Spitzy-Wien: Ich möchte noch hinzufügen, daß ich keineswegs damit sagen wollte, daß die Transplantationen von großen Muskeln nicht funktionell einheilen. Es kann sehr gut das eine oder andere Mal Muskel einheilen. Aber wir müssen uns dessen bewußt sein, daß wir einen frei transplantierten Muskel in die denkbar allerschlechteste Ernährung hineinbringen, und daß wir hier mit einer funktionellen Einheilung des Muskels nicht zu rechnen haben.

Drehmann-Breslau: Meine Herren! Ich habe vor 10 Jahren eine Methode veröffentlicht, die ischämische Muskelkontraktur zu behandeln. Sie beruht darin, daß wir die ischämisch kontrahierten Muskeln schräg durchschneiden. Das ist die allereinfachste Lösung. Wir brauchen da weder Muskel noch Fascie zu implantieren. Die Muskelmasse wird vom Condylus internus aus unter Anspannung der kontrahierten Finger schräg durchschnitten, bis Hand und Finger gestreckt sind.

Wir brauchen bloß ein paar Haltnähte anzulegen und die Sache ist erledigt.

Ich hatte damals zweimal operiert, habe nachher noch zweimal ebenso operiert. Ich kann nur sagen, die Erfolge sind wirklich gut.

Gocht-Halle: Es kommt doch bei einer ischämischen Kontraktur ganz auf den betreffenden Zustand an: erstens, wie lange der Fall zurückliegt, und zweitens, wie hochgradig die Kontraktur ist. Auch nach den Bildern, die ich eben gesehen habe, bestehen große graduelle Unterschiede. Ich würde mich der Methode, wie sie Herr Schultze geschildert hat, nicht anschließen können.

Ich habe vor kurzer Zeit einen Fall schwerster Art, den ich Ihnen hier gern im Bilde zeige, operiert und habe mich der Methode von Klapp angeschlossen. Ich habe die Handwurzelknochen herausgenommen und habe außerdem, nachdem so genügend Platz für eine Dorsalflexion der Hand geschaffen war, auch, wie Klapp das gemacht hat, die 5 Fingerspitzen zunächst unter eine Seidenfadenextension gesetzt. Es war, wie Sie aus der Photographie sehen, ein außerordentlich hochgradiger Fall, und wir machten ganz langsam im Laufe der nächsten 5—6 Tage

Digitized by Google

diese schwersten Fingerkontrakturen, die sich akut gar nicht strecken wollten, gerade.

Die Wegnahme der Handwurzelknochen ist ja gerade deshalb so ausgezeichnet, weil wir hinterher ein freies Gelenk behalten und sofort gegenüber der Kontinuitätsresektion die Hand dorsal flektiert stellen ohne Rücksicht auf eine sich eventuell ausbildende Vorderarmdeformität.

Ich würde in den sehr schweren Fällen stets so vorgehen, wie ich es eben geschildert habe, d. h. ich würde die Handwurzelknochen wegnehmen, die eine oder beide Reihen, die Finger unter Extension setzen, so wie es uns Klapp gezeigt hat.

Schultze-Duisburg: Die von Gocht soeben erwähnte Methode der Handgelenkresektion mit Verlängerung der Beugesehnen habe ich bereits vor ca. 12 Jahren ausgeführt, ohne jedoch den wünschenswerten Erfolg zu erreichen.

Selbstverständlich ist ein großer Unterschied zwischen den einzelnen Kontrakturen, sie lassen sich auch nicht in ein Schema hineinbringen. Der zweite Fall, den ich Ihnen da herumgegeben habe, war nicht der hochgradigste. Sobald man einen Fingerdruck auf die Vola manus ausübte, kam es jedoch zu einer scharfen Kontrakturstellung der Finger. Ich halte die Quertrennung des Muskels für einen außerordentlichen Vorzug, und Herr Kollege Drehmann, der eben seine Methode skizziert hat, bestätigt dies ja. Die Idee, welche Drehmann heute hier wieder kurz entwickelt hat, ist die richtige: es muß der Muskel quer durchtrennt werden. Wir müssen den Grad des Kontrakturzustandes des Muskels kennen lernen. Derselbe kann niemals durch Verlängerung der Sehne oder durch Handgelenkresektion zur Darstellung gelangen, sondern durch vollendete quere Trennung. Haben wir den Muskel durchtrennt, so wissen wir genau, was fehlt. Wir brauchen nur die beiden Enden zu verbinden, und die beiden Enden sind vollauf noch leistungsfähig. Dann kommt der Muskel wieder in Spannung und erreicht seine Funktion. Die nach Trennung des Muskels eingetretene Diastase garantiert die Leistungsfähigkeit der Muskulatur. Einen in erwähnter Weise durchtrennten Muskel seinem Schicksal, also ohne Bindeglied, zu überlassen, wird stets einen verstärkten Kontrakturzustand zur Folge haben.

Stoffel-Mannheim: Weitere Studien über das Wesen und die Behandlung der Ischias[1]).

Diskussion.

Heile-Wiesbaden: Ich möchte kurz auf die Ausführungen von Stoffel eingehen und bestätigen, daß auch unter meinen Beobachtungen die Sensibilitätsstörungen bei Ischias, besonders im Cutaneus-

[1]) Siehe Größere Vorträge II S. 64.

Digitized by Google

posticus- und im Suralis-lateralis-Gebiet, sehr häufig waren. Der genaue Nachweis der Sensibilitätsstörungen scheint auch mir für die Auswahl der Behandlungsmethoden von großer Wichtigkeit. Bei der operativen Bekämpfung der Ischias ist es mir aufgefallen, daß in etlichen Fällen abnorme Verbindungen des Epineuriums mit den Nervenfasern und ihrer Umgebung vorhanden sind. Inwieweit diese wirklich entzündliche pathologische Veränderungen darstellen, mag vorläufig dahingestellt sein. Jedenfalls war bei meinen Fällen die Verwachsung von Epineurium und Endoneurium nur dann vorhanden, wenn schwere Ischias mit ihren charakteristischen klinischen Erscheinungen vorhanden war. Die Verwachsungen fehlten bei Kranken ohne Ischiasbeschwerden, bei denen aus anderen Gründen — etwa die Bekämpfung spastischer Zustände — der Nerv freigelegt worden war. Danach glaube ich, daß die Injektionsbehandlung nach Lange nur dann wirkt, wie ja auch Stoffel betonte, wenn die Flüssigkeitsmenge an den Nerven, an seine sensiblen Fasern herankommt. Hierdurch wird gleichzeitig der ganze Nerv gedehnt, es kommt schließlich zur Sprengung des Epineuriums und zur Lösung der einzelnen Nervenfasern aus ihrer Fessel. Ich stelle anheim, bei geeigneten Kranken darauf zu achten und eventuell anstatt durch Injektionen, die naturgemäß nur unvollständig oder vorübergehend helfen können, die Verwachsung direkt durch Abziehen nach Freilegung des Nerven zu entfernen, was ich mit Erfolg tat. Bei drei Fällen, bei denen das Epineurium und die bindegewebigen Verbindungen zwischen dem Endoneurium der einzelnen Nervenbündel gelöst wurden, hatte ich vollen Erfolg. Die Zeichen schwerster Ischias verschwanden nach dem Eingriff. Der älteste Fall liegt 1½ Jahr zurück; gerade bei ihm waren vorher alle denkbaren Maßnahmen erfolglos gewesen und erst die blutige Skalpierung des Nerven hat den Kranken bis heute gesund gemacht.

Im übrigen ist das besonders schwierige Gebiet der Ischiasbehandlung noch dadurch kompliziert, daß wir einen Symptomenkomplex behandeln müssen, ohne daß wir wissen, welcher Teil des Nerven krank ist. So leidet der eine Kranke unter den größten Schmerzen und wird ohne besondere Behandlung, nur mit etwas Geduld, gesund, und der andere Kranke wird durch die ausgiebigste Behandlung kaum gebessert. Wir werden vorläufig daher alle Vorschläge berücksichtigen müssen, die eine gewisse Besserung in der Methodik der Behandlung versprechen, und nach dieser Richtung hin glaube ich Ihnen anraten zu können, in geeigneten Fällen die blutige Freilegung des Nerven mit Ablösung des Epineuriums zu versuchen.

Spitzy-Wien: Ich bin mit Stoffel der Ansicht, daß es sich bei der Ischias um eine Erkrankung des peripheren sensiblen Apparates handelt, nicht um Verklebungen und Verwachsungen im Verlauf, An-

Digitized by Google

sichten, wie sie immer wieder in der Literatur auftauchen. Als fast experimentellen Beweis kann ich anführen, daß ich bei blockierenden Ligaturen, die ich zur Ausschaltung der spastischen Paresen angelegt, niemals, auch bei alten Patienten, die Schmerzen gut lokalisieren, Schmerzen im Verlauf oder in der Peripherie des teilweise ligierten N. ischiad. beobachtet habe.

Hohmann-München: Weitere Erfahrungen mit der Stoffelschen Operation bei spastischen Lähmungen [1]).

Schluß der Sitzung nach 6 Uhr.

Projektionssitzung, abends 7 Uhr.

Peltesohn-Berlin: Zur Kenntnis der Knochenverletzungen bei der Geburtslähmung [2]).

Diskussion.

Finck-Charkow: Ich habe bis jetzt 18 Fälle von Geburtslähmung gesehen, 16 davon waren Kinder im Alter von wenigen Tagen bis zu 3 Monaten. Was Peltesohn uns heute vorgetragen hat, betrifft Kinder im Alter von 5, 6, 7 Jahren. Nur ein einziger Fall ist darunter, der 10 Tage alt ist.

Ich möchte den Vorschlag machen, daß man die Frage nach der Aetiologie der Geburtslähmung nicht früher entscheide, als bis genügend frisches Material vorliegt. Meiner Meinung nach muß der Fall möglichst unmittelbar nach der Geburt beurteilt werden, weil die bald eintretenden Folgen der Lähmung: die trophischen Veränderungen am Schultergelenk, Zustände setzen, welche leicht falsch gedeutet werden könnten.

Weiter möchte ich Peltesohn erwidern, daß wir durchaus kein Recht haben, von einer echten und unechten Lähmung zu reden. Eine derartige Einteilung ist mir unverständlich. Wenn der Arm eines Neugeborenen gelähmt erscheint, dann ist es doch eine echte Lähmung, mag diese nun dauernd oder vorübergehend sein. Im Gegenteil, ist der Arm nicht gelähmt, dann ist es eben keine Geburtslähmung.

Was ich gesehen habe, das sind bis auf 2 alles frische Fälle, alle von genau demselben Typus, mit Lähmungen bestimmter Muskelgruppen und deren Folgen: den Kontrakturen der Antagonisten. Letztere erhalten den Arm in einer ganz bestimmten charakteristischen Stellung und erhalten ihn darin solange, wie der Mensch lebt, wenn ihm keine

[1]) Siehe Größere Vorträge II S. 84. — [2]) Ebenda S. 86.

Digitized by Google

chirurgische Hilfe geleistet wird. Das bezieht sich sowohl auf die Fälle, bei denen die Lähmung fortbesteht, als auch auf die, bei denen sie spontan zurückgegangen ist.

Was nun die letzteren, die Spontanheilungen betrifft, so bilden sie einen bestimmten Teil aller Fälle von Geburtslähmung. Bei diesen, müssen wir uns vorstellen, war die Verletzung des Schultergelenks oder seiner Umgebung — und dafür halte ich es — so gering, daß die Lähmung von selbst zurückgehen konnte. Man vergesse aber nicht: die Kontraktur, welche dem Arm die typische Stellung aufzwingt, bleibt bestehen, diese geht nicht zurück. Nichtsdestoweniger ist der Fall als echte Geburtslähmung anzusehen. Die Voraussetzung, daß bei ihm eine Lähmung nicht vorausgegangen sei, ist nicht richtig.

Zum Schluß des vorigen Jahres hielt ich über dieses Thema auf dem fünften russischen Gynäkologenkongreß zu Charkow einen Vortrag mit Demonstration von 5 einschlägigen Fällen in den verschiedensten Stadien. Dort habe ich auch mich darüber ausgesprochen, was die Ursache der Lähmung sein könnte, welche meiner Erfahrung nach in den ersten Monaten in jedem Fall heilbar zu sein scheint. Nach meiner Ueberzeugung — und ich habe viel darüber nachgedacht — handelt es sich hier, analog wie bei der Spondylitis, um ein kollaterales Oedem, eine Folge der Verletzung des Schultergelenks. Ebenso wie dort das Rückenmark, durchtränkt hier das Oedem den Plexus brachialis und bringt die Nervenfasern zum Aufquellen, wogegen sie ja bekanntlich sehr empfindlich sind (Schmaus, Kahler). Je nachdem verbreitet sich das Oedem bald höher, bald tiefer und lädiert auch vor allen Dingen zuerst die dem Gelenk am nächsten liegenden Nerven: den Axillaris, Musculocutaneus und Radialis. Diese Meinung möchte ich durch folgende interessante Beobachtung stützen: Bei einem 4 Wochen alten Kinde war der rechte Arm typisch gelähmt, die Ursache war eine ganz einwandfreie Subluxation des Humeruskopfes nach vorn oben. Am linken Arm dagegen war der Befund eine Beugekontraktur des Daumens, sonst nichts. Es handelte sich also um eine Lähmung der

Digitized by Google

Strecker des Daumens, gelähmt waren somit nur einige Fasern des N. radialis (siehe Abbildung).

Ich wiederhole meinen Vorschlag, meine Herren, daß wir die Frage der Entbindungslähmung nicht früher zur Entscheidung bringen, als bis an frischen Fällen genügende Erfahrungen gemacht worden sind.

Werndorf-Wien: Meine Herren! Es scheint mir wie immer die Wahrheit hier in der Mitte zu liegen. Wenn ich mit Herrn Finck wohl einverstanden bin, daß man nicht von einer wahren und einer falschen Lähmung sprechen kann — denn, wie er ganz richtig sagte, etwas ist gelähmt oder es ist nicht gelähmt —, so muß ich mich doch der Auffassung des Herrn Peltesohn anschließen, daß bei der Geburt Verletzungen vorkommen, die ausschließlich das Gelenk betreffen, und es ist einzusehen, daß ein Trauma bei der Geburt einmal geeignet ist, den Nervenapparat (N. axillaris) zu lädieren, so daß eine Lähmung resultiert, während das andere Mal eine Epiphysislähmung stattfindet oder, wie Finck das vor Jahren auseinandergesetzt hat, eine Luxation; ebensowenig ist zu verwundern, daß beides zusammen vorkommt.

Eins steht über allem Zweifel erhaben: daß derartige Befunde, wie sie Kollege Peltesohn heute gezeigt hat, absolut sicher existieren, und ich darf darauf hinweisen, weil heute immer von Priorität die Rede ist, daß ich in dieser Versammlung vor 4 Jahren zuerst darauf hingewiesen habe, daß eine intra partum erlittene Lösung in der Epiphyse die Ursache eines ganz bestimmten Symptomenkomplexes ist: Einwärtsrollung, Steifigkeit im Gelenk und eine meist nachweisbare Verkürzung. Interessant ist aber, daß man durch ein von Kollegen Saxl vor 2 Jahren veröffentlichtes Verfahren imstande ist, durch unblutiges Redressement und nachfolgende mehrwöchige Fixation in Abduktion eine Restitutio ad integrum zu erzielen.

Spitzy-Wien: Wir befinden uns in der Frage der Geburtslähmung bestimmt noch nicht im Stadium der notwendigen Klarheit.

Meiner Ansicht nach gibt es eine ganze Reihe von ätiologischen Momenten, die den Symptomenkomplex der Geburtslähmung hervorrufen. Schon vor Dezennien hat Küster darauf hingewiesen, daß durch eine epiphysäre oder metaphysäre Fraktur am Oberarm beim Geburtsakt es zu einer Stellungsveränderung des Armes kommen kann, die eine Lähmung vortäuscht. Das obere Stück wird nach außen, das untere Stück nach innen gedreht und verheilt in dieser Verdrehung, so daß von nun an eine weitere Außenrotation des nach innen gedrehten Armes nicht möglich ist, weil die Außendrehung des oberen Bruchstückes, an dem die Dreher ansetzen, schon erschöpft ist.

Digitized by Google

Die elektrische Untersuchung der übrigen Muskeln muß uns darüber Aufschluß geben, ob wir es hier mit einer Lähmung oder nur mit einer mechanischen Folge der Fraktur zu tun haben. Wie wir wissen, werden auch Kontusionen und Subluxationen im Sinne von Lange und Fink Stellungen hervorrufen, die ebenso Lähmungen vortäuschen.

Aber ebenso sicher wird oft die wirkliche Erbsche Lähmung zu beobachten sein, die in einer Verletzung des 5. und 6. Cervikalis besteht, wozu sich nach den Untersuchungen von Klumpke noch Störungen im 7. und 8. Cervikalis und 1. Dorsalis mit Beteiligung der Sympathikusfasern hinzugesellen.

Schon die Ausdehnung allein wird uns über die Art der Lähmung orientieren können; wenn Verdacht auf die letztere Form besteht, so bin ich, wie schon gelegentlich erwähnt, der Ansicht, die Vereinigung des 5. und 6. Cervikalis freizulegen und eine eventuelle Wegstörung zu beheben.

Stettiner-Berlin: Meine Herren! Auch ich glaube, daß man streng unterscheiden muß zwischen den Nacherscheinungen nach Entbindungslähmungen und den Beobachtungen, die man bei frischen Entbindungslähmungen macht. Entsprechend unserem Material im Weißenseer Säuglingskrankenhaus habe auch ich Gelegenheit gehabt, gerade frische Fälle zu sehen. Die Mehrzahl der Lähmungen scheint nach dem alten Küstnerschen Typus auf der Epiphysenlösung zu basieren. Anderseits haben wir aber auch schon bei ganz jungen Säuglingen so komplizierte Lähmungen gesehen, daß es schwer ist, eine Erklärung ihrer Entstehung zu geben.

Sehr gut ist übrigens das Kapitel der Entbindungslähmungen in dem neuen Werk von Ritter von Reuß: „Die Krankheiten der Neugeborenen“ behandelt, der auch die ganze neuere Literatur berücksichtigt hat.

Der Ausdruck falsche Lähmung, Pseudoparalyse, ist eigentlich für eine ganz bestimmte Art von Erkrankung des Säuglingsalters festgelegt, die sich auch in der Epiphysengegend abspielt. Wir sprechen von der Passotschen Lähmung über Pseudoparalyse bei syphilitischen Erkrankungen, in denen sich entzündliche Vorgänge in der Nähe des Epiphysenknorpels abspielen. Es handelt sich hier nicht um eine Lähmung, sondern um eine Unfähigkeit, infolge der Knochenerkrankung den Arm zu bewegen. Es ist nicht ausgeschlossen, daß auch derartige Zustände gelegentlich durch Entbindungstrauma herbeigeführt werden können.

Ich möchte nun noch einige Worte zur Therapie sagen. Ich habe auch bei ganz jungen Säuglingen, die mit Entbindungslähmungen kamen, meistens den Arm in Extension in vertikaler Richtung suspen-

Digitized by Google

diert und durch Ruhe und Extension oft ein Zurückgehen der Lähmungserscheinungen gesehen. Die eigentlichen orthopädischen Maßnahmen kommen ja erst in sehr viel späterer Zeit in Betracht.

Peltesohn-Berlin: Es kam mir hauptsächlich darauf an, darauf hinzuweisen, daß der Begriff „Distorsion des Schultergelenks" nicht so leicht zu fassen ist, wie es zunächst den Anschein hat. Es unterliegt kaum einem Zweifel, daß unter meinen älteren Fällen auch solche sind, wie Herr Finck ganz richtig betont hat, bei denen ursprünglich vielleicht eine Lähmung bestanden hat. Das glaube ich ganz gewiß, ja manche haben vielleicht noch leichteste Zeichen derselben. Aber ich glaube, es würde ein Streit um Worte sein, wenn man sagen wollte, eine „falsche Entbindungslähmung" gibt es überhaupt nicht; dieser Ausdruck hat sich eingebürgert. Die Lähmung ist, wenn sie überhaupt vorhanden war, soweit zurückgegangen, daß man von einer eigentlichen Lähmung nicht mehr sprechen kann; die Fälle, von denen ich als „falschen Geburtslähmungen" gesprochen habe, haben alle Epiphysenlösungen gehabt. Bei den kleinsten Kindern von 4, 6 Wochen und dem Kinde von 10 Tagen war jedenfalls eine Lähmung im eigentlichen Sinne des Wortes nicht feststellbar.

Böhm-Berlin: Meine Erfahrungen mit dem Friedmannschen Tuberkulosemittel bei der Gelenktuberkulose[1]).

Diskussion.

W. V. Simon-Breslau: Meine Herren! Ich habe in der Breslauer chirurgischen Klinik ebenfalls nach den Vorträgen von Kraus, Schleich, Friedmann u. a. Versuche mit der Friedmannschen Vaccine bei etwa 25 Fällen chirurgischer Tuberkulose angestellt. Ich möchte übrigens hier im Beginn bemerken, daß der Ausdruck Friedmannsches Serum, den man oft hört und der auch in dem vorliegenden Programm steht, nicht richtig ist. Es ist kein Serum, sondern eine Vaccine, und zwar eine lebende Vaccine.

Ich komme ungefähr zu denselben Resultaten, wie Herr Kollege Böhm sie eben geschildert hat. Ein abschließendes Urteil über den Wert des Mittels kann und will ich heute noch nicht abgeben, da meine Versuche nicht als abgeschlossen gelten können und auch die auswärtigen Fälle noch nicht alle nachuntersucht sind. Eine große Anzahl von Fällen ist überhaupt erst einmal gespritzt, und das hat seinen Grund vor allen Dingen darin, daß ich nach den Veröffentlichungen von Vulpius und Laubenheimer einfach nicht den Mut hatte, das Mittel fürs erste weiter anzuwenden. Mir war es in mehreren Fällen schon

[1]) Siehe Größere Vorträge II S. 92.

Digitized by Google

vor der Veröffentlichung von Vulpius öfter aufgefallen, daß sich geschlossene Tuberkulosen in offene umwandelten und, daß andere fistelnde Fälle sich auffallend verschlechterten, daß sich sicherlich in einigen Fällen neue Herde an anderen Körperstellen bildeten und teilweise ganz das Bild boten, als ob es sich um Sekundärinfektionen handelte, eine Vermutung, der ich auch Friedmann gegenüber Ausdruck gegeben habe. Friedmann sagte mir damals ebenso wie Herrn Kollegen Böhm, das hätte nichts auf sich, die Fisteln würden sich wieder schließen. Die Fisteln haben sich nicht geschlossen, sondern sie sind viel schlimmer geworden, und Fälle, die vorher operabel waren, sind jetzt inoperabel geworden.

Ich glaube nach der Veröffentlichung von Vulpius und Laubenheimer, die nachgewiesen haben, daß die Ampullen sehr häufig verunreinigt waren, also Beimischungen anderer Bakterien enthielten, daß es sich wirklich in manchen dieser Fälle um Sekundärinfektionen gehandelt hat. Allerdings handelte es sich bei den Fällen, die sich so eklatant verschlechterten, der Hauptsache nach um solche, die noch einen anderen Tuberkuloseherd, meistenteils in der Lunge, aufwiesen, und damit komme ich auf einen weiteren Punkt. Die Patienten, die außerdem noch eine Lungentuberkulose haben, dürfen überhaupt auf keinen Fall mit dem Friedmannschen Mittel gespritzt werden. Wenn man dies tut, kann man ganz exorbitante Verschlechterungen erleben. Es sind meines Erachtens Fälle unter diesen, die besser gefahren wären, wenn man sie zur Zeit reseziert hätte; dann wären sie vielleicht mit ihren Lungenherden fertig geworden, während jetzt alles verloren ist.

Bisher habe ich mit ganz geringen Ausnahmen keine Resultate gesehen, die man nicht auch mit anderen Mitteln, die wir bisher gegen die chirurgische Tuberkulose anwandten, erzielt hätte, ausgenommen vielleicht eine Herabsetzung der Schmerzen, die mir in manchen Fällen auffallend war. Kinder, die Handgelenktuberkulose, Ellbogentuberkulose hatten, greifen jetzt mit der Hand zu, was sie früher zum Teil nicht taten, trotzdem klinisch teilweise, wie gesagt, eine Verschlechterung besteht.

Dennoch ist ein endgültiges Urteil bisher noch nicht möglich. Wir können ja bisher überhaupt gar nicht die Wirkung der Friedmannschen Vaccine beurteilen, seitdem wir wissen, daß wir in so und so viel Fällen zweifellos Staphylokokken, Streptokokken und andere Bakterien mit injiziert haben. Welches ist da die Wirkung der Friedmannschen Vaccine und welches ist die Wirkung der Verunreinigung?

Jedenfalls dürfen wir das Mittel keinem Patienten mehr geben, bevor nicht eine exakte Prüfung des Mittels nach jeder Hinsicht von einer staatlich angestellten Kommission stattgefunden hat, wie es ja bereits auch von anderen Autoren gefordert worden ist.

Das ist auch im Hinblick auf die jüngste Veröffentlichung von

Digitized by Google

Lydia Rabinowitsch notwendig, die die Unschädlichkeit des Mittels im allgemeinen anzweifelt. Schließlich ist eine solche Prüfung auch im Interesse Friedmanns geboten, der, wie ich glaube, doch seinem Mittel eine ernste und redliche Arbeit gewidmet hat.

Bade-Hannover: Meine Herren! Wir haben uns veranlaßt gefühlt, im Hannoverschen Krüppelheim das Mittel von Friedmann anzuwenden. Ich wußte nicht, daß darüber hier diskutiert wurde, daher habe ich die Protokolle leider nicht bei mir, aber soviel ich aus der Erinnerung weiß, haben wir in 20 Fällen geschlossener und fistulöser Tuberkulose gespritzt. Ein günstiges Resultat haben wir noch nicht zu verzeichnen gehabt. Leider muß ich aber von einem Todesfall berichten, den wir nach dem Spritzen gehabt haben. Es handelte sich um eine Spondylitis, die mit Lungentuberkulose, Gonitis und Coxitis kombiniert war und die, wie die Untersuchung ergab, auch schon Albumen hatte. Deshalb hätte der Fall wohl besser nicht gespritzt werden sollen. Er verschlechterte sich ganz außerordentlich schnell nach dem Spritzen und ging innerhalb 8—14 Tagen zugrunde. Ich bin überzeugt, daß er ohne Spritzung länger gelebt haben würde.

Dann habe ich, nachdem die Veröffentlichung von Vulpius kam, das Mittel, welches ich gerade zur Anwendung für einen Fall frisch bestellt hatte, bakteriologisch untersuchen lassen, aber wir haben glücklicherweise, muß ich sagen, keine anderen verunreinigenden Bakterien darin gefunden. Greifbare, sichere Besserungen haben wir nicht zu verzeichnen gehabt, und nach den Veröffentlichungen von Vulpius wage ich es nicht, weiter zu spritzen.

Julius Finck-Charkow: Ueber die klinisch latente Wirbeltuberkulose[1]).

Albee-New York: Meine Methode der Knochentransplantation an der Hand von 250 Fällen[2]).

Erlacher-Graz: Beiträge zur operativen Versteifung der Wirbelsäule nach Albee[3]).

Froelich-Nancy: 4 Fälle von Laminektomie bei spondylitischer Lähmung[4]).

Wittek-Graz: Zur Heliotherapie chirurgischer Tuberkulose[5]).

Diskussion.

Wittek-Graz: Ich möchte einiges zu dem sagen, was Herr Albee gebracht hat. Ich möchte vorausschicken, daß ich nicht auf dem streng

[1]) Siehe Größere Vorträge II S. 102. — [2]) Ebenda S. 112. — [3]) Ebenda S. 138. — [4]) Ebenda S. 144. — [5]) Das Manuskript konnte vom Autor nicht erhalten werden, da derselbe im Felde steht.

Digitized by Google

konservativen Standpunkt stehe, daß es von heute ab keine Tuberkulose des Knochengelenks mehr gibt, d. h. daß wir in keinem Fall das Messer anwenden sollen. Wir stehen ja nicht an, den Fungus eines Kniegelenks beim erwachsenen Menschen zu resezieren, um ihn möglichst rasch seiner Arbeitsfähigkeit wiederzugeben. Nun handelt es sich aber um ganz eigentümliche Dinge bei der chirurgischen Tuberkulose der Knochen und Gelenke, und ich weiß nicht, ob gerade die Osteoplastik das geeignete Verfahren bei der Tuberkulose als solcher ist. Albee sagt in seiner Publikation, er operiert im Gesunden. Ich möchte das dahin rektifizieren: er operiert im relativ Gesunden. Denn es ist eine irrige Anschauung, daß ein Kind oder ein Erwachsener, die irgendwo eine chirurgische Tuberkulose haben, gesunde Menschen sind. Wir dürfen doch nicht nur die Stelle als krank bezeichnen, an der sich die Tuberkulose manifestiert, sondern das ganze Individuum ist krank.

Albee hat aber gesagt, was mich sehr interessiert hat, daß er seine Kinder nach 6, 8 Wochen in ein Seehospiz oder in ein Hochgebirgssanatorium schickt. Ja, wenn ich die Kinder nach der Operation in die Sonne schicke, in ein Seehospiz oder ein Hochgebirgssanatorium, dann liegt die Sache anders. Wenn man eine Spondylitis operiert, darf man sich nicht einbilden, daß man durch den Span, den man gemacht hat, ein Kind in 6, 8 Wochen geheilt hat. Das müßte eine ganz merkwürdige, gutmütige Tuberkulose sein, die sich das gefallen läßt. Französische Autoren haben beschrieben, daß der Span auch in der Folge tuberkulös erkrankt war, daß der Gibbus größer geworden ist, daß die kalten Abszesse sich vergrößert und vermehrt haben.

Ich will nicht behaupten, daß das Verfahren absolut zu verwerfen ist. Ich möchte nur davor warnen, daß man erstens jetzt jede Spondylitis operiert, und zweitens, daß man wieder das macht, was man in der resektionsfreudigen Zeit der Gelenkchirurgie bei der Tuberkulose gemacht hat, daß man die Kinder durch operatives Eingreifen wieder zum Krankenhausaufenthalt verdammt. Denn dann verfallen wir wieder in den alten Fehler: wir haben den Teil für das Ganze behandelt.

Schede-München: Wie Sie wissen, ist Herr Kollege Albee zu seiner Spondylitisoperation angeregt worden durch einen Vortrag, den mein Chef, Professor Lange, über seine Stahlstiftoperation bei Spondylitis im Jahre 1910 in Washington gehalten hat. Da mein Chef verhindert ist, der heutigen Tagung beizuwohnen, so gestatten Sie mir, in seinem Auftrag über die Erfahrungen, die wir mit dieser Operation gemacht haben, kurz zu berichten. Die Idee der Operation war, die Schienen, die wir bisher in Form von Stahlkorsetten an der Außenfläche des Rückens angebracht hatten, in das Innere des Körpers zu verlegen und organisch mit der Wirbelsäule zu verbinden.

Digitized by Google

Zu dem Zwecke wurden zwei bleistiftstarke Stahlstifte zu beiden Seiten der Dornfortsatzlinie unter die Muskulatur geschoben und an ihrem oberen und unteren Ende durch 8fache stärkste Seidenfäden mit den Dornfortsätzen, die an ihrer Basis durchbohrt waren, verbunden.

Die Einheilung der Stahlstifte gelingt leicht, wenn man sie sorgfältig verzinnt und die Seide nicht mit Sublimat, sondern mit Hydrargyrum oxycyanatum imprägniert. Sublimat darf man, wie unsere Erfahrungen gezeigt haben, deshalb nicht verwenden, weil Sublimat Oxydationsprozesse mit dem Metall auslöst, die zu aseptischen Eiterungen und schließlich zur Ausstoßung Anlaß geben können.

Der sofortige Erfolg der Operation ist ein sehr guter. Die Schmerzen hören dank der exakten Fixierung des kranken Wirbelabschnittes sofort auf, und die erste Aufgabe der Behandlung — die Ausheilung des entzündlichen Prozesses — wird meist sofort gelöst.

Die weitere Hoffnung, daß sich durch diese Operation die nachträgliche Vergrößerung des Gibbus verhindern ließe, hat sich nicht in allen unseren Fällen erfüllt.

Wir haben in mehreren Fällen 3—4, in einem sogar 6 Jahre nach der Einheilung der Stahlstifte eine Vergrößerung des Gibbus erlebt. Dieselbe kam dadurch zustande, daß die künstlichen Bänder, die am oberen und unteren Ende der Stifte durch die Seide geschaffen waren, schließlich dem Zug der wachsenden Wirbelsäule nachgegeben und sich gedehnt haben oder durchgerissen sind.

Diese Tatsache zeigt, daß wir den künstlichen Bändern nicht zu große Aufgaben zumuten dürfen. Aehnliche Beobachtungen haben wir ja schon am Lig. teres bei Hüftverrenkungen gemacht.

Wenn das Band durch den weiter nach oben tretenden Kopf funktionell angespannt wird, so hypertrophiert es und wird dicker und dicker. Aber schließlich, wenn die Beanspruchung eine zu große wird, dann tritt ein Stadium der Insuffizienz ein und das Band zerreißt.

Diesen zweifellosen Nachteil der Langeschen Spondylitisoperation vermeidet die Albeesche Operation, indem sie sich nicht an Bändern, sondern am Knochen selbst den notwendigen Halt für die Schienen sucht.

Doch ist es denkbar, daß im Laufe der Jahre auch eine Insuffizienz der Knochen genau wie bei den Bändern eintritt, und daß es dann doch noch zu einer Vergrößerung des Gibbus kommt. Darüber kann man erst urteilen, wenn 5 und mehr Jahre nach der Operation verflossen sind. Und deshalb muß man mit dem Urteil über die Dauererfolge, was die Vergrößerung des Gibbus angeht, noch zurückhalten.

Der Gedanke von Albee ist aber doch so ausgezeichnet und das Ziel, die Spondylitiker rasch vom Korsett zu befreien und die Entwicklung eines Gibbus zu verhüten, ein so großes, daß wir es für die Pflicht eines jeden Orthopäden halten, die Operation, die übrigens keinen

Digitized by Google

großen und schwierigen Eingriff darstellt, zu üben und bei der Prüfung der Dauererfolge der Operation mitzuarbeiten.

Spitzy-Wien: Da mein erster nach Albee operierter Fall nun fast ein Jahr zurückliegt, er wurde am 17. Mai 1913 operiert, so bin ich vielleicht imstande, über den Wert der Methode und über die Ausführbarkeitsgrenze ein wenn auch subjektives Urteil abzugeben.

Die Technik ist eine einfache. Statt eines Längsschnittes ziehe ich bei Wirbeloperationen einen Bogenschnitt bzw. Türflügelschnitt vor, da die Knochen- bzw. Fasciennaht hierbei geschützter ist. Zur Beschaffung eines Spanes verwende ich keinerlei besondere Instrumente, ein mittelbreiter Meißel genügt.

Die Blutung ist eine geringe, jedenfalls geringer als bei völliger Freilegung der Dornfortsätze, die bei der Hibbschen Operation notwendig ist und die bei der unvermeidlichen Verletzung der quer zu den Wirbeln verlaufenden Venenäste oft recht störend und bei schwächeren Kindern nicht gleichgültig ist.

Die Technik erinnert ja an die ersten Akte der Försterschen Operation.

Ein zweiter Vorteil ist die sofortige Fixation. Wird die Knochenbrücke in ziemlicher Spannung eingefügt, so gibt sie dem erkrankten Teil jedenfalls eine sofortige Stütze, die bei der baldigen knöchernen Verwachsung sicher funktionell mehr in Erscheinung tritt, als bei der Hibbschen Operation.

Die eingeknickten, nur aneinanderliegenden Knochenstückchen werden, besonders beim Kinde, lange keine beanspruchbare Brücke abgeben. Ich würde also, wenigstens beim Kinde, die Albeesche Methode dem Hibbschen Verfahren vorziehen, obwohl die doppelte Operationswunde der Albeeschen Methode die von Hibb einfacher erscheinen läßt.

Ueber die Anwendung der Operation werden wohl wieder die Indikationen (wie wir bei unseren Operationen immer wieder gewisse Gesichtspunkte scharf einstellen müssen) sich nicht nur nach pathologischen, sondern auch nach sozialen Momenten richten.

Haben wir eine beginnende Spondylitis bei dem Kinde, dem wir eine längere Liegekur in einer geeigneten Heilstätte, wobei ich in erster Linie an Höhensanatorien und Küstenhospize denke, so werden wir gewiß mit der konservativen Methode besser auslangen.

Oft handelt es sich aber bei unseren Fällen um Kinder, bei welchen es möglich ist, sie mehrere Wochen, ja auch mehrere Monate im Gipsbett zu halten, auch einige Zeit in günstige Verhältnisse zu bringen, die aber dann aus sozialen Gründen einfach dieser Behandlung nicht mehr teilhaft werden. Wenn die Albeesche Operation hier hält, was sie verspricht, wenn sie wirklich die Buckelbildung und damit die dauernde Verkrüppelung hintanhält, so sollen wir sie jedenfalls in diesen

Digitized by Google

Fällen anwenden. Ich würde allerdings hier raten, die Kinder erst ruhig zu lagern, die manchmal akute Attacke, während welcher die Kinder ohnehin leicht still zu halten sind, abzuwarten und dann erst nach Abklingen dieser primären Symptome zu operieren.

Wenn wir nach dem Krankenlager von 10—20 Wochen, der Verband- bzw. Apparatbehandlung, die auch 2½ Jahre und darüber in Anspruch nimmt (Rough), die Patienten von dem persönlichen und sozialen Uebel, daß das Korsett bleibt, befreien können, ohne daß die Deformität zunimmt, so wird das als ein großer Fortschritt zu betrachten sein.

Ob und inwieweit das gelingt, wird sich ja noch zeigen.

Aber auch bei den sozial günstig gestellten Patienten wird die Indikation für die Vornahme der Operation dann gegeben sein, wenn auch nach einer längeren Liegekur doch progrediente Gibbusbildung beginnt, bei Patienten, die wir zu einer längeren Liegekur nicht verhalten können, insbesondere bei jenen Fällen, die nach längerem, oft mehrjährigem Verlauf immer noch Schmerzen haben, die in erster Linie auf das Ausbleiben der natürlichen Ankylose, sei es knöcherner oder bindegewebiger Art, zurückzuführen sind.

In diesen Fällen wird die artifizielle Ankylosierung den Abschluß der Behandlung bilden. Ob wir sie nach Albee oder Hibbs vornehmen, wird auch vom Fall abhängen. Bei Kindern wäre ich, wie schon gesagt, mehr für die Albeesche Methode, und zwar in ungeänderter Form.

Die Verwendung der Spina scapulae nach Ombredanne, insbesonders aber die Verwendung des bei Kindern noch ganz knorpligen Skapularrandes halte ich nicht für so günstig, wie die des aus festem Knochengewebe bestehenden Tibiaspanes.

Der erste von mir operierte Fall zeigt jetzt nach Jahresfrist gute Verhältnisse.

Waldenström-Stockholm: Darf ich mir einige Bemerkungen erlauben aus Anlaß von 10 Fällen von Spondylitis, die ich nach Albee operiert habe.

Er schreibt der Operation eine dreifache Bedeutung zu: Immobilisation, Redressement und Fixation.

Meiner Auffassung nach liegt die Bedeutung der Operation nicht in der Immobilisierung der Wirbelsäule, die kann man auf einfachere Weise erhalten, auch nicht in dem Redressieren des Buckels, denn das gelingt sicherlich sehr selten bei der Operation.

Nein, der Wert der Operation liegt darin, daß sie den Status quo der Stellung der Wirbelsäule bewahrt; d. h. ist ein Buckel vorhanden, nimmt er bestenfalls nicht zu, ist kein Buckel vorhanden, bleibt die Wirbelsäule gerade.

Auch ein kleiner Buckel stellt die Festigkeit des implantierten

Digitized by Google

Tibiastücks auf eine harte Probe. Der Buckel ist daher vor der Operation so vollständig wie möglich zu redressieren. In allen meinen Fällen ist dies nach Fincks ausgezeichneter Methode ausgeführt worden, die er das allmähliche Redressement des Buckels im Liegen in Lorenz' Gipsbett nennt.

Ist der Buckel vollständig oder praktisch gesehen beseitigt, so ist die Zeit für die Operation gekommen.

Bei der Operation muß das aus der Tibia entnommene Knochenstück so implantiert werden, daß es sich über die angegriffenen Wirbel bis mindestens einem oberhalb und einem unterhalb liegenden erstreckt. Man muß daher vor der Operation sehr genau die Lage der angegriffenen Wirbel bestimmen. Dies geschieht am besten folgendermaßen: Ein kleiner kurzer Metallstift wird mittels Heftpflaster auf der Haut über demjenigen Processus spinosus befestigt, der den Gipfel des Buckels bezeichnet hat. Die Wirbelsäule wird dann von der Seite her röntgenphotographiert. Auf dem Seitenbilde sieht man dann einen bestimmten Processus spinosus durch den Metallstift markiert.

Vor der Operation wird der Metallstift weggenommen und mit einem Höllensteinstift die Haut an derselben Stelle markiert. Ein Blick auf das Röntgenbild vor der Operation sagt einem dann sofort, welche Processus spinosi, von der Marke an gerechnet, zu spalten sind.

Auf solche Weise habe ich oft sechs Processus spinosi gespalten. Das Spalten wurde mittels einer runden kurzen Säge bewerkstelligt, um nicht die tuberkulösen Wirbel zu traumatisieren.

Nach der Operation wird der Patient in guter Reklination in dasselbe Gipsbett gelegt, das er zuvor angewandt hatte. Hier bleibt er 2 Monate liegen, ausgenommen zum Herausnehmen der Nähte und für einige Kontrollwendungen.

Danach wird ein Gipskorsett angelegt, das 2 Monate lang getragen wird. Nach dieser Zeit wird der vordere Teil des Korsetts weggenommen, und der hintere Teil wird mittels einer fest gewickelten Binde am Körper befestigt. Er wird für eine kleine Weile am Tage weggenommen. Allmählich wird die Zeit des Tragens der Gipsschale vermindert, so daß nach weiteren 2 Monaten der Patient ohne Stützbandage geht.

Diese gradweise fortschreitende Zunahme der funktionellen Belastung der Wirbelsäule ist notwendig. Man weiß nämlich, daß das implantierte Knochenstück unter Einfluß der Funktion die Stärke und Festigkeit annimmt, die normalerweise an der Stelle erforderlich ist. Diese Veränderung geschieht jedoch sehr langsam. Die Belastung des implantierten Knochenstücks darf nicht so rasch vermehrt werden, daß nicht die Festigkeit ständig etwas größer ist als der darauf ausgeübte Druck. Anderenfalls kann sich das Knochenstück biegen oder abbrechen.

Je vollständiger der Buckel redressiert ist, um so geringer wird der auf das implantierte Knochenstück ausgeübte Druck.

Digitized by Google

In allen meinen 10 Fällen hat der Eingriff auffallend wenig den allgemeinen Zustand des Kranken beeinflußt; die Heilung ist in allen Fällen per primam geschehen, und das Knochenstück ist eingeheilt. Der Rücken wird fest und gerade. Zunächst sind demnach die Resultate ausgezeichnet.

Falls nun auch die Zukunft zeigt, daß das implantierte Knochenstück sich nicht mit der Zeit krümmt, so haben wir in der Albeeschen Operation ein sehr wertvolles Hilfsmittel zur Behandlung der Spondylitis erhalten.

Arnd-Bern: Es liegt ein gewisser Gegensatz darin, daß einerseits die Spondylitiden durch die Fixation der Processus spinosi geheilt werden sollen, und daß anderseits Herr Froelich die Lähmungen der Spondylitiden heilt, indem er gerade die Laminektomie macht. Ich bin auch in der Lage, über 6 Fälle von Laminektomie berichten zu können. 2 Fälle, die mir nur zugeschickt wurden, weil die anderen so gut geworden waren, habe ich eigentlich gegen meinen Willen operiert, denn sie boten keine Aussicht auf Erfolg und das Rückenmark erwies sich als vollständig zerfetzt. Wir wußten von vornherein, daß die Fälle hoffnungslos waren. Bei einer Frau von 50 Jahren, die seit 1 Jahr vom VII. Dorsalsegment an gelähmt war und nur einen Flexor hallucis noch zur Verfügung hatte, wurde die Laminektomie gemacht, und dabei fand sich, daß das Rückenmark vollständig abgeknickt war. Die Laminektomie entlastete sehr wenig, es mußte die Kante des Wirbels unter dem Rückenmark noch weitgehend abgeschlagen werden. Die Spondylitis entstammte einem Prozeß, der anscheinend vollständig ausgeheilt war, denn ich fand kein käsiges Gewebe mehr. Das Resultat der Operation war ein vollkommen gutes, so daß, als ich sie bat, nach einem Jahre wiederzukommen, sie sagte, sie habe keine Ursache, zu kommen, es ginge ihr gut. Sie macht in einem Korsett alle Hausgeschäfte und ist den ganzen Tag auf den Beinen.

Ein 24jähriger Arbeiter, der vom Gebiet der Adduktoren an abwärts gelähmt war, wurde ebenfalls laminektomiert. Er wies einen tuberkulösen Abszeß auf, eine Spondylitis des hinteren Teiles des 8. Brustwirbels. Dieser Brustwirbel wurde vollständig ausgeschabt und das Resultat war, daß, als ich ihm schrieb, er solle wiederkommen, er mitteilte, er habe 8 Monate nach der Operation als Fabrikarbeiter in einer Uhrenfabrik eine Stelle angenommen und werde auch kommen, wenn ihm einmal etwas fehle.

Die 2 anderen Fälle sind unbedeutend. Es handelte sich um kleine Lähmungen, die glatt geheilt sind. Die schwierigste Frage ist die: Wann sollen wir operieren? Ich habe sehr viele spondylitische Lähmungen gesehen. Das kommt daher, weil mein Material ein außerordentlich schlechtes ist. Ich bin in der glücklichen oder unglücklichen Lage, mein Material

Digitized by Google

auslesen zu müssen. Ich kann gar nicht alles aufnehmen, was kommt, bin in der Bettenzahl sehr beschränkt und nehme nur schwere Fälle auf. Ich muß zugeben, daß sehr viele Lähmungen durch Hängelage ausgezeichnet zurückgehen, und diese 6 (oder 4), die ich mea sponte operiert habe, sind leider solche Fälle gewesen, die trotz Schwebelage im Bett in der Glissonschen Schwebe nicht besser, sondern schlimmer geworden sind. So viel Geduld habe ich nicht und meine Patienten nun schon gar nicht, diese Hängelage jahrelang auszuführen.

Ich bin also nicht überzeugt, daß außer diesen Fällen von bajonettförmiger Abknickung des Markes die Operation überall indiziert gewesen war, aber wir sind nicht in der Lage, genau zu sagen, wann wir operieren sollen oder nicht, und für mich liegt die Indikation in der Progression des Leidens trotz mehrmonatiger Hängelage.

Den Kampf, den Kollege Finck mit seinen Kollegen führt wegen der Dämpfung an der Stelle der spondylitischen Prozesse, führe ich seit vielen Jahren. Es will niemand glauben, daß, wenn er eine Dämpfung macht, die nur so breit ist, wie die Wirbelsäule selbst, sich jeder Abszeß herausperkutieren läßt. Nur macht mir unser ausgezeichneter Röntgenologe den Vorwurf, daß ich immer zu kleine Abszesse perkutiere. Ich muß also einen Finger breit weiter aufzeichnen, als ich herausperkutiere. Aber herausperkutieren können wir jeden Abszeß, der mindestens so groß ist, wie die Wirbelsäule breit.

Böhm-Berlin: Meine Herren! Herr Albee hat mich beauftragt, kurz einiges zu berichtigen.

Er möchte betonen, daß seine Methode absolut schmerzlindernd wirkt. Er hat oft gesehen, daß in Fällen, die lange Zeit in Rückenlage waren und bei denen die Schmerzen nicht schwanden, kurze Zeit nach der Operation sofort Schmerzlinderung eintrat.

In bezug auf die Korrektion der Deformität steht er auf dem Standpunkt, daß er alle Fälle, soweit es möglich ist, zunächst in einem sog. Brackettschen Rahmen unblutig korrigiert und dann erst bei der Operation gewissermaßen das letzte Maß der Korrektion noch hinzufügt, das aber seiner Ansicht nach häufig bei der Operation recht beträchtlich ist.

Die Indikationen zu der Operation sind die, daß er überall dort einen Span implantiert, wo eine mechanische Unterstützung für die Deformität notwendig ist, also in frischen Fällen, aber auch in älteren Fällen, wo eine Deformität droht.

Zu den Worten des Herrn Wittek möchte Herr Kollege Albee besonderen Wert darauf legen, daß nicht alle seine Fälle, sondern nur ein ganz geringer Teil nachher in die Seehospitäler oder in die Sanatorien geschickt worden ist, nur der allergeringste Teil; die Hauptmasse

Digitized by Google

der Fälle stammt aus den Slums von New York. Das sind die üblen Stadtteile dort, wo die Leute unter den denkbar ungünstigsten hygienischen Verhältnissen leben, und gerade bei denen hat er die besten Resultate. Gerade deswegen macht er die Operation, um die langandauernde konservative Behandlung zu vermeiden. Die Ansicht von Herrn Dr. Wittek, daß die See- und Sonnenbehandlung bei den Albeeschen Fällen mehr geleistet hätte als die Operation, dürfte also nicht zu Recht bestehen.

Wierzejewski-Posen: Ich habe die Knochentransplantation bei Spondylitis 8mal ausgeführt, z. T. mit der Modifikation [1]), daß ich neben die Dornfortsätze und längs ihnen zwei Tibiaspäne implantiert habe. Von diesen 8 Fällen sind 3 unter den Zeichen einer Fettembolie gestorben, und zwar 1—7 Stunden nach der Operation. Besonders charakteristisch war der Verlauf nach der Operation bei einem $3^1/_2$ Jahre alten Kinde. Etwa 7 Stunden nach der Operation, die sehr gut vertragen wurde, traten plötzlich klonische Zuckungen in der linken Körperhälfte auf, der Puls, der bisher sehr gut war, wurde rasend schnell und es trat während $^1/_4$ Stunde der Tod ein.

Daß also die Operation nicht so ungefährlich ist, wie sie Herr Albee schildert, sollen Ihnen die Präparate der operierten Fälle demonstrieren (Demonstration). Wie Sie schon aus der schweren Abszeßbildung sehen, handelte es sich um sehr vorgeschrittene Fälle. Für solche, bei denen ja meistens Herz und Lunge ebenfalls schwer erkrankt sind, eignet sich — schon wegen der Gefahr der Fettembolie, die ein schwerkranker Organismus kaum überstehen wird — die Methode ganz sicher nicht.

Da helfen auch ständige Kochsalzinfusionen nicht — wie ich mich leider überzeugt habe. Die Operation darf eben nur bei striktester Indikationsstellung, also wenn Herz und Lunge gute Chancen bieten, ausgeführt werden.

Böhm-Berlin: Ueber das angeborene synostotische Caput obstipum [2]).

Leo Mayer-Berlin: Anatomisch-physiologische Untersuchungen an Muskeln und Sehnen und ihre praktische Anwendung auf die Sehnenverpflanzung [3]).

Michaelis-Leipzig: Ueber familiäre Exostosen [4]).

Krukenberg-Elberfeld: Ueber die Behandlung schwerer Skoliosen [5]).

---

[1]) Siehe I. Tagung der Südostdeutschen Chirurgenvereinigung. Bruns' Beiträge 1914.

[2]) Siehe Größere Vorträge II S. 149. — [3]) Ebenda S. 156. — [4]) Ebenda S. 171. — [5]) Ebenda S. 177.

Digitized by Google

Duncker-Köln: Ein neues operatives Verfahren zur Erzeugung von Tierskoliosen und ihre Messung. (Inhaltsangabe eines Lichtbildervortrages, dessen Original in der Festschrift der Kölner Akademie zum 1. Oktober 1914 erscheint.)

Einleitende kurze Besprechung der früher angewendeten Methoden. Hüters Rippenresektion und v. Lessers Phrenikusdurchschneidung wurden zur Stützung der Hüterschen Skoliosentheorie unternommen, führten aber zu keinem positiven Ergebnis. Echte Skoliosen erhielt Wullstein an Hunden durch sorgfältiges Anlegen von Lederbandagen, Arnd durch partielle Exstirpation eines Erector trunci und v Frisch durch Exartikulation eines Hinterlaufes bei jungen Kaninchen.

Eigene Versuche: Experimentelle Skoliosierung durch Gipsverbände läßt sich nach früheren Arbeiten an Tieren nicht erzwingen. Gute Resultate ergab dagegen die subfasciale Tenodese der Wirbelsäule mittels eines nach Lange präparierten Seidenstranges. Der an einer Beckenschaufel befestigte Strang wird mit Schlingenführer unter der Aponeurose der langen Rückenstrecker hindurchgezogen und mit Unterbindungsnadel in beliebiger Höhe um die Wirbelsäule herumgeschlungen. Zusammenschnüren der gestauchten Wirbelsäule und Fixierung der artefiziellen Krümmungen durch Knüpfen der Seidenfäden unter stärkster Spannung. Demonstration einiger Resultate im Röntgenbilde.

Ein Verfahren zur exakten Messung von Tierskoliosen war bisher nicht bekannt. Zur Schaffung klinischer Vergleichswerte wurden unsere Tiere vor und nach der Operation mit einem nach unseren Angaben konstruierten Apparat gemessen. Der Apparat ist Gegenstand eines zweiten Vortrages. Die Messung erfolgt am sitzenden Tier bei horizontal darübergelagertem Meßrahmen und gibt Aufschluß über den Verlauf der anteroposterioren und der lateralen Verkrümmungen der Wirbelsäule. Die Meßresultate werden in eigenen Tabellen eingetragen, von denen einige im Bilde vorgeführt werden.

E. Mayer-Köln: Abbott oder Calot?[1])

Schultheß-Zürich: Projektion der Bilder zu den Vorträgen: a) Theorie und Praxis des Abbottschen Verfahrens (II, S. 278), b) Ueber Formveränderung der Knochen an gelähmten Extremitäten (II, S. 465).

Lamy-Paris: Einige Betrachtungen über die Behandlung der Skoliose nach den Methoden von Abbott und Forbes[2]).

Schluß der Sitzung 11 Uhr.

[1]) Siehe Größere Vorträge II S. 182. — [2]) Ebenda S. 192.

Digitized by Google

Dienstag den 14. April, vormittags 9 Uhr.

Biesalski-Berlin: Physiologische Forderungen der Sehnenverpflanzung, insbesondere der Sehnenauswechslung[1]).

Stoffel-Mannheim: Ueber meine Methode der Sehnenüberpflanzung[2]).

Diskussion.

Schede-München: An der Münchener orthopädischen Poliklinik sind von Dr. Henze und Dr. Mayer zahlreiche Tierversuche mit der Biesalskischen Sehnenauswechslung gemacht worden. Dabei hat sich das sehr erfreuliche Resultat ergeben, daß tatsächlich innerhalb der Sehnenscheide keinerlei Verwachsungen eintreten.

Bei unsern Patienten haben die Fälle, bei denen eine Auswechslung der Muskeln an der Vorderseite des Unterschenkels stattfand, also z. B. wenn der gesunde Ext. hallucis durch die Sehnenscheide des gelähmten Tibialis anticus gezogen wurde, ebenfalls keine Verwachsungen ergeben.

Bei Verpflanzung eines gesunden Peronaeus oder eines gesunden Flexor digitorum in die Sehnenscheide des gelähmten Tibialis anticus haben wir aber wiederholt schwere Verwachsungen erlebt. Der Sitz der Verwachsungen war dabei nicht die Sehnenscheide, sondern an der kritischen Stelle, wo die kraftspendende Sehne über den Knochen der Fibula oder Tibia geführt wurde und auf deren Gefährlichkeit Lange bereits im Jahre 1908 auf dem Pariser Chirurgenkongreß aufmerksam gemacht hat.

Es sind der Biesalskischen Operation weiter Grenzen gesetzt bei allen Muskeln, die keine Sehnenscheide haben, also beim Ersatz des Gastrocnemius, des Quadriceps oder der Glutäen. Trotzdem ist die Operation zweifellos ein großer Fortschritt.

Bei fettreichen Individuen legen wir nach wie vor die Sehnen in das Unterhautfettgewebe, weil diese Operation in der Regel sehr gute Resultate gegeben hat und schneller auszuführen ist als die Biesalskische Methode. Es scheint ja unphysiologisch, daß man auf die Benutzung einer Sehnenscheide verzichtet an einer Stelle, wo der normale Fuß eine Sehnenscheide zeigt.

Die praktischen Erfahrungen seit 15 Jahren haben aber ergeben, daß man bei den Verpflanzungen tatsächlich in der Regel auf die Benutzung der Sehnenscheide verzichten kann. Die Gefahr besteht nicht, daß die über die Dorsalseite des Talocruralgelenkes verlaufende Sehne sich etwa mit der Zeit von dem Knochen entfernt und die Haut in einer Falte hervorhebt.

---

[1]) Siehe Größere Vorträge II S. 197. — [2]) Ebenda S. 227.

Digitized by Google

Wir dürfen da nicht der Theorie zu viel Konzessionen machen. Eine Sehnenverpflanzung bedeutet ja unter allen Umständen einen schweren Eingriff in die normalen anatomischen Verhältnisse des Fußes, und wir dürfen nun nicht zu ängstlich die normalen Verhältnisse nachzuahmen suchen.

Was dabei herauskommt, haben ja die anfänglichen Vulpiusschen Operationspläne gezeigt, in denen jeder gelähmte Muskel ersetzt werden sollte. Unser Hauptziel muß immer sein, einen Fuß zu schaffen, mit dem der Patient gut gehen kann, d. h. wir müssen ihm drei Hauptbewegungen schaffen: die Plantarflexion, die Dorsalflexion, mit Supination und Pronation. Wie wir das erreichen, ist gleichgültig.

Eine zu diesem Ziele führende Methode stellt zweifellos die Biesalskische Operation dar, ja sie kann bei fettarmen Individuen am Fußrücken der Langeschen Operation vorzuziehen sein.

Spitzy-Wien: Zur Technik der Sehnenverpflanzung bzw. Ausdehnung hätte ich noch einige Einzelheiten hinzuzufügen.

Verlagerung von Sehnen in vorgebildete Scheiden, wie es besonders die Leitkanäle bilden, ist unleugbar von großem Vorteil, besonders dann, wenn sie in der Zugrichtung liegen und mit der natürlichen Verlaufsrichtung der überpflanzten Sehne keinen Winkel bilden. Eine Verwachsung der Sehne mit dem umgebenden Gewebe wird hierdurch weniger leicht eintreten, obwohl dies auch durch unsere sonstigen, besonders von Lange ausgesprochenen Vorsichtsmaßregeln, vermieden werden kann, wie es insbesonders die Anlegung im subkutanen Fettgewebe ist. Es hat sich mir von Vorteil erwiesen, die Kanäle immer vorzubereiten durch Einlegen von Pinzetten, Tunnelleur usw. Dann erst wird die zu überpflanzende Sehne aus ihrem natürlichen Bett gelöst und sofort in das neue eingezogen. Zu vermeiden ist das lange Freiliegenlassen der Sehne; sie trocknet zu rasch aus, verliert dadurch zu leicht ihren von der alten Sehnenscheide produzierten Schleimüberzug und verklebt nun eher primär mit dem sie umgebenden Gewebe. Weiters lasse ich in sehr kurzer Zeit die ersten Bewegungen ausführen. Gleich nach Entfernung der Hautnaht entferne ich auch den ersten Gipsverband, also schon nach wenigen Tagen, und ersetze diesen durch einen aus den bekannten Klebrobinden hergestellten Verband. An diesen läßt sich mit Nadel und Faden ohne weiteres ein der Zugrichtung des neuen Muskels entsprechendes Elastique anbringen, das die gewünschte Ueberkorrekturstellung festhält. Nun können und sollen gleich kleine Bewegungen ausgeführt werden, ohne daß eine Ueberdehnung des neuen Sehnenteiles zu befürchten ist. Durch diese frühen Bewegungen wird auch die Verwachsung der Sehne mit ihrer Umgebung verhindert. Eine weitere von vielen Seiten ausgesprochene

Digitized by Google

Befürchtung möchte ich hier abschwächen und an Hand eines Falles erläutern.

Bei einer angeborenen Klumphand handelte es sich um völlige Insuffizienz der Streckmuskulatur. Gleichzeitig bestand eine Synostose zwischen Radius und Ulna, also eine Luxation des Radius nach vorne. Früher ausgeführte unblutige Redressements ergaben keinerlei Erfolg, es erfolgten immer völlige Rezidive. Es war außer einer geringen, von den Interossei besorgten Streckmöglichkeit der Finger in den distalen Gelenken keinerlei Streckfähigkeit vorhanden.

Am Unterarm zeigte sich am radialen Epicondylus gänzliche Atrophie der Streckmuskulatur, die auch elektrisch nicht mehr erregbar war. Es lag hier der Gedanke an eine Sehnenplastik nahe, und zwar der Ersatz der Streckmuskulatur durch die gut funktionierenden Beuger. Da der Palmaris nicht vorhanden war, legte ich den Flexor sublimis in der Hohlhand frei, durchtrennte seine vier Aeste in der Mitte der Hohlhand und vereinigte gleich die distalen Reste mit der Sehne des Profundis. Durch einen am unteren Drittel des Unterarms angelegten Schnitt wurde die Uebergangsstelle der Sehne zum Muskel freigelegt und an dieser Stelle nun die Membrana interossea in größerer Ausdehnung durchbrochen. Von dieser Stelle aus zur Dorsalseite des Unterarms und von dort zum Handrücken wird ein Tunnel hergestellt, durch den die losgelöste Sehne des Sublimis durchgezogen wird, die dann am Dorsum der Hand an den vier Metacarpii subperiostal angeheftet und zugleich mit den Strecksehnen verbunden wird.

Der Erfolg der Operation war, daß ich nach 3 Monaten das Kind mit schon aktiver Streckfähigkeit in der k. k. Gesellschaft der Aerzte in Wien vorstellen konnte. Gegenwärtig hat sich die Streckfähigkeit noch soweit gebessert, daß mehr wie ein halbes Kilo mit der Hand über die Horizontale gehoben werden kann, wobei, wie ausdrücklich betont wird, sich der tastende Finger überzeugen kann, daß die Streckung mit der Beugemuskulatur vorgenommen wird.

Die Dissoziation begegnete anfangs einigen Schwierigkeiten und konnte nur mit Hilfe des Auges ausgeführt werden, jetzt jedoch erfolgt sie vollständig automatisch.

Es gelingt also ohne weiteres, auch so nah verwandte und aneinander gebundene Muskeln, wie der Sublimis und Palmaris, zu antagonistischer Tätigkeit zu verwenden.

Auch die Befürchtung, daß bei dem Durchziehen einer Sehne durch das Lig. interossei unbedingt eine Anheilung erfolgen müßte, besteht nicht zu Recht. Man muß nur dafür sorgen, die Knochenbindehaut in breitem Ausmaß zu entfernen.

Auf eine weitere technische Kleinigkeit möchte ich hier hinweisen. Nicht selten ist bei gelähmten Füßen nur die Achillessehne

Digitized by Google

mit ihrer Muskulatur erhalten. Der Fuß steht gebeugt, im Klumpfuß- oder in Plattfußstellung. Ich habe in diesen Fällen statt einer Tenodese oder Arthrodese eine muskuläre Fixation vorgezogen, die darin besteht, daß ich die Achillessehne abgegabelt, nicht um, wie man in der ersten Zeit der Sehnenplastik hoffte, antagonistische Bewegungen zu erlangen, sondern um eine muskuläre Feststellung zu erzielen. Es ist dies in mehreren Fällen sehr gut gelungen, wenn man die Vorsicht beobachtet, die Spaltung so vorzunehmen, daß mindestens zwei Drittel der Sehne und der angrenzenden Muskulatur nach vorne verlagert werden. Ob man sie zwischen Tibia und Fibula durchzieht oder um die Knochen herumführt, hängt von der korrigierten Fußstellung ab. Der restierende, mit dem Calcaneus in Verbindung stehende Sehnenanteil muß so weit verlegt werden, daß die Fußstellung eine rechtwinklige ist, nur dann hat der vordere Anteil der Sehne, der immer noch gegen das in der natürlichen Verlaufsrichtung bleibende Sehnenstück im Nachteil ist, die Kraft, den Fuß auch in rechtwinkliger Stellung zu erhalten und die Wiederkehr der früheren Deformität zu verhindern. Die Feststellung des Fußes, der mittels dieses Zügels in die Malleolengabel hineingezogen und dort fixiert wird, ist eine ganz sichere. Sie erfolgt zuerst nur mittels Willensaktion, später jedoch ganz automatisch.

Der erste so operierte Fall betraf einen hochgradigen Klumpfuß, der mehrmals unblutig ohne Erfolg redressiert worden war und der jetzt, 5 Monate p. o., ohne Apparat sehr gut funktioniert. Der andere Fall war ein hochgradiger paralytischer Plattfuß, bei dem die Ueberkorrektur stationär geblieben ist.

Röpke-Barmen: Meine Herren! Ich möchte Ihnen nur ganz kurz einen praktischen Wink geben. Wo es sich um Sehnen handelt, die in einer Scheide liegen, müssen wir selbstverständlich so verfahren, wie Herr Biesalski und Herr Mayer es uns angegeben haben, denn hier stehen die Sehnen unter ganz besonderen funktionellen Bedingungen. Aber wir wissen aus der Erfahrung, daß wir sehr häufig auch ohne eine derartige Scheidenerhaltung auskommen können. Es bildet sich ja die Scheide allmählich wieder, wenigstens so weit, daß ein verhältnismäßig gutes funktionelles Resultat erzielt wird. Aus der Gelenkschirurgie kennen wir ja Ähnliches. Auch hier bildet sich die entfernte Kapsel bei rechtzeitiger funktioneller Inanspruchnahme wieder. Ich möchte Ihnen sogar bei der Operation der kongenitalen Luxation empfehlen, die Kapsel in jedem Falle wegzunehmen. Die funktionellen Resultate werden ausgezeichnet.

Nun der praktische Wink. Rehn jun. hat auf der Frankfurter Chirurgenversammlung Mitteilung gemacht von seinen Experimenten eines Ersatzes eines traumatischen oder operativen Defekts einer Sehne

Digitized by Google

durch das Corium der Haut nach Entfernung des Epithels und mit Erhaltung einer dünnen Fettschicht. Meine Herren! Ich habe das in 2 Fällen beim Menschen gemacht. Einmal zum Ersatz der Fingersehne bei einem tuberkulösen Hygrom der Kleinfingersehne. Es war die ganze Sehne in der Ausdehnung vom Handgelenk bis zur Fingerbasis (erläuternd) dabei verloren gegangen, ebenfalls der Ansatz von der vierten Strecksehne. Ich habe den verloren gegangenen Teil aus dem Corium der Haut ersetzt in der Weise, daß ich eine ganz dünne Schicht der Haut ablöste. Es wurde mit dem Messer hier abgetragen (Erläuterung), hier durchschnitten, dort durchschnitten, so hat man eine dünne Fettschicht mit dem Corium. Dann wird dieses Gebilde mit zwei Pinzetten so gedreht, daß die Fettschicht nach außen kommt, und mit einer mäßigen Spannung nähe ich dieses Gebilde mit Sublimatseide zwischen den Sehnenstümpfen ein. Ich habe nicht, wie es Rehn bei seinen Tierversuchen angegeben hat, einen Seidenfaden hineingelegt, um einen Halt zu geben. Das ist beim Finger nicht nötig. Die neue Sehne ist eingeheilt. Es hat an einer Stelle für ein paar Wochen eine tuberkulöse Fistel gegeben; die ist zur Ausheilung gekommen. Es ist ausgezeichnet geworden, so daß der Mann den Finger vollständig strecken, alle Arbeiten damit machen kann. Bei dem anderen ist ein traumatischer Defekt der Strecksehnen eines Mittelfingers damit ausgefüllt mit dem Erfolg, daß er das Endglied damit bewegt. Das Mittelgelenk ist versteift und muß noch gebildet werden.

Gocht-Halle: Meine Herren! In allen den Fällen, wo ich in den letzten Jahren am Fuß operiert hatte, bin ich in der Weise vorgegangen, wie Biesalski uns den Weg gezeigt hat; und es unterliegt keinem Zweifel, daß dies die ideale Methode ist. Nach den feinen, sorgsamen Ausführungen von Biesalski heute muß ich natürlich gestehen, daß ich verhältnismäßig roh verfahren bin bezüglich des Ergreifens der Sehnen. Wir haben sie mit Pinzetten berührt, teilweise gequetscht usw. Trotzdem sind die Resultate gut gewesen, ein Zeichen dafür, auf wie gutem Wege man eben mit dieser Methode ist, auch wenn sie etwas roher ausgeführt wird.

Meine Herren! Die Anschauung ist und bleibt ja doch das Allerbeste. Vielleicht wäre es Herrn Biesalski möglich, daß er uns in den nächsten Tagen einmal eine Operation am Fuß vormacht. Ich glaube, dies würde in unserem großen Kreise dankbar begrüßt werden. Gerade die Schnittführung und all die feinen Manipulationen einmal gesehen zu haben, ist ja doch hundertmal mehr wert, als sie auf das schönste und intensivste in Bildern beschrieben zu sehen. Vielleicht kann Herr Biesalski uns irgendeine Zeit bestimmen; wir würden sicher gern zu ihm kommen.

Digitized by Google

Dann noch eine kurze Bemerkung. Wir haben seit ungefähr 15 oder 16 Jahren, seitdem wir die Sehnentransplantation ausführen, immer betont: erst gründlichst redressieren; niemals eine Sehnentransplantation frischweg machen, sondern erst wieder z. B. dem Fußgelenk, in dem sich inkongruente Verhältnisse ausgebildet haben, möglichst eine nach dem Normalen hingehende Form durch eine gründliche Redression geben. Das muß immer wieder betont werden, weil es oft unterlassen wird, und weil doch manchmal heute so getan wird, als ob wir das nicht früher auch schon so gemacht hätten.

Schede-München: Meine Herren! Ich möchte dem Spitzyschen Vorschlag beipflichten, den Tensor fasciae als Ersatz für den Quadriceps zu benutzen. Abgesehen davon, daß er ein Synergist des Quadriceps ist, beseitigen wir auch die Kontraktur, die ein besonderes Funktionshindernis darstellt. Wir üben in sehr vielen Fällen die Ueberpflanzung des Tensor fasciae schon bei kleinen Kindern. Das ist die Plastik, die wir am allerfrühesten machen.

Ferner möchte ich die Stoffelsche Forderung unterschreiben, daß man selbstverständlich unter gar keinen Umständen einen Muskel, der funktionieren soll, auf Zug beanspruchen darf. Aber ich glaube, daß diese Forderung schon längst Allgemeingut der Orthopäden ist. Wir redressieren ja deshalb die Deformität vorher und machen in Fällen, wo wir ein Rezidiv der Deformität fürchten, künstliche Bänder aus Seide, um zu vermeiden, daß der Muskel auf Zug beansprucht wird.

Schanz-Dresden: Meine Herren! Es ist mehrfach von der Eignung des Tensor fasciae latae zur Quadricepsplastik gesprochen worden, und dieser Muskel ist als ganz besonders geeignet bezeichnet worden. Ich möchte da an etwas erinnern, was ich gesagt habe, als wir das erstemal auf unserem Kongreß über die Muskel- und Sehnentransplantation sprachen. Da berichtete ich über Fälle von Quadricepsplastik, welche ich ausgeführt hatte, und berichtete, daß ich regelmäßig je einen Muskel von der Innen- und von der Außenseite nach vorn führe, und daß ich dabei auf der Außenseite teils den Tensor fasciae latae, teils den Biceps genommen hatte.

Nun, meine Herren, wo man die Wahl zwischen dem Biceps und dem Tensor fasciae latae hat, rate ich Ihnen, den Biceps zu nehmen, und zwar aus folgendem Grunde: Der Tensor fasciae latae gibt wohl eine ganz schöne Streckwirkung, aber sein Muskelbauch ist so kurz, daß er die Beugung des Knies dann nicht in genügendem Maße erlaubt.

Spitzy-Wien: Ich will nur zu den Bemerkungen des Herrn Schanz hinzufügen: Wie Sie sich an den vorgezeigten Bildern über-

Digitized by Google

zeugen können, ist die Streckung nahezu vollständig, die Beugung bis zum rechten Winkel jetzt nach 4 Monaten möglich. Eine weitere Beugung wird sich sicher einstellen, und wenn sie sich nicht einstellen sollte, ist es kein allzu großer Schaden.

Gegen die Zusammenstellung von Tensor fasciae und Beuger in einem Muskelkonglomerat für den Strecker bin ich aus prinzipiellen Gründen. Man soll nicht für einen Muskel einen Synergisten und seinen Antagonisten zu gleicher Zeit zusammenschweißen.

Stoffel-Mannheim (Schlußwort): Zu der Bemerkung von Schede, daß meine Forderung, dem Kraftspender keine Anspannung zu verleihen, schon Allgemeingut der Orthopäden gewesen sei, muß ich Stellung nehmen. Sie ist nicht Allgemeingut, im Gegenteil spannen viele Operateure den Kraftspender tüchtig an. Sie brauchen nur die orthopädische Operationslehre aufzuschlagen, Sie finden darin niemals den Passus, daß dem Kraftspender keine Spannung verliehen werden darf, Sie finden aber Methoden, die ein kräftiges Anspannen direkt verlangen. Ich erwähne z. B. die Nicoladonische Methode, bei der immer betont wird, daß der Kraftspender mit einer so großen Spannung an die gelähmte Sehne befestigt werden muß, daß der Fuß in Ueberkorrektur fest stehen bleibt. Auch Biesalski verlangt in seiner Publikation über Sehnenauswechslung ein kräftiges Anspannen des Kraftspenders. Ferner möchte ich die Diskussionsbemerkung, die Gocht zu meinem Vortrage auf dem letztjährigen Orthopädenkongreß machte, anführen. Aus ihr geht hervor, daß nicht nur er, sondern auch andere Operateure die Muskeln unter starker Spannung annähen. Angesichts dieser Tatsachen dürfte es doch nicht angängig sein, zu behaupten, daß das Bestreben, dem Kraftspender bei der Ueberpflanzung eine physiologische Länge zu geben, d. h. ihn nicht anzuspannen, bisher Allgemeingut der Orthopäden gewesen sei. Ob einzelne Verschwiegene bisher den Muskel nicht angespannt haben, kann ich nicht beurteilen, in der Literatur war aber bisher nichts darüber bekannt.

Biesalski-Berlin (Schlußwort): Meine Herren! Ich freue mich natürlich, zu hören, daß alle Herren, die meine Methode gemacht haben, zufrieden sind. Es liegt nicht in meiner Absicht, soviel Muskeln zu ersetzen wie möglich, im Gegenteil, weil, wenn wir den Synergismus erst begriffen haben, es sehr häufig möglich sein wird, durch irgendeinen ganz kleinen Kniff einen Effekt zu erzielen, der vorher nur durch eine größere Verpflanzung möglich war.

Das Durchziehen durch das Fett ist zweifellos sehr gut, und vor ganz kurzer Zeit ist noch eine Arbeit von Eden und Rehn aus der Lexerschen Klinik erschienen. Die haben Fett frei transplantiert, haben die Sehne darin eingewickelt und haben volle Gleitung innerhalb des

Digitized by Google

transplantierten Fettes gehabt. Wo die Sehnenscheideneinpflanzung nicht möglich ist, wird das wohl auch das beste sein. Wo sie aber möglich ist, möchte ich sie befürworten, obwohl sie technisch schwieriger ist, weil die Sehne in der fremden Scheide dann in der günstigsten Stellung zum Metatarsalgelenk verläuft, das dem Fuß die richtige Drehung gibt.

Nun, was die Spannung betrifft — damals habe ich das geschrieben, aber inzwischen wird man klüger und lernt mehr, und heute bin ich nicht mehr der Ansicht, daß man straff spannen soll. Allerdings bei der Quadricepsplastik habe ich sehr stark gespannt und habe immer sehr gute Resultate bekommen.

Der Anregung von Kollegen Gocht will ich sehr gern folgen, wenn ich einen Fall habe. Ich will über Mittag in die Klinik fahren und mir die Fälle daraufhin ansehen, weil auch Herr Albee den Wunsch geäußert hat, daß er eine Operation vormachen möchte. Ich will sehen, ob ich auch dafür einen Fall habe. Wir sind im Umzuge. In 8 Tagen ziehen wir in das neue Heim, und es ist alles in desolatem Zustande. Aber wenn es möglich sein sollte, will ich es gern machen.

Erlacher-Graz: Experimentelle Untersuchungen über Plastik und Transplantation von Nerv und Muskel[1]).

Diskussion.

Heineke-Leipzig: Meine Herren! Ich will auf meine Versuche über die direkte Verbindung zwischen Nerv und Muskel nicht genauer eingehen, weil ich auf dem Chirurgenkongreß darüber sprechen möchte, sondern will hier nur ein paar Leitsätze hervorheben.

Erstens: Es ist außerordentlich leicht möglich, einen gelähmten Muskel dadurch zu neurotisieren, daß man einen funktionsfähigen Nerven direkt in die Muskelsubstanz hineinpflanzt. Man braucht nur einen kleinen Kanal zu machen, den Nerven hineinzustecken und entweder gar nicht oder durch eine kleine Muskelfalte zu fixieren. Er wächst dann fest. Der Muskel ist schon nach 14 Tagen vom Nerven aus in der Umgebung der implantierten Stelle erregbar und nach 4 Wochen ist schon der ganze Muskel erregbar.

Zweitens wollte ich hervorheben, daß diese Implantation von jeder beliebigen Stelle aus gelingt. Wir haben anfänglich versucht, die Implantation in der Nähe der Eintrittsstelle des natürlichen Nerven vorzunehmen. Später sind wir zu anderen Stellen übergegangen und haben gesehen, daß es mit ganz derselben Sicherheit gelingt. Es ist also gar nicht nötig, den Nerven an der Stelle, wo die alten Nerven in den Muskel hineingehen, einzupflanzen.

Drittens möchte ich betonen, daß die Neurotisierung des gelähmten

[1]) Siehe Größere Vorträge II S. 254.

Digitized by Google

Muskels auch dann gelingt, wenn der Muskel bereits seit längerer Zeit gelähmt ist. Wir haben in der ersten Zeit frischgelähmte Muskeln genommen, d. h. eben einen Nerven abgetragen und gleich einen neuen hineingepflanzt, später längere Zeit gelähmte Muskeln, in den letzten Experimenten sogar Muskeln, die schon 3 Monate gelähmt waren. Der Erfolg war derselbe. Insofern stimmen die Resultate mit denen von Herrn Erlacher ganz überein.

Nun kommt aber die Frage der Hyperneurotisierung, die eben Herr Spitzy erwähnt hat. Wir haben das auch in ziemlich ausgedehnten Versuchsreihen bearbeitet, und es ist uns nicht gelungen, einen normalen Muskel zu hyperneurotisieren. Wenn wir beim Kaninchen den Gastrocnemius mit seinem normalen Nerven in Zusammenhang ließen und nun den Peroneus dazu hineinpflanzten, so haben wir nach einigen Wochen zwar den Muskel in der nächsten Umgebung der Einpflanzungsstelle vom Peroneus aus erregen können, haben aber die Zuckung sich nie über den ganzen Muskel ausdehnen sehen. Wenn wir das gleiche am gelähmten Muskel gemacht haben, so haben wir in 30—40 Versuchen stets Erfolg gehabt. Den normalen Muskel haben wir aber nicht hyperneurotisieren können, wenigstens nicht in der Zeit, in der die Neurotisierung des gelähmten Muskels gelingt. Wir ziehen also den Schluß, daß das Einwachsen der eingepflanzten Nerven innerhalb der alten Bahnen erfolgt, und glauben, daß die alten Bahnen erst einmal von den degenerierten Achsenzylindern leer sein müssen, damit der neue Nerv in die alten leeren Bahnen einwachsen kann.

Ich möchte dann noch darauf hinweisen, daß die freie Muskeltransplantation ein ganz außerordentlich viel experimentell bearbeitetes Thema ist, und daß die Resultate ganz verschieden ausgefallen sind. Zuerst war eine Zeit — ich nenne nur die Versuche von Salvia —, da hieß es: Die freie Transplantation geht sehr leicht, der Muskel erhält sich. Dann kam eine Zeit, namentlich beruhend auf den ausgezeichneten Untersuchungen von Capurro, da hieß es: Es geht nicht, der Muskel geht ganz zugrunde. Neuerdings heißt es wieder: Es geht. Wie erklärt sich das? Ich glaube, es kommt ganz darauf an, was man eigentlich von der freien Muskeltransplantation will und welche Fragestellung man daran knüpft, ob man nur rein theoretisch entscheiden will, ob Muskelfasern erhalten bleiben oder ob wir praktisch beim Menschen etwas erreichen wollen.

Daß das letztere möglich ist, glaube ich nicht. Tatsächlich ist die freie Muskeltransplantation aber ausführbar. Es ist, nicht zum mindesten durch Herrn Erlacher, nachgewiesen worden, daß Muskelfasern erhalten bleiben und daß diese weiter auswachsen können, aber dies ist doch nur in sehr beschränktem Umfange und bei ganz kleinen Objekten der Fall. Größere Stücke gehen bis auf kleine Randpartien zugrunde.

Digitized by Google

Ich möchte in diesem Zusammenhang noch einmal auf die Versuche von Askanazy hinweisen, die Herr Erlacher erwähnt hat, und namentlich auch auf die neueren Versuche von Borst, über die er auf dem letzten Londoner Kongreß vorgetragen hat. Askanazy hat Muskelstückchen in das Gehirn verpflanzt und Borst in den Nervus ischiadicus. Beide haben gesehen, daß Muskelfasern erhalten bleiben und in dem neuen Medium anwachsen, und Borst hat festgestellt, daß die anwachsenden Muskelfasern dabei von einem feinen Netzwerk von Nervenfibrillen umsponnen werden. Das war namentlich bei autoplastischer Transplantation der Fall. Diese Versuche beweisen, daß verpflanzte Muskel in der Tat erhalten bleiben kann und daß die Regeneration der erhalten bleibenden Muskelfasern hauptsächlich unter Nerveneinfluß stattfindet, was ja auch Herr Erlacher betont hat. Also theoretisch ist die Frage gelöst, aber ich glaube, praktisch geht es nicht. Soviel ich mir aus den Untersuchungen meines früheren Schülers Haberland ein Urteil bilden konnte, geht es nur bei kleinen Objekten, größere Muskelpartien gehen zugrunde. Sie werden zwar nicht ausgestoßen, aber größtenteils resorbiert und durch Narben ersetzt. Ich glaube nicht, daß wir praktisch etwas mit der freien Muskelverpflanzung erreichen werden.

Erlacher-Graz: Meine Herren! Ich habe über die Hyperneurotisation vorhin absichtlich nichts berichtet. Ich möchte aber Herrn Heineke doch erwidern, daß ich nie Verwachsungen hatte wie er, und daß es mir gelungen ist, immer ein Einwachsen entweder des Ulnaris oder des Medianus in den gesunden Biceps zu erzielen, und daß ich dann von dem abgetrennten isolierten Medianus respektive Ulnaris einwandfrei mit ganz schwachen Stromstärken von 1—2 Milliampere eine isolierte Zuckung am Biceps hervorrufen konnte. Außerdem habe ich auch histologisch den Nachweis erbracht, daß tatsächlich von den dicken eingepflanzten Fasern des Medianus feine Fasern auswachsen und typische motorische Endplatten im normalen Biceps bilden. Im selben Schnitt habe ich auch die viel dickeren und größeren Endplatten des Musculocutaneus darstellen können, so daß eine direkte Vergleichung stattfinden konnte und eine Verwechslung einwandfrei auszuschließen war. Nach 8—10 Wochen waren allerdings die Endplatten des implantierten Medianus respektive Ulnaris nicht mehr von denen des Musculocutaneus zu unterscheiden, in den ersten 4 Wochen aber ganz einwandfrei.

Muskat-Berlin: Die Luxation der Peroneussehnen [1]).

Schultheß-Zürich: Theorie und Praxis des Abbottschen Verfahrens [2]).

[1]) Siehe Größere Vorträge II S. 271. — [2]) Ebenda S. 278.

Digitized by Google

Schede-München: Experimentelle Studien zum Redressement der Skoliose[1]).

Diskussion.

v. Aberle-Wien: Ich möchte nur erwähnen, daß mein Chef, Professor Lorenz, die Methode, welche Kollege Schede eben angegeben hat, bereits vor ungefähr 20 Jahren ausgeübt hat.

G. Müller-Berlin: Meine Erfahrungen mit der Abbottschen Skoliosenbehandlung[2]).

Diskussion.

Spitzy-Wien: Da meine Fälle so ziemlich die ersten waren, die auf dem Kontinent behandelt wurden, so halte ich es für meine Pflicht, darüber zu referieren. Obwohl die Erwartungen, die sich an die Methode, wie an jede Neuerung, geknüpft hatten, nicht vollständig in Erfüllung gingen, so habe ich doch an dem damals Gesagten wenig zu ändern.

Die Methode eignet sich in erster Linie für jene schweren Fälle, bei denen wir mit jeder anderen Behandlung, wie bekannt, wenig ausrichten können. Am günstigsten steht es natürlich mit jenen, bei welchen eine Krümmung im Vordergrund steht. Wenn es auch richtig ist, daß die Methode in erster Linie die Umformung des Thorax erzielt, so teilt sie diese Eigenschaft mit mehreren anderen, die von altersher geübt worden sind. Dasselbe geschah bei Verbänden mit Pelottendruck usw.

Wir erreichen durch die Umstellung der Wirbelsäulenkrümmung auf die entgegengesetzte Beckenhälfte eine Umkrümmung der Wirbelsäule in toto, wobei jedoch betont werden muß, daß die ursprüngliche Krümmung nur auf der entgegengesetzten Seite erscheint, also bestehen bleibt. Sie kommt jedoch in statische Verhältnisse, die ihrer Ausbildung bzw. Zunahme mindestens verhindernd entgegenstehen, während früher das Umgekehrte der Fall war.

Durch die Atmung bzw. die Thoraxbewegungen, die bei der Verbandtechnik an der früher eingesunkenen Seite frei bleiben, während sie auf der Konvexseite gehemmt sind, wird die flache Seite durch die respiratorischen Kräfte gehoben. Ich gebe darauf viel mehr, als auf den vorn ausgeführten Druck, den ich in letzter Zeit überhaupt weglasse. Wenn das Kind nach Jahr und Tag aus dem zweischaligen Gipsverband und dem von mir schon einmal erwähnten, dem Abbottschen Verband nachgebildeten Apparat herauskommt und nicht weiter behandelt wird, kommt die Deformität wieder, weil, wie schon eingangs erwähnt, die ursprüngliche kleine Krümmung, die sich durch den Abbottverband nicht ganz korrigieren läßt, langsam wieder die skoliotischen

[1]) Siehe Größere Vorträge II S. 319. — [2]) Ebenda S. 346.

Digitized by Google

Erscheinungen produzieren wird. Wir haben es aber in der Hand, die weitere Skoliosierung durch einfache Mittel zu verhindern, und das halte ich für den dauernden Vorteil der Abbottschen Methode. Durch das Tragen eines einfachen Apparates, eventuell nur mehrere Stunden im Tag, ist man imstande, den Körper so in einer der Skoliose entgegengesetzten Richtung zu erhalten, daß eine Zunahme oder Wiederkehr der korrigierten Krümmung hintangehalten wird, und so das weitere Wachstum im Sinne der Korrektur verwendet wird. Wir können also auf diese Weise einen guten Teil der im Gipsverband erreichten Korrektur festhalten auf eine für den Patienten nicht unangenehme Art, was bei Streckverbänden und allen jenen Apparaten, die am Kopf befestigt sind, also wirklich einen Angriffspunkt an der Wirbelsäule haben, nicht der Fall ist, die deshalb auch als Dauerapparate praktisch unmöglich sind. Wir lernen aber auch aus der Abbottbehandlung, daß alle gewöhnlichen Korsette, die den Körper nicht in Ueberkorrektur, sondern nur in einer der Krümmung entgegengesetzten Richtung festhalten, nicht in der Lage sind, den gewünschten Effekt zu erreichen. Wir müssen uns also ebenso wie in der Behandlung der übrigen Deformitäten, so auch hier energisch an die Einstellung in Ueberkorrektur gewöhnen.

Wenn ich das Ganze zusammenfasse, so muß ich doch bei der in meiner ersten Publikation getanen Aeußerung bleiben, daß ich die Methode für einen außerordentlich großen Fortschritt erachte, auch wenn es uns nur gelingt, einen Teil der Skoliosen einer wirklichen Besserung, und nur leichte Fälle der Heilung zuzuführen.

Fränkel-Berlin: Zur Gipsbehandlung der fixierten Skoliose (nach einer Demonstration). Mit 8 Abbildungen.

Schwere dorsale Skoliosen mit kammförmigem Rippenbuckel in der Höhe des VII.—VIII. Brustwirbels wurden im letzten Jahr in einer Uebungshaltung von uns eingegipst, die als die kyphotische Form des Knieganges (Klapp) bezeichnet werden kann und die mit der Abbottschen Haltung in der Wirkung identisch ist (Fig. 1); den stark gebückten, nach der konvexen Seite der Skoliose abgelenkten Oberkörper trägt während dieser Prozedur eine von einem Dreigestell herabhängende Trikotschlinge.

Durch cyrtometrische Messungen läßt sich zeigen, daß die genannte Uebung zur Glättung starker Rippenbuckel und namentlich zur Hebung eingezogener Rippentäler geeignet ist.

Wenn bei dem gleichen Sitz der Skoliose die Torsionserscheinung weniger extrem ist, so ist es nach den Messungen gleichgültig, ob eine kyphotische oder lordotische Haltung für die Redression und Fixation gewählt wird, soweit lediglich die Detorsion in Betracht kommt. Aus

Digitized by Google

sogleich zu erörterndem Grunde wurde bei dieser Art von Skoliosen die lordosierende Stellung des Vierfüßlers vorgezogen.

Sitzt die Skoliose und der ihr zugehörige Rippenhöcker tiefer, am IX.—XI. Brustwirbel, oder liegt der Torsionswulst in der Lendengegend, so verändert sich die Sachlage insofern, als jetzt die Detorsion regelmäßig durch Lordosierung begünstigt wird.

Fig. 1.



Fixierte Lumbal- und Lumbodorsalskoliosen wurden deshalb in einer die untere Wirbelsäule lordosierenden Weise (in der sog. steilen Kriechstellung bzw. in dem analog wirkenden steilen Kniegang) behandelt.

Was die Umkrümmung des seitlichen Bogens bei der Skoliose betrifft, so hält diese mit der Detorsion bekanntlich nicht immer gleichen Schritt.

Als die Methode Abbotts aufkam, drängte sich die Frage auf, ob der Seitenbogen sich besser bei kyphotischer oder lordotischer Sagittalkurve umkrümmen lasse, und es fehlte nicht an Autoren, die sich sofort an die Seite Abbotts stellten und den Standpunkt vertraten, daß die Kyphose am besten korrigiere.

Fig. 2.

Zur Entscheidung dieser Frage sind Röntgenbilder ungeeignet, so wertvoll sie uns sonst sind, so anschaulich sie namentlich die Detorsion des skoliotischen Thorax zum Ausdruck bringen. Röntgenbilder haben in dieser Streitfrage deshalb keine Beweiskraft, weil die kyphotisch und lordotisch gekrümmte Wirbelsäule der Platte nicht anliegt.

Ich habe deshalb auf andere Weise eine Antwort zu geben versucht.

Der Schultheßsche Meßapparat war für den vorliegenden Zweck nicht verwendbar, weil er nur für die aufrechte Körperhaltung bestimmt ist.

In einem etwas roh gezimmerten Holzapparat (Fig. 2) ist eine Reihe von Holzstäbchen in zwei zueinander senkrechten Richtungen

Digitized by Google

verschieblich angeordnet, derart, daß sie allen Krümmungen der Dornfortsatzreihe folgen können. Es werden dadurch gleichzeitig zwei Kurven gewonnen, eine frontale und eine sagittale, die sich durch einen federnden Verschluß mittels eines Griffes feststellen lassen.

Aus zahlreichen Messungen hat sich nun übereinstimmend ergeben, daß der seitliche Bogen der Skoliose am besten in der Lordose umgekrümmt wird. Das bestätigt die von jeher von uns vertretene und meines Wissens zuerst geäußerte Vorstellung, daß im allgemeinen die Wirbelsäule sich da abbiegt, wo sie lordotisch ist[1]). So hohe Grade von Lordose, die zu Verzahnungen der Wirbel führen, sind natürlich ungeeignet und, wie schon an anderer Stelle betont wurde, nie gemeint gewesen.

Zuungunsten Abbotts spricht übrigens sein eigenes Eingeständnis, daß sein Verfahren weniger auf die Seitenbeugung, als auf die Torsion einwirke, ferner die nach dieser Richtung angestellten Nachprüfungen mit Röntgenaufnahmen.

Aus dem Vorstehenden geht hervor, daß auf den verschiedenen Sitz der fixierten Skoliose Rücksicht zu nehmen ist, sei es, daß gymnastische Zwecke verfolgt werden oder sei es, daß es sich um die Fixation handelt. Eine einheitliche Korrektionsstellung für alle Skoliosen gibt es nicht.

Es ist eingewendet worden, daß das Individualisieren das Skoliosenturnen kompliziert mache. Dieser Einwand ist aber leicht zu entkräften, da er sachlich nicht motiviert werden kann. Denn erstens handelt es sich überhaupt nur um drei Typen, die wie die typischen Skoliosenarten immer wiederkehren, und zweitens sind diese nicht entbehrlich, weil fixierte dorsale Skoliosen eben anders behandelt sein wollen als lumbale, und einfache, totale oder partielle anders als kombinierte.

Fig. 3.

Für die Fixation schwerer Skoliosen wurden nach vorausgeschickter möglichst guter Mobilisierung dieselben Uebungen verwandt, die dem ersten Zweck gedient hatten. Wie mit den Uebungen wurde nach Bedarf auch mit den

[1]) Fränkel: Die Lokalisation der Umkrümmung und andere Forderungen in der Skoliosenbehandlung. — Münch. med. Wochenschr. 1909. Nr. 5.

Digitized by Google

Fixationsstellungen abgewechselt. Jedenfalls ist es nicht gleichgültig, ob Skoliosen in Kyphose oder Lordose gegipst werden.

Was die Technik des lordosierenden Skoliosenkorsetts anlangt,

Fig. 4.

Verband bei linkskonvexer Lumbalskoliose.

Fig. 5.

Verband bei rechtskonvexer Dorsalskoliose, im Paßschritt angelegt.

deren Ausbau von Riedinger im vorigen Jahr befürwortet wurde, so ist die unsrige sehr einfach. Eine ausziehbare, auf Rollen fahrende

Fig. 6.

Ella D. vor und nach der Gipsbehandlung.

Fig. 7.

Emma H. vor und nach der Gipsbehandlung.

Pelotte (Fig. 3) stützt den Oberkörper unter dem Sternum, ähnlich wie bei der Anlegung des Skoliosengipsbettes [1]). Hier und da fassen helfende

[1]) Fränkel: Die Fixierung der mobilisierten Skoliose und des runden Rückens. — Münch. med. Wochenschr. 1911. Nr. 27.

Digitized by Google

Hände zu. Das schnelle Gipsen, auf das es ankommt, erlaubt der Gebrauch 4–5fach zusammengelegter Binden (Cosack). Bei solchem Vorgehen können auch schwächliche Kinder in der Uebung, die sie vorher im Turnsaal gelernt haben, aushalten.

Abgesehen von der Reklination, die wegen der Erweiterung des Thorax der Herzfunktion zugute kommt[1]) und darum auch für linkskonvexe Skoliosen anwendbar ist, unterscheidet sich unsere Technik von der Abbottschen darin, daß, wieder in Anlehnung an das Skoliosengipsbett, der eine Oberarm und Oberschenkel bis zur Mitte in den Verband hineingenommen wird, dies um Becken- und Schultergürtel mitzufassen (Fig. 4 u. 5).

Fig. 8.

Johanna S.

Da Gewalt nicht angewandt wurde, war das Befinden der Kinder in den Verbänden ungestört, was auch der regelmäßige Anstieg der Gewichtskurve zum Ausdruck brachte.

Die Fixationszeiten betrugen im Fall der Fig. 6: 4 Monate, der Fig. 7: 2½ Monate.

Die geschilderte Verbandbehandlung lehnt sich ganz an das gymnastische Prinzip der Klinik an, eine selbständige Stellung beansprucht sie nicht. Mit Turnen wird vorbehandelt, mit Turnen nachbehandelt.

Das Kind der Fig. 8 wurde 1¼ Jahr mit Turnen und Gipsbett allein behandelt.

Cramer-Köln: Zur Kritik der Abbottschen Skoliosenbehandlung kann ich im allgemeinen nichts anderes erwähnen, als was die Kollegen vor mir schon gesagt haben. Missen möchte ich jedoch die Methode nicht, ich halte sie bis jetzt bei Dorsalskoliosen 2., 3. und, wie man sie jetzt nennt, 4. Grades für die beste.

Ich habe sie angewandt in ungefähr 60 Fällen. In 11 Fällen war die Dorsalskoliose linkskonvex. Das Körpergewicht der Kinder wurde regelmäßig kontrolliert. Es ist nie zurückgegangen.

Jenseits der zwanziger Jahre wurde diese Behandlung nicht vertragen. Das Erreichen einer vollkommenen Korrektion schien mir von vornherein ausgeschlossen, doch halte ich es jetzt nicht für unmöglich, eine Ueberkorrektion der seitlichen Verkrümmung zu erreichen, vorausgesetzt, daß man lange genug das Verfahren durchführen kann. Hierzu gehören möglichst kräftige Kinder. Die meisten werden es nicht aushalten.

[1]) Fränkel: Ueber Mobilisierung des Brustkorbes. — Münch. med. Wochenschr. 1909. Nr. 28.

Digitized by Google

Sehr schöne Resultate habe ich bekommen mit dieser Methode beim starren Rundrücken. Die Idee stammt von einem meiner Assistenten, Dr. Könen. Sie besteht in folgendem: Das Gipskorsett wird angelegt vom Kinn bis ans Beckenende. Ein Fenster läßt die Brust frei. Der Hals wird mit eingegipst. Die Schießscharten, die Abbott seitlich macht, werden hinten angelegt und hier in derselben Weise wie bei asymmetrischen Rückgratsverkrümmungen ein starker Druck ausgeübt. Weiter läßt man systematisch tiefe und regelmäßige Atemgymnastik ausführen. Der Rundrücken geht langsam in einer Zeit von 7—10 Wochen völlig zurück. Ich glaube, daß ich Ihnen diese letztere Methode zur Behandlung des Rundrückens empfehlen kann.

Werndorf-Wien: Meine Herren! Was ich zur Diskussion des angeregten Themas zu sagen habe, besteht aus zwei Teilen. Die Erfüllung der Aufgabe, beide Teile zu besprechen, wird mir sehr schwer gemacht. Der erste Teil ist ein negativer oder sagen wir besser ein negierender. Er ist Herrn Abbott gewidmet. Der zweite Teil ist ein positiver. Gerade die Erledigung des positiven Teiles wird mir schwer. Ich habe eine ganze Serie von diapositiven Bildern mitgebracht, die ich die Absicht hatte, gestern vorzuführen. Bis 11 nachts habe ich ausgehalten, dann bin ich erschöpft fortgegangen. Heute ist keine Verfinsterung möglich, und ich kann Ihnen die Bilder nicht zeigen. Ich muß also diesen Teil auf ein paar Sätze komprimieren und will sagen, ich habe eine Reihe von Leichenexperimenten angestellt, welche sich mit einer ähnlichen Frage beschäftigen, wie sie Schultheß gestern abend und wie sie heute Herr Schede behandelt hat. Ich bin zu folgenden Schlußfolgerungen gekommen: Die Verhältnisse liegen viel komplizierter, als daß man daran denken könnte, mit der von Abbott angegebenen Methode irgendwie ein Resultat zu erzielen. Ich habe es in folgender Weise versucht: Ich habe eine der Leiche entnommene Wirbelsäule eingespannt, so daß das Becken vollkommen fixiert ist, sagen wir durch Eingipsen in einen Block, ferner den oberen Teil, das Halsende der Wirbelsäule absolut fixiert. In einem Kompressor erzeuge ich jetzt auf dem von Riedinger gewiesenen Wege eine Skoliose durch Beanspruchung auf Knickung. So kann man sehr schön alle Verhältnisse der kompensatorischen Krümmung, der Torsion und vor allem, worauf ich ganz besonders Wert lege, der kleinsten sacrolumbalen Anteile studieren. Man kann auch die Beeinflussung studieren, welche die Skoliose und ihre Rotation durch die jeweilige zwangsläufige Verdrehung des oberen und des unteren Anteils erfährt, d. h. je nachdem man die Wirbelsäule im Halsteil oder mit dem Becken dreht, neigt oder rotiert. Es ist eine sehr langwierige Untersuchungsmethode, und sehr schwierig ist es, sich Methoden ausfindig zu machen, die es gestatten, die ein-

Digitized by Google

zelnen Segmente unabhängig voneinander zu analysieren und einer Ueberkorrektion mit gleichzeitiger Detorquierung zuzuführen. Wenn die Skoliose eine Deformierung ist, welche durch Belastung, durch Beanspruchung auf Knickung entsteht, dann kann man sie nie durch Extension oder durch irgend ein anderes detorquierendes Mittel heilen wollen, sondern nur durch eine Umkehrung der Entstehungsart, durch eine Ueberkorrektion aus der physiologischen Stellung und durch nachfolgende Kompression, d. h. Druckbelastung in dieser Stellung. Das ist das Ziel, das sich eine Detorsionsbehandlung zu stecken hat: die Kompression der Wirbelsäule. Das Bestreben, durch Kompression die Wirbelsäule zu behandeln, hat bei beweglichen Skoliosen seinen Ausdruck gefunden in der Kompressionsübung, die ich Ihnen durch meine Bilder hätte zeigen können; die Kompressionsübung, wie wir sie seit vielen Jahren unter Druckbelastung an der beweglichen Wirbelsäule von oben her in überkorrigierter Stellung machen. Das Abbottsche Verfahren, welches uns, wenigstens uns in Wien, aus unserer Lethargie, soweit sich dieselbe auf fixierte Skoliosen erstreckte, aufgeweckt hat — und das ist meines Erachtens das größte Verdienst, das Abbott überhaupt hat — das Abbottsche Verfahren hat uns auf den Gedanken gebracht, das Kompressionsverfahren auf die fixierten Skoliosen zu übertragen und Mittel und Wege ausfindig zu machen, die es ermöglichen, die Wirbelsäule umzukrümmen und unter Kompression festzuhalten; denn ein Dauerresultat scheint mir, wenn man dann später die Detorsionsbehandlung aufgibt, immer nur durch Beanspruchung der überkorrigierten Wirbelsäule auf Kompression, auf Belastung erreichbar.

Ich bin sehr weit davon entfernt, irgendeinen praktischen Erfolg zeigen zu können. Die technischen Vorarbeiten, welche das Ziel haben, den unteren und den oberen, auch den kompressorischen Anteil der Wirbelsäule zu fixieren und zu beeinflussen, sind so ungeheuer schwierig, daß es fast 1 Jahr gedauert hat, bis ich knapp vor der Tagung des Kongresses überhaupt dazu kam, einen Verband anzulegen. Ich glaube, es ist gelungen, das Fixationsproblem des Schultergürtels zu lösen. Ich werde das Nähere in den Verhandlungen niederlegen.

Wenn ich mich zu dem zweiten Teil meiner Erörterungen wende, zu der Besprechung des Abbottschen Verfahrens, so habe ich dazu eigentlich nicht recht den Mut gefunden, deshalb, weil es mißlich ist, gegen einen Abwesenden zu diskutieren. Aber gegen den Anwesenden im Vorjahre zu diskutieren, war auch schwer, deshalb, weil die Begeisterung eine ungeheure war. Nach den entschiedenen und sehr anerkennenswerten Worten von Schultheß finde ich jetzt den Mut, folgendes zu betonen: Erstens, es geht nicht an, daß man an die Stelle der Ignorierung der Torsionsliteratur ewige Worte setzt, deutlicher gesprochen: Es geht nicht an, daß man sich hinwegsetzt über alle Tradition, über

Digitized by Google

alles, was wir von der Rotation und Torsion wissen, und es geht nicht an, daß man in der Begründung einer Methode Begriffe miteinander verwechselt, von Torsion spricht, wo man Rotation meint, oder umgekehrt, von erleuchteten Geistern unseres Faches, wie Albert, geschaffene Terminologien, wie Torsion für Bewegung anwendet, während wir gewohnt sind, darunter etwas ganz anderes zu verstehen. Ich lese auch bei Abbott Ungeheuerlichkeiten, wie: Die akzentuierte physiologische skoliotische Haltung am normalen Kind verwandelt sich in eine Skoliose, und es sei die Skoliose aufzufassen als eine akzentuierte physiologische Krümmung. Ich habe immer gedacht, die Skoliose sei eine Krankheit, nicht eine akzentuierte Unart.

Dann ist betont worden, daß die Kyphose das Wesen der Abbottschen Behandlung ist, und es ist gestern gesagt worden, mit der Kyphose steht und fällt das Verfahren. Ich bin sehr isoliert, wenn ich bescheiden, aber sehr dezidiert sage: Ich meine, daß, wenn man überhaupt mit der Abbottschen Behandlung Erfolge erzielt, sie trotz der Kyphosierung entstehen, und ich glaube, schon nach den kurzen Versuchen, die ich gemacht habe, sagen zu können, daß man in der Kyphose, aber auch in der Lordose etwas erreicht, sehr wenig, nicht viel, jedenfalls nicht soviel wie Abbott sagt, der das ewige Wort prägt: Die Skoliose sei eine heilbare Deformität geworden. Ich meine vielmehr: Die Kyphose ist die schlechteste Haltung, welche man wählen kann zur Korrektion, zur Ueberkorrektion und nachfolgender Kompression. Meine zahlreichen Untersuchungen haben das bestätigt, und ich habe genau denselben Befund erheben können, wie Herr Schultheß ihn gestern gezeigt hat: Eine Vermehrung der Konvexrotation bei Kyphosierung. Merkwürdigerweise — ich muß das hervorheben — habe ich in der Lordose eine scheinbare Konkavrotation feststellen können. Ich bin mir darüber nicht klar. Es werden nähere Untersuchungen darüber anzustellen sein. Jedenfalls ist meine Ueberzeugung, daß in der Kyphose die Torsion des dorsalen Abschnittes, die Rotation des dorsalen Abschnittes ganz gewiß vermehrt wird.

Man hat ferner eingewendet, und zwar Abbott und jene, die für seine Methode eingetreten sind, die Kyphose sei sehr geeignet zum Lateralisieren und zum Detorquieren, weil die Bänder erschlafft sind. Welche Bänder sollen erschlafft sein? In der Kyphose werden manche Bänder erschlafft sein, in der Lordose werden wieder andere Bänder erschlafft sein. Man kann nicht davon sprechen, daß in der Kyphose die Bänder alle erschlafft sind.

In der Kyphose sind ferner die Wirbelkörper aufeinander gepreßt, d. h. man hat die mechanisch ungünstigsten Bedingungen für eine seitliche Korrektur und für die Ausnutzung der Detorsion dort, wo die Rotation stattfindet. In der Lordose hat man wenigstens den Vorteil,

Digitized by Google

den vorderen Abschnitt der Wirbelsäule zu entlasten. Dagegen verhaken die Dornfortsätze, und das ist auch gewiß ein Hindernis gegen die Korrektur und gegen die seitliche Rotation. Die Kyphose scheint mir die ungünstigste Stellung, und auch der mehr feuilletonistische Hinweis auf den Atavismus scheint mir herbeigeholt zu sein. Ich denke, seit Adam und Eva hätten wir uns an die aufrechte Haltung gewöhnen können. Mit demselben Rechte könnte man sagen: Ich wähle die Kyphose zur Korrektion der seitlichen Wirbelsäulenverkrümmung deshalb, weil man in der Medizin überhaupt in vorgeneigter Haltung mehr erreicht.

Böhm-Berlin: Meine Herren! Gestatten Sie mir einige kurze Diskussionsbemerkungen zur Abbottschen Methode und überhaupt zur Behandlung der Skoliose.

Was ich im vorigen Jahre betont habe, das ist in diesem Jahre mit Bezug auf die Abbottsche Behandlung bestätigt worden. So ist gestern in den Bildern von Herrn Schultheß demonstriert worden, daß im Röntgenbilde ein Redressement der Skoliose mit dem Abbottschen Verfahren nicht möglich ist. Wir haben heute die theoretische Begründung dazu von Herrn Schultheß gehört. Jetzt kommt Herr Schede hinzu mit seinen wertvollen experimentellen Untersuchungen und beweist tatsächlich, daß es mit allen Modifikationen des Redressements, mit allen Kombinationen von mancherlei Einwirkung, sei es von links nach rechts, von vorn nach hinten, nicht gelingt, den Teil der Skoliose, auf den es ankommt, zu redressieren, nämlich die Hauptkrümmung in dem versteiften Teil.

Nun, daß wir diese Erkenntnis nicht schon lange gehabt haben, liegt eben daran, daß wir uns zur Kontrolle mit Photographien begnügt und nicht das Röntgenverfahren herangezogen haben. Da nun das Röntgenverfahren mehr und mehr zur Kontrolle benutzt wird, kommen wir jetzt zu diesen einwandfreien Schlüssen.

Das waren auch meine Erfahrungen mit allen den verschiedenen Redressionsverfahren, daß es tatsächlich beim Erwachsenen nicht gelingt, die versteifte Partie, die Hauptkrümmung, zu korrigieren oder gar überzukorrigieren. Diese bösen Erfahrungen mit dem Redressement beim Erwachsenen stehen in einem schroffen Gegensatz zu dem, was man bei dem Redressement bei jugendlichen Individuen, d. h. bei Kindern im 2. und 3. Lebensjahr erreicht. Hier gelingt es tatsächlich — und das hätte ich gestern demonstrieren können, leider bin ich nicht dazu gekommen, meinen Vortrag zu halten — radiologisch, nachgewiesenermaßen den Hauptteil der Skoliose umzukrümmen, überzukorrigieren, und es ist die Hoffnung vorhanden — die Untersuchungszeit ist natürlich zu kurz, man muß das auf längere Zeit aus-

Digitized by Google

dehnen —, daß diese temporären Ueberkorrektionsresultate zu dauernden werden.

Nun fragt es sich: Hat das irgend einen praktischen Wert für uns, kommt die Skoliose nicht immer erst so spät zu uns zur Behandlung, daß wir dann eben nichts erreichen können? Meine Herren, tatsächlich hat das einen praktischen Wert. Wie Sie wissen, haben die Statistiken der letzten Jahre mehr und mehr bewiesen, daß die Skoliose im 2. und 3. Lebensjahre, sagen wir einmal im vorschulpflichtigen Alter, schon besteht, d. h. das gilt in der Hauptsache für die schwereren Formen und nicht für die leichteren, und gerade auf diese kommt es ja an. Erst jüngst haben wir eine Statistik [1]) hier in Berlin in einem ganz großen Maßstabe veranstaltet, über deren Resultate Sie demnächst lesen werden, die einwandfrei beweist, daß die Kinder, die in die Schule eintreten, was die schweren Verkrümmungen anbelangt, prozentualiter genau soviel Skoliosen aufweisen wie die Schulentlassenen.

Nun, meine Herren, weshalb sollen wir nicht, wenn die Verhältnisse so liegen, mit dieser Redression zu der Zeit beginnen, wo sie tatsächlich die günstigsten Chancen bietet. Da kommt es auf eins an. Wir Orthopäden müssen Propaganda machen, daß wir die Skoliose nicht erst im schulpflichtigen Alter, sondern früher zur Behandlung bekommen. Wir haben auf die Säuglingsärzte, auf die Kinderärzte einzuwirken, daß wir die Skoliosen in der redressionsfähigen Zeit in unsere Hände bekommen. Sie werden sehen, wenn Sie sich mit diesem Frühredressement befassen, daß wir tatsächlich viel erreichen. Ich möchte meinen Optimismus dahin äußern, daß wir auf diesem Wege — und vielleicht ist das überhaupt der einzige Weg — in der Behandlung der Skoliosen weiter kommen werden. Ich möchte die Skoliosentherapie vollkommen in Parallele stellen mit der kongenitalen Hüftluxation. Auch da gibt es eine Altersgrenze. Vorher geht es, nachher geht es nicht.

Krukenberg-Elberfeld: Meine Herren! Wenn wir einmal kurz zusammenfassen, was wir heute und gestern über das Abbottsche Verfahren und seine Erfolge gehört haben, so ist es dies: Heilungen gibt es eigentlich nicht, Besserungen kommen vor. Noch häufiger aber sind scheinbare Besserungen. Die Wirbelsäule an sich bleibt im wesentlichen unverändert. Was sich ändert, das sind die benachbarten Teile der Skoliose, die verkrümmen sich stärker, und es ändert sich der Thorax. Der Thorax nimmt eine neue Form an, die Wirbelsäule aber nicht. Das ist ein Beweis dafür, daß Abbott an der falschen Stelle angreift. Die Kräfte, mit denen Abbott redressiert, müssen an einer anderen Stelle angreifen, sonst wäre es nicht möglich, daß wir die

[1]) Vgl. Berliner klin. Wochenschr. 1914, Nr. 16.

Digitized by Google

scheinbaren Besserungen haben, und wenn wir das Röntgenbild ansehen, das allein zuverlässig ist, so haben wir genau dasselbe, was vorher da war. Nun hat aber Abbott weiter alle Nachteile, die fixierende Korsette haben, und zwar in ganz erhöhter Weise, und, meine Herren, wir müssen uns auch nicht nur die Wirbelsäule an sich betrachten, sondern das ganze Individuum. Wir sollen doch den ganzen Menschen behandeln, und wir müssen doch ganz offen sagen: Das Abbottsche Verfahren ist für die Kinder, solange es geübt wird, eine Quälerei.

Ich habe nun heute Bilder von Skoliosen gesehen, die so leicht sind, daß sie sich meiner Ansicht nach überhaupt nicht für die Fixation eigneten, bei denen das Korsett überhaupt kontraindiziert ist. Diese Skoliosen sind mit dem Abbottschen Verfahren behandelt worden. Sie haben einen schweren Decubitus bekommen. Die Röntgenbilder sehen genau so aus wie vor der Behandlung. Gegen eine derartige Anwendung des Abbottschen Verfahrens möchte ich entschieden protestieren. Es wäre das beste, zu bekennen, wir sind auf einem falschen Wege, und dem Abbottschen Verfahren ein ehrenvolles Begräbnis zu bereiten.

Wullstein-Bochum[1]): Meine Herren! Nur eine ganz kurze Bemerkung. Wir haben gesehen, daß wir die Lateralisierung unter Kyphose und unter Lordose erreichen können, und heute ist doch auch ziemlich wieder die Lordose zu Wort gekommen. Als im vorigen Jahre die Begeisterung für Abbott war, habe ich die Ansicht vertreten, daß wir auch wohl unter Lordose zum Ziele kommen können, und so habe ich auch in dem Sinne weitergearbeitet. Gewöhnlich ist ja die hauptsächlichste skoliotische Ausbiegung im Dorsum in der oberen Hälfte oder im oberen Zweidrittel des Dorsum, und was uns besonders immer erbitterte, war, daß wir die Angriffspunkte nicht hoch genug setzen konnten bei der forcierten Lateralisierung, die wir bei den schweren Fällen ausüben müssen.

Ich wollte heute eigentlich zu dem Thema nicht sprechen, aber die Abbildungen, die Schede gezeigt hat, veranlassen mich dazu.

Dann hat Fränkel einen Patienten gezeigt, wo er auch den Arm hereingenommen hat, um möglichst hohe Angriffspunkte zu erreichen. Ich glaube, daß das die unglücklichste Stelle ist. Zu festen Resultaten bin ich noch nicht gekommen. In Bochum habe ich eine Zeitlang kein eigenes Material gehabt, vielleicht daß ich in den nächsten Jahren ein größeres Material bekommen kann. Ich nehme den Arm vollständig hinein und lege ihn so (erläuternd). Natürlich wirft sich die Frage auf:

[1]) Eine Durchsicht des Stenogramms war von dem Redner nicht zu beschaffen.

Digitized by Google

kann das das Schultergelenk vertragen? Wir haben es erst auf 14 Tage gemacht, dann auf 4 Wochen. Dann haben wir gesehen, daß auch 2 Monate und 2½ Monate nichts ausmachen, daß das Kind nach 1 bis 2 Tagen gar nicht mehr weiß, daß der Arm über den Kopf eingegipst ist. Die einzige Folge dieser 2—3 Monate dauernden Eingipsung ist, daß natürlich eine ganz minimale Schrumpfung der oberen Kapselteile eintritt, die aber niemals eine Störung in der Bewegung bedingt. 3—4 Tage nach der Abnahme des Verbandes war ganz regelmäßig das Schultergelenk wieder absolut so beweglich wie vorher. Es war gar keine Veränderung sonst nachweisbar.

Fränkel-Berlin antwortet auf die Bemerkung Wullsteins, indem er die Hand des Kindes auf dessen Kopf legt, was er zu tun vergessen hatte. Der Uebelstand ist dadurch beseitigt.

Möhring I-Kassel: Meine Herren! Daß das Abbottsche Verfahren das letzte Heil darstellt, dürfen wir nicht behaupten. Wir dürfen es aber auch nicht unterschätzen. Wenn wir einer Behandlung gerecht werden wollen, so müssen wir versuchen, das Wesentliche daran herauszufinden. Es gibt vier Gesichtspunkte, die dabei in Frage kommen könnten; das ist erstens die erste Haltung, die erste Korrektionsstellung, in die der Patient hineingepreßt wird, das ist zweitens die kyphotische Haltung, drittens die Art und Weise der Ausübung des korrigierenden Druckes, d. h. die nichtelastischen Filzpolster, und das ist viertens die Atemtätigkeit.

Die erste Korrektion haben wir ja längst auf alle andere Weise, namentlich nach Wullstein in weit vollkommenerer Weise erreicht, als das bei Abbott der Fall ist. Das kann also nicht das Wesentliche sein. Daß die Atemtätigkeit sehr von Bedeutung ist und wichtig ist, ist heute wiederholt betont worden; das wird jeder beobachten, der ausgiebig davon Gebrauch macht. Aber sie ist auch nicht die Hauptsache. Die Art und Weise des Druckes, ob elastischer Druck, ob Schraubendruck usw., spielt allerdings eine gewisse Rolle. Es ist keine Frage, daß die Art des Abbottschen Druckes recht gut vertragen wird, und zwar in sehr hohem Grade. Aber auch das ist noch nicht das Eigenartige. Es bliebe also nur die kyphotische Haltung übrig. Einige der Herren Redner haben das auch betont.

Um ein Urteil zu gewinnen, bin ich in der Weise vorgegangen, daß ich andere unserer gebräuchlichen Methoden angewandt habe, und daß ich schließlich dieselben Fälle auch nach Abbott behandelt habe. Kräftige Druckwirkungen kann man namentlich nach der von mir vor einigen Jahren hier gezeigten Art der dreigeteilten Gipskorsette erzielen; man verbindet das obere und untere Segment fest miteinander durch Eisenstäbe und kann dann am mittleren Segment ganz außerordentlich

Digitized by Google

stark angreifen. Ich habe in dieser Weise behandelt. Ich habe kräftig atmen lassen. Ich habe die Abbottschen Kissen eingefügt, aber ohne die Kyphose. Dann habe ich dieselben Fälle wieder weiter behandelt mit Abbottscher Kyphose, und da muß ich doch sagen, daß der Unterschied ganz außerordentlich in die Augen springend war. Ich habe durchaus den Eindruck gewonnen, daß die kyphotische Haltung jedenfalls diejenige ist, in der man am raschesten und sichersten Korrektion erzielt. Wenn wir die Nachbehandlung durch portative Apparate auf den richtigen Weg bringen, glaube ich doch, daß wir mit der Abbottschen Kyphose die besten Resultate werden erzielen können.

Daß es eine Quälerei für die Patienten sei, möchte ich bestreiten. Unsere Patienten haben sich sehr rasch an die kyphotische Haltung gewöhnt, namentlich wenn man bei empfindlichen Kindern staffelweise vorgeht, und ich glaube, daß wir zu einem ehrenvollen Begräbnis vorläufig nicht kommen, sondern sehr eifrig auf dem von Abbott gezeigten Wege zunächst fortfahren dürfen.

Schede-München: Meine Herren! Ich möchte dem Kollegen Böhm zustimmen: Je früher man redressiert, um so besser. Die einzige wirkliche Korrektur, die ich erzielte, war bei einem 3jährigen Kinde. Das Redressement wird auch von kleinen Kindern besser vertragen als von Erwachsenen. Ein Kind von 3 Jahren hat im Gipsverbande schon nach einigen Tagen keine Beschwerden mehr.

Ich möchte dann mit dem Kollegen Werndorf wieder auf die Arbeiten von Albert und Nicoladoni über die Skoliose hinweisen. Sie bilden die Grundlage unserer heutigen Kenntnis, und es erscheint fast unbegreiflich, wie nach diesen Arbeiten noch eine Theorie wie die Abbotts hat erscheinen können.

Außerdem möchte ich Herrn Werndorf fragen, warum die aktive Korrektur von lockeren Skoliosen durch Schiefstellung des Beckens, wie ich sie eben beschrieb, seinerzeit von Lorenz wieder aufgegeben wurde. Mir scheint es doch die einzige Methode, die sozusagen eine korrigierende Uebung in Permanenz erklärt und ein Nachlassen der Korrektur unmöglich macht.

Endlich möchte ich Herrn Prof. Wullstein erwidern, daß seine Methode des oberen Gegenhaltes mir wohl sehr einleuchtet, daß die von mir beschriebene Methode den Vorzug hat, daß der Arm wenigstens zeitweise gebraucht und auf seine Beweglichkeit geprüft werden kann.

Wilms-Heidelberg: Operative Korrektur des Plattfußes[1]).

[1]) Siehe Größere Vorträge II S. 352.

Digitized by Google

Kausch-Berlin: Eine Operation bei schwerstem Plattfuß.

Meine Herren! Sie haben soeben von mehreren neuen oder doch neueren Knochenoperationen gehört, die bei Plattfuß empfohlen wurden. Ich habe bereits 1911 durch meinen Assistenzarzt Müller eine solche Operation, die ich 5mal an 3 Patienten ausgeführt habe, mitgeteilt[1]). Sie soll nur bei schwerstem Plattfuß, dem sonst nicht beizukommen ist, ausgeführt werden. Ist das Fußgewölbe derart gesenkt, daß der Fußabdruck an der Stelle, wo er am schmalsten sein soll, am breitesten ist, berührt das Os naviculare den Boden, so erreicht man nach meinen Erfahrungen mit keinem konservativen Eingriff, mit keiner Operation an den Sehnen und Bändern etwas.

Um das Fußgewölbe wieder herzustellen und dem Fuße eine einigermaßen normale Form zu verschaffen, machte ich zwei Keilexzisionen aus dem Knochen: aus dem Talus meißelte ich einen horizontalen Keil, dessen Basis an der Innenseite, dessen Spitze nach außen zu liegt; der Keil muß so lang sein, daß der Talus nachher eingebrochen werden kann, die Spitze des Keils muß daher nahe an den Außenrand heranreichen. Wird der Talus dann eingebrochen, so daß die Schnittflächen des Knochens zur Berührung kommen, so wird der innere Fußrand dadurch gehoben.

Dann meißelte ich aus dem Navikulare einen vertikal gestellten Keil, dessen gleichfalls an der Innenseite des Fußes liegende Basis sich nach oben verjüngt. Die Spitze des Keiles soll durch den ganzen Knochen hindurchgehen, in sehr schweren Fällen kann die Spitze des Keiles auch im Würfelbeine liegen, seine Vorderfläche in den Keilbeinen. Wird jetzt der Knochen eingebrochen, so wird dadurch der innere Fußrand gewölbt und zugleich die Abduktionsstellung des Fußes beseitigt. Die Sehnen des Tibialis anticus und des posticus werden verkürzt. Die Wunde wird völlig verschlossen und der Fuß sogleich in der stark redressierten Stellung eingegipst. Der Fuß muß so mehrere Wochen bleiben, alsdann erhält der Patient Einlagen, die anfangs mit einer Schiene für den Unterschenkel verbunden sein müssen.

Das Resultat war in allen Fällen ein sehr zufriedenstellendes.

Ich werde die Fälle noch ausführlich, zusammen mit Keilexcisionen bei schwerstem Klumpfuß, publizieren.

Streißler-Graz: Ueber bogenförmige Osteotomie in der operativen Plattfußbehandlung[2]).

Diskussion.

Perthes-Tübingen: Meine Herren! Bei der Behandlung des Plattfußes kommt es meiner Ansicht nach hauptsächlich darauf an, daß

[1]) Deutsche Med. Wochenschrift 1911. Nr. 6

[2]) Siehe Größere Vorträge II S. 359.

Digitized by Google

wir normale Belastungsverhältnisse herstellen. Bei der abnormen Inanspruchnahme, die durch die abnorme Form beim Plattfuß bedingt ist, spielt meiner Ansicht nach die Abduktion der vorderen Fußhälfte eine besonders große Rolle. Wenn die vorderen Stützpunkte des Fußes am Plattfußskelett nach außen verschoben sind, so muß naturnotwendig die Unterstützungsfläche gewissermaßen unter der Schwerlinie nach außen weggeschoben werden. Die Schwerlinie des Fußes fällt weiter nach innen, und nun muß sich dadurch das Fußgewölbe umlegen. Umgekehrt, wenn wir die vorderen Stützpunkte wieder nach innen bringen, so stellen wir eine einigermaßen normale Belastung wieder her und geben dem Fuß die möglichst normale mechanische Inanspruchnahme wieder.

Das ist das Prinzip bei der Operation, die ich seit 2 Jahren im allgemeinen mit gutem Erfolge ausgeführt habe. Es wird dabei, wie Sie hier sehen (erläuternd), ein Keil aus dem Os naviculare herausgenommen und dann eine Osteotomie in dem vorderen Halse des Calcaneus gemacht, und hier der dem Navikulare entnommene Keil wieder implantiert.

Selbstverständlich kommt die Operation nur bei Füßen in Betracht, bei denen eine sehr starke Knochendeformität besteht und bei denen diese Abduktion der vorderen Fußhälfte und eine entsprechende abnorme Inanspruchnahme ausgesprochen vorhanden ist.

Ich möchte darauf aufmerksam machen, daß man sich von dieser abnormen mechanischen Inanspruchnahme schon aus dem Plattfußabdruck überzeugen kann. Sie sehen hier einen Abdruck von einem Plattfuß, der an sich nicht so sehr hochgradig zu sein scheint, der aber doch sehr starke Beschwerden machte. Es sind nun da in einer Weise, auf die ich im Augenblick wegen Mangel an Zeit nicht näher eingehen kann, der Malleolus externus und der Malleolus internus auf die Unterstützungsfläche projiziert. Die Mitte von beiden Projektionspunkten gibt die Lage der Schwerlinie an, und Sie sehen, wie diese Schwerlinie ganz nach innen hineingefallen ist. Solche Fälle wählen wir für die Operation.

Im einzelnen hat sich meine Technik seit meiner Veröffentlichung der Operation im Zentralblatt für Chirurgie 1912 noch etwas verbessert: Nach Herausnahme des Keils ist das Redressement zunächst noch nicht ohne weiteres möglich. Es gelingt erst, wenn man die Peroneussehnen verlängert. Dann aber ist es leicht, den Spalt im Calcaneus so zum Klaffen zu bringen, daß der dem Navikulare entnommene Knochenkeil implantiert werden kann. Zur Unterstützung der Stellungskorrektur verwende ich dann an der Innenseite auch die Sehne des Tibialis anticus in ähnlicher Weise, wie das in seiner für leichtere Fälle sehr guten Operation von Müller-Stuttgart gemacht worden ist. Es wird die Sehne des Tibialis anticus über der Stelle, wo der Keil dem Navikulare

Digitized by Google

entnommen ist, straff ausgespannt. Sie wirkt dann im Sinne eines Hebers des inneren Fußrandes noch kräftiger als vorher.

Nun die Resultate: Im ganzen habe ich die Operation in 12 Fällen ausgeführt. 11 Fälle liegen länger zurück als 11 Monate, so daß ich also glaube, auch über Dauerresultate berichten zu können. Von diesen 11 länger als 11 Monate nachkontrollierten Fällen ist allerdings ein Patient mit seinem Zustand nicht zufrieden, er hat sich mir nicht wieder vorgestellt. Die übrigen habe ich alle gesehen, und da ist nur ein Fuß, der zu wünschen übrig läßt. Bei allen anderen Fällen — einige sind doppelt operiert, es handelt sich im ganzen um 14 Füße — ist es gelungen, die Abduktion der vorderen Fußhälfte zu beseitigen. Die Abplattung ist in manchen Fällen noch angedeutet, aber die mechanische Inanspruchnahme ist, wie die Schwerlinienkonstruktion zeigt, eine normale, und die Patienten sind beschwerdenfrei. Es befinden sich mehrere landwirtschaftliche Arbeiterinnen darunter, die ihren Dienst ganz gut tun. Ein Krankenwärter ist als Militärkrankenwärter kürzlich zum Militär ausgehoben worden.

Ich zeige Ihnen hier einen solchen schweren Plattfuß, an dem Sie die enorme Abduktion der vorderen Fußhälfte sehen, und ich zeige den gleichen Fuß 1 Jahr später mit einer, wie Sie sehen, normalen Form.

Sie sehen hier an dem Abdruck mit Schwerlinienkonstruktion, daß der Schwerlinienpunkt nach der Außenseite hinübergekommen ist und die mechanische Inanspruchnahme eine normalere geworden ist.

Ich glaube, die Operation deshalb besonders empfehlen zu können, weil sie durch einen verhältnismäßig kleinen Eingriff die Knochendeformität gut korrigiert und auch schweren Plattfüßen normale Belastungsverhältnisse bringt.

Schluß der Sitzung 1½ Uhr.

Nachmittags 2 Uhr: Generalversammlung:

Vorsitzender Kölliker-Leipzig: Meine verehrten Herren! Wir treten zuerst in die Generalversammlung ein. Ich bitte Herrn Drehmann, das Verzeichnis der neu aufgenommenen Mitglieder vorzutragen.

Drehmann-Breslau: Es sind im ganzen 52 neue Mitglieder aufgenommen worden:

1. Dr. Alexeiew, Petersburg, Ligofska 85 (Rußland).
2. Dr. Ach, Professor, München, Lessingstr. 8.
3. Dr. Albert Bauer, Breslau, Kgl. chir. Klinik.
4. Dr. Bertelsmann, Professor, Kassel, Kaiserstr. 72.
5. Dr. Wilh. Boecker, Lüdenscheid, Schillerstr.
6. Dr. O. Borchgrevink, Oberarzt, Christiania (Norwegen).

Digitized by Google

7. Dr. Axel Cappelen, dirig. Arzt, Stavangen (Norwegen).
8. Dr. Edgar v. Cossart, Simferopel, Deutsches Krankenhaus (Krim).
9. Dr. Joseph Delchef, Chefarzt, Lüttich, Rue de l'ouest 88 (Belgien).
10. Dr. Fritz Duncker, Köln.
11. Dr. H. Genzner, Geh. San.-Rat, Berlin W, Nürnberger Str. 8.
12. Dr. S. Gestland, dirig. Arzt, Vadsö (Norwegen).
13. Dr. Walther Goebel, Siegen (Westfalen).
14. Dr. Jos. Gregor, Primararzt, Vsetin (Mähren).
15. Dr. Hans Greven, Chefarzt, Mülheim-Ruhr, St. Marien-Hospital.
16. Dr. Alexander Hartwich, Wien VIII, Wickenburgergasse 19.
17. Dr. A. Heddaeus, Heidelberg, Hauptstr. 88.
18. Dr. B. Jakimiak, Primararzt, Warschau, Chmielua 56 (Russ.-Polen).
19. Dr. Wilhelm Jaroschy, Prag, Stefansgasse 29 (Böhmen).
20. Dr. Vera Jastschenko, Fräulein, Moskau, Pat nachio punda 11 (Rußland).
21. Dr. Kunijuki Katayama, Ass., aus Japan, z. Z. Würzburg, Kürschnerhof 7.
22. Dr. Klara Kenner, Fräulein, Magdeburg-Cracau.
23. Dr. Knierim, Kassel.
24. Dr. Knoch, leit. Arzt, Essen, Kruppsches Krankenhaus.
25. Dr. Gidale Kolpaktechy, Mauzyr-Bessarabien (Rußland).
26. Dr. Kosinski, Sek.-Arzt, Krakau (Galizien).
27. Dr. Kreuter, Professor, Erlangen.
28. Dr. Levinson, Frau, Biecione (Italien).
29. Dr. U. Lied, dirig. Arzt, Drammen (Norwegen).
30. Dr. Fritz Linkenheld, dirig. Arzt, Wilhelmshaven, Adalbertstr. 34.
31. Dr. Leo Loewenstein, Berlin NW, Jagowstr. 43.
32. Dr. Georg Magnus, Priv.-Doz, Marburg a. d. L.
33. Dr. Paul Mollenhauer, Berlin-Zehlendorf, Charlottenberg 9.
34. Dr. H. Moser, Hamborn (Rhld.).
35. Dr. Frederic Pall-Cuffi, Barcelona, Claris 114 (Katalonien).
36. Dr. Friedrich Pauwels, Aachen, Boxgraben 56.
37. Dr. Gustaf Petrén, Lund, Laurentagatan 2 (Schweden).
38. Dr. G. Raum, Warschau, Bracka 5 (Russ.-Polen).
39. Dr. Reerink, Professor, Freiburg i. Br.
40. Dr. Hjalmar Schilling, Chefarzt, Christiania, Josefmegade 23 (Norwegen).
41. Dr. Schmid, Sek.-Arzt, Dresden, Kinderheilanstalt.

Digitized by Google

42. Dr. Karl Schnurpfeil, Primararzt, Caslau (Böhmen).
43. Dr. Schomburg, San.-Rat, Chefarzt, Gera.
44. Dr. Ivar Segelberg, dirig. Arzt, Aléngsäs (Schweden).
45. Dr. Johannes Sickmann, Oberarzt, München-Gladbach, Krankenhaus.
46. Dr. Simon, Breslau XVI, Maxstr. 16.
47. Dr. Wenzel Stastny, Primararzt, Pisek (Böhmen).
48. Dr. Ellis W. Tones, Los Angelos, Building 219 (Kalifornien).
49. Dr. Oskar Vogel, Bergen (Norwegen).
50. Dr. Vorschütz, Chefarzt, Elberfeld, St.-Joseph-Hospital.
51. Dr. Fritz Wachsner, Berlin, Kirchstr. 1.
52. Dr. M. Wilms, Professor, Heidelberg.

Vorsitzender Kölliker-Leipzig: Ich ersuche dann Herrn Schanz, den Kassenbericht zu erstatten.

Schanz-Dresden: Meine Herren! Der Kassenbericht kann wieder recht kurz gehalten werden.

Wir sind in das vergangene Jahr mit einem Vermögen von 20593,45 M. eingetreten.

Wir haben im vergangenen Jahre eine Einnahme von 10952,35 M. gehabt, die natürlich hauptsächlich aus den Mitgliederbeiträgen geflossen ist. Es sind aber doch immerhin einige hundert Mark Zinsen aus unserem angelegten Kapital dabei.

Die Ausgaben sind uns in erster Linie wiederum durch die Herausgabe der Verhandlungen erwachsen. Dieser Posten steht mit 5024,64 M. zu Buche. Sonst war es die Abhaltung des Kongresses in Berlin, welche alles zusammen uns etwa 1600 M. gekostet hat. Wir schließen das Jahr ab mit einem Vermögenszuwachs von 4017,70 M. und haben, da wir einen Bestand von 20593 M. hatten, jetzt ein Vermögen — nominell natürlich — von 24611,15 M.

Meine Herren, wenn ich ein paar Bemerkungen dazu machen darf, so ist es meines Erachtens ganz interessant, zu vergleichen, wie unsere Rechnung angewachsen ist. Im Jahre 1902, in welchem wir die erste regelrechte Abrechnung zu machen hatten, balancierte die Rechnung mit 2615,87 M., und wir hatten damals 1155,72 M. Ausgaben. In diesem Jahre balanciert das Rechnungswerk mit 31545,80 M., und wir haben Ausgaben von 6934 M.

Ich möchte mir noch ein Wort zu der Herausgabe der Verhandlungen erlauben. 5020 M. sind hier eingesetzt. Es ist möglich, daß wir im nächsten Jahre an dieser Stelle auf eine höhere Summe kommen, denn es machen sich wieder Beschwerden geltend, die ich selber früher einmal vorgebracht und allerdings nur temporär zur Beachtung gebracht habe, nämlich Beschwerden darüber, daß wir, die wir doch wohl alle

Digitized by Google

Abonnenten der Zeitschrift für orthopädische Chirurgie sind, unsere Verhandlungen in duplo geliefert bekommen, einmal als wirklichen Verhandlungsband, und zweitens als Band der Zeitschrift. Es wurde uns vorgerechnet, daß das billiger für die Herstellung der Verhandlungen sei, die nicht mehr neu gedruckt zu werden brauchten.

Das ist ganz richtig.

In diesem Abrechnungswerk kommt es auf diese Weise billiger. Aber in unserem Portemonnaie stellt sich die Sache anders. Wir müssen die Druckkosten, natürlich jeder den doppelten Druck, doppelt bezahlen. Ich hoffe, daß, nachdem jetzt die Beschwerde aus dem Kreise der Mitglieder gekommen ist, wir zwar in Zukunft in der Gesellschaft schlechter wirtschaften, daß aber jeder einzelne von uns dabei spart.

Den Rechnungsprüfern habe ich die Belege und alles Zugehörige vorgelegt, und ich darf wohl bitten, daß die Herren berichten, was sie gefunden haben.

Vorsitzender Kölliker-Leipzig: Die Herren sind wohl damit einverstanden, daß wir dem Kassenwart Entlastung erteilen.

Meine Herren, wir gehen nun zur Wahl des Vorsitzenden für 1915 über. Die Herren Alsberg und Blencke werden so liebenswürdig sein, die Zettel einzusammeln.

Es ist weiter noch die Wahl eines Schriftführers zu bewirken. Herr Drehmann tritt auf seinen Wunsch als erster Schriftführer zurück, und der Ausschuß hat beschlossen, Ihnen vorzuschlagen, an Stelle des Herrn Drehmann Herrn Biesalski als ersten Schriftführer zu wählen, und zwar von folgenden Gesichtspunkten ausgehend: Herr Biesalski hat die Redaktion der Zeitschrift für orthopädische Chirurgie übernommen, und es ist selbstverständlich, daß derjenige, der diese Redaktion übernimmt, gleichzeitig auch die Herausgabe der Verhandlungen übernimmt.

Es ist weiterhin auch wünschenswert, daß dies Amt in den Händen eines Berliner Herrn liegt. Es haben sich wiederholt Unzuträglichkeiten aus dem Umstand ergeben, daß der Schriftführer nicht in Berlin seinen Wohnsitz hat. Der Ausschuß macht Ihnen also folgenden Vorschlag: An die Stelle des Herrn Drehmann tritt als erster Schriftführer Herr Biesalski. Es erledigt sich dadurch eine Beisitzerstelle, die wir nun wieder Herrn Drehmann übergeben wollen.

Es liegt also der Vorschlag des Ausschusses vor, Herrn Biesalski zum ersten Schriftführer zu ernennen und Herrn Drehmann zum Beisitzer. Ich frage, ob jemand aus der Gesellschaft eine Einwendung gegen diesen Vorschlag hat. — Dann ist er angenommen.

Das Resultat der Wahl werde ich später bekannt geben. Ich erteile zunächst Herrn Spitzy zu einer geschäftlichen Mitteilung das Wort.

Digitized by Google

Spitzy-Wien: Meine Herren! Wie unser Herr Vorsitzender bereits in der Eröffnungsrede hervorgehoben hat, wurde beim letzten internationalen Kongreß in London die Internationale Gesellschaft für orthopädische Chirurgie gegründet. Es wurden drei Herren als Vertrauensmänner mit der Ausarbeitung der Statuten und der Geschäftsordnung betraut und als Vorsitzender Herr Lovett und als die beiden Sekretäre Herr Putti und ich gewählt. Die Angelegenheit steht nun folgendermaßen: Wir untersuchten die Statuten der übrigen internationalen medizinischen Gesellschaften, und Lovett hat sich der Mühe unterzogen, das Ganze für unsere Bedürfnisse zurechtzuschneiden. Vorläufig sind erst die allgemeinen Umrisse festgesetzt, und zwar der Hauptsache nach so, daß in jedem Staate ein Mann mit der Nennung jener Mitglieder betraut wird, die er für würdig hält, der Internationalen Gesellschaft für orthopädische Chirurgie anzugehören. Die Mitgliederzahl soll, ebenso wie bei der Internationalen Gesellschaft für Chirurgie, auf solche Mitglieder beschränkt sein, die wissenschaftlich arbeiten und die für das Gedeihen der Orthopädie ihr Scherflein beigetragen haben.

Mir wurde nun von unserem Ausschuß die Vollmacht erteilt, weitere Verhandlungen zur Festsetzung der Statuten mit Lovett zu pflegen, und da ich es übernommen habe, für die germanischen Länder mit Ausschluß Englands die betreffenden Herren zu nennen, die wir als Vertrauensmänner betrachten, so will ich Lovett vorschlagen, für Deutschland Lange, für Oesterreich Lorenz, für die skandinavischen Länder Haglund, für Holland Jansen. Wenn von den übrigen Staaten, eventuell Norwegen, Dänemark, eine selbständige Vertretung gewünscht wird, so müssen vielleicht Angehörige dieser Staaten mir später die Herren nennen. Ich will sie dann Lovett mitteilen. Für die romanischen Staaten hat Putti dies übernommen, für Amerika und die englischen Staaten Lovett. (Zuruf: Die Schweiz!) Natürlich Schultheß.

So weit steht die Angelegenheit bis jetzt, und ich glaube, daß wir bei der nächsten Tagung auf dem internationalen medizinischen Kongreß bereits eine festgefügte Organisation haben werden.

Vorsitzender Kölliker-Leipzig: Meine Herren! Wir treten wieder in die Verhandlungen ein und wollen zunächst die zwei Vorträge nachholen, die die Skoliose betreffen.

Maaß-Berlin: Operative Behandlung schwerer Skoliosen [1]).

Diskussion.

Ad. Alsberg-Kassel: Im Gegensatz zu Herrn Maaß habe ich im Jahre 1910 die Volkmannsche Operation wieder aufgenommen und

[1]) Siehe Größere Vorträge II S. 367.

Digitized by Google

habe sie in 2 Fällen ausgeführt. Ich setze die Theorie der Volkmannschen Versuche als bekannt voraus und will deshalb auf Einzelheiten nicht eingehen. Beim 1. Falle, den ich operierte, wurde ich direkt vom Patienten dazu gezwungen. Es war ein Mann von 23 Jahren mit schwerster Interkostalneuralgie. Der Mann wollte unter allen Umständen von seinem Leiden befreit sein und behauptete, im anderen Falle ins Wasser gehen zu wollen. Ich habe nun bei Hoffa während meiner Assistentenzeit einen leidlich guten und schon früher während meiner Studienzeit in Berlin bei Hadra einen recht guten Fall gesehen, habe deshalb die Methode wieder aufgegriffen und habe dem Patienten — es war eine schwerste linksseitige Skoliose — den Rippenbogen im Bereich der 7.—10. Rippe reseziert, einen großen Pneumothorax gemacht und das Periost der Rippen im Bereich der Stelle fortgenommen. Ich gebe eine Abbildung des Falles vor, und 4 Jahre nach der Behandlung herum. Ich kann nur sagen, daß ich mit dem kosmetischen Resultate nicht sehr zufrieden bin, obwohl ja eine kleine Besserung da ist. Der Patient aber ist außerordentlich zufrieden, da er von seinen Schmerzen befreit ist. Ich habe ihn 8 Tage vor dem Kongreß zu mir gebeten und habe ihn gefragt, ob er sich etwa noch einmal operieren lassen wolle, wenn der alte Zustand wieder eintreten sollte. Er erklärte mir, er würde sich sofort, wenn er Schmerzen hätte, wieder operieren lassen.

Das hängt aber mit der eigentlichen Skoliosenfrage nur indirekt zusammen. Wenn Sie sich die Bilder nachher ansehen, so wird Ihnen auffallen, daß der Rippenbuckel bei stark vornüber gebeugter Haltung anscheinend stärker geworden ist. Es handelt sich aber nicht um den Rippenbuckel, sondern es ist die wulstförmig vorspringende vollkommen torquierte Wirbelsäule, um die die fortgenommenen vertebralen Rippenenden, ich möchte sagen, fingerförmig umgekrümmt waren.

In dem 2. Fall handelt es sich um ein 14jähriges Mädchen mit ebenfalls sehr schwerer Skoliose. Ich habe sie in derselben Weise operiert. Es war eine rechtsseitige Skoliose. Ich bin mit dem Resultat noch weniger zufrieden. Unser Herr Vorsitzender kennt diesen Fall. Er hat ihn gelegentlich in Leipzig gesehen. Es ist natürlich ebenfalls eine gewisse Verringerung des Buckels und eine geringe Verbesserung der Figur eingetreten, aber sie steht nicht im Verhältnis zu dem doch immerhin kolossalen Eingriff. Die Abbildungen, die ich herumgebe, zeigen die Patientin vor, und 3½ Jahre nach dem Eingriff.

Trotzdem glaube ich, daß vielleicht etwas aus der Sache herauszuholen ist, wenn man nicht bloß die allerschwersten Fälle nimmt, sondern sich einmal mit etwas leichteren Fällen beschäftigt. Ich habe bisher dazu keine Gelegenheit gehabt und würde auch zunächst, solange die Diskussion über die Abbottsche Behandlung nicht beendigt ist, von derart schweren Eingriffen absehen. Ich würde erst dann die

Digitized by Google

Operation aufnehmen, wenn wir auch da mit der Behandlung schwerer Skoliosen nicht weiterkommen, was ja nach der heutigen Diskussion fast zu befürchten ist.

Rosenfeld-Nürnberg: Versuche, die schweren Skoliosen operativ anzugreifen, hat ein hochverdienter Chirurg, Bloch in Kopenhagen, schon vor Jahren gemacht. Es muß im Interesse der Sache berichtet werden, daß 3 Fälle, welche Bloch damals operiert hat, kurz nach der Operation gestorben sind. Ein Fazit, welches den Operateur derart seelisch ergriff, daß er selbst sich den Tod gab.

Schanz-Dresden: Meine Herren! Ich möchte auch ein Wort zur Warnung sagen. Bei dem Falle von Hoffa, auf den Kollege Alsberg verwiesen hat, habe ich assistiert. Hoffa war gewiß nicht ängstlich und konnte Blut und schlechte Situationen wohl sehen. Aber als wir das Kind wieder am Leben hatten, waren wir froh. Es gruselt mich heute noch, wenn ich an diese Geschichte denke. Hoffa ging weg mit den Worten: „Einmal und nicht wieder!"

J. Riedinger-Würzburg: Demonstration von Hülsen und Korsetten aus Gipsleim. Mit 1 Abbildung.

Das Verfahren, mit Hilfe von Gips und Leim Hülsenapparate herzustellen, ist nicht neu. Ich habe ein solches schon vor mehreren Jahren, als Bingler in Ludwigshafen Gipsleimbinden in den Handel brachte, veröffentlicht. Die Hülsen wurden damals hauptsächlich als Gehverbände bei Frakturen der unteren Extremitäten vielfach von mir angewandt. Ich habe neuerdings in der orthopädischen Praxis das Verfahren in etwas anderer Weise wieder aufgenommen. Wie die zu demonstrierenden Hülsen und Korsette beweisen, gelingt es, derartige Hilfsmittel in einfacher Weise herzustellen. Sie sind hart, dauerhaft, elegant und billig und in vielen Fällen zweckmäßiger als Leder- und Zelluloidhülsen. Wegen ihrer Billigkeit und der Einfachheit der Herstellung eignen sie sich besonders für Polikliniken und für Zwecke der Krüppelfürsorge. Ich habe ein 18jähriges Mädchen mitgebracht, das ein Gipsleimkorsett schon mehrere Monate lang trägt und unbehindert als Dienstmädchen tätig ist. Wenn die Patientinnen die Korsette etwas schonend behandeln, so können letztere fast ebenso lange wie ein Lederkorsett getragen werden. Bricht ein Korsett an irgendeiner

Digitized by Google

Stelle, so kann es mit Hilfe von Leder, das aufgenäht wird, wieder zusammengefügt werden. Außerdem können die Korsette wegen ihrer Billigkeit leicht ersetzt werden. In dem Korsett lassen sich leicht größere Ausschnitte herstellen. Mit Hilfe von Gurten, die durch die Fenster hindurchgezogen werden, läßt sich auch Atemgymnastik vornehmen. Zur Förderung der Transpiration und um die Hülsen noch leichter zu machen, können Löcher in beliebigen Abständen eingeschlagen werden. Schließlich können auch Verstärkungsschienen aufgenietet werden.

Die Technik ist folgende:

Vom sog. weißen Leim werden die im Handel erhältlichen Tafeln möglichst zerkleinert und mit Wasser soweit übergossen, daß das Niveau des Wassers gerade über der Masse des Leims steht. Man läßt den Leim mindestens 2—3 Stunden lang quellen. Dann wird er aufgekocht, bis er stark heiß ist. In der Zwischenzeit wird ein dünner Gipsbrei mit kaltem Wasser angerührt. Das Gemisch muß fließen und breiige Konsistenz haben. Zu einem Korsett für größere Mädchen sind sechs bis acht Tafeln (ein Pfund) Leim und etwa ein halbes Liter Gips nötig.

Während nun der Leim in einer gewöhnlichen Büchse aus Blech kocht, wird der dünne Gipsbrei langsam unter fortwährendem Rühren der Masse hinzugegossen. Der Inhalt der Masse für ein größeres Korsett beträgt etwa drei Liter. Die Flüssigkeit soll auch während der Anlegung der Verbände möglichst verrührt und möglichst heiß gehalten werden. Sie soll nicht zu dick sein, aber doch gut kleben. Die Klebrigkeit wird zwischen den Fingern geprüft.

Die Hülsen werden über einem Gipsmodell angefertigt. Das Modell wird zunächst mit dünnem braunen Filz möglichst glatt und trocken überzogen. Die Ränder des Filzes werden zusammengenäht.

Nach diesen Vorbereitungen werden gestärkte Gazebinden mit der heißen Flüssigkeit imprägniert und nach etwas Abkühlung um das Modell herumgeführt. Dabei werden die Binden fest angezogen. Zwischen den Touren wird zuweilen die Flüssigkeit glattgestrichen. Wenn die Binden nicht ganz durchtränkt sind, werden sie abgeschnitten und von neuem eingelegt. Es kann auch Flüssigkeit mit einem Pinsel zwischen den einzelnen Touren aufgetragen werden. Für ein größeres Korsett werden gewöhnlich 15—18 etwa 5 m lange und 10 cm breite Binden verwendet.

Sind die Binden appliziert, so muß die Hülse gut getrocknet werden. Ich lasse sie 2 Tage lang bei 80—100° C trocknen. Bei geringerer Hitze muß man sie etwas länger trocknen lassen.

Nach dem Trocknen werden zuerst mit einem scharfen Messer die Ausschnitte vorgenommen. Dann wird die Hülse in der Mitte aufgeschnitten. Die Außenseite wird noch über dem Modell glatt gefeilt,

Digitized by Google

mit Glas abgeschabt und mit feinem Glaspapier noch weiter glatt gerieben.

Die weitere Arbeit verrichtet der Sattler wie bei jeder anderen Hülse, die den gleichen Zwecken dient.

Will man der Hülse ein gefälliges Aeußere verschaffen, so kann man sie mit dem in jeder Drogerie käuflichen Farbstoff Metanilgelb, das sich in Spiritus löst und mittels Watte oder Pinsel aufgetragen wird, färben. Zum Schlusse wird die Hülse zweimal mit Schellack überstrichen.

Diskussion.

Biesalski-Berlin: Meine Herren! Ich möchte nur sagen, daß ich seit einigen Jahren diesen Osteoklasten-Klumpfußredresseur von Riedinger in meiner Klinik habe und ganz außerordentlich mit ihm zufrieden bin. Er ist sehr handlich. Man kann ihn mit einem Tuch überdeckt in einer kleinen Ecke unterbringen. Ganz besonders deswegen empfehle ich ihn, weil er eine besondere und überaus praktische Vorrichtung hat, die den Hacken umfaßt, das Tuber sofort mitnimmt und so von vornherein die Voraussetzung für den rebellischen Klumpfuß beseitigt, indem er in demselben Maße den Vorderfuß wie den Hinterfuß redressiert.

Es war mir ein Bedürfnis, das auszusprechen, um so mehr, als Professor Riedinger die Güte gehabt hat, meinem Krüppelheim mit dem schönen wertvollen Apparat ein Geschenk zu machen.

Vorsitzender Kölliker-Leipzig: Meine Herren! Das Resultat der Wahl ist folgendes: Es sind im ganzen abgegeben 172 Stimmen. Demnach beträgt die absolute Mehrheit 87 Stimmen. Es sind gefallen auf Herrn Ludloff 98 Stimmen, auf Herrn Drehmann 15, auf Herrn Cramer 13, auf Herrn Biesalski 9. Die andern Stimmen sind zersplittert, drei Zettel waren unbeschrieben. Es hat demnach Herr Ludloff die absolute Majorität, und ich frage Herrn Ludloff, ob er die Wahl zum Vorsitzenden annimmt. (Zuruf: Er ist nicht da!)

Ich glaube, obwohl er abwesend ist, annehmen zu dürfen, daß er die Wahl annehmen wird.

Durch die Wahl des Herrn Ludloff zum Vorsitzenden ist die Stelle eines Beisitzers frei geworden, und der Ausschuß schlägt der Gesellschaft vor, diese erledigte Beisitzerstelle durch Herrn Peter Bade auszufüllen. Ist die Gesellschaft damit einverstanden? (Wird bejaht.)

Semeleder-Wien: Verfahren zur bildlichen Darstellung der Skoliose.

Meine Herren! Es wurde im vorigen Jahre behauptet, daß das von mir im Jahre 1910 in der Wiener klin. Wochenschrift veröffentlichte Verfahren zur bildlichen Darstellung von Skoliosen bzw. ihrer

Digitized by Google

Messung sehr kompliziert wäre, und diese Behauptung wurde dann auch in Bücher übernommen. Das Verfahren ist aber außerordentlich einfach. Wenn man einen skoliotischen Patienten photographiert, so wird gewöhnlich die Lichtquelle an der Seite angebracht, um eben an dem Schatten die verschiedenen Tiefendimensionen beurteilen zu können. Je nach der Stellung der Lichtquelle ergeben sich aber verschiedene Schatten. Wenn ich nun die Lichtquelle in der Symmetrie- bzw. Sagittalebene anbringe und den Patienten in der Sagittalebene belichte, so verschwindet die Schattierung und damit die Möglichkeit, die Tiefendimension zu schätzen. Ich muß infolgedessen die Lichtquelle differenzieren, und zwar durch Projektionslinien, welche ein außerordentlich ausdrucksvolles anschauliches Bild geben. Das Verfahren ist außerordentlich einfach. Zum Zwecke der Herstellung eines Bildes benütze ich folgenden Apparat: An einem Stativ ist oben (in Augenhöhe) ein photographischer Apparat angebracht. Unten befindet sich ein Projektionsapparat mit Rasterlinien, und wenn ich nun den Patienten in den Lichtkegel dieses Projektionsapparates hineinbringe, so kann ich einfach durch eine Aufnahme mit diesem photographischen Apparat die Bilder herstellen, die jetzt zur Ansicht herumgegeben werden. Die ganze Sache ist in ein paar Sekunden erledigt, und ich verstehe nicht, wie im vorigen Jahre behauptet werden konnte, daß das Verfahren kompliziert sei.

Es wurde damals ein Verfahren angegeben, bei welchem ebenfalls Schattenlinien, und zwar in Form eines Gitters, projiziert wurden, und wurde behauptet, daß durch dieses Gitter Schattenlinien erzeugt werden können, welche ganz mit den Kurven übereinstimmen, welche durch den Schultheßapparat gegeben werden. Meine Herren, das ist selbstverständlich unrichtig. Um die Kurven entsprechend dem Schultheßschen Verfahren zu erhalten, müßte man für jede Kurve eine besondere Aufnahme machen.

Es wurde auch behauptet, daß das Verfahren auf industriellem Gebiet bekannt sei und von mir auf das orthopädische Gebiet übertragen worden wäre. Ich muß bemerken, daß das Verfahren vollständig original und ohne Kenntnis des industriellen Verfahrens entstanden ist.

Schanz-Dresden: Zur Diagnostik der Wirbelsäulenerkrankungen.

Meine Herren! Ich möchte als Illustration zu einem kleinen Artikel, welchen ich im Zentralblatt für Chirurgie publiziert habe, hier ein paar Tafeln herumgeben. Ich habe in Nr. 8 dieses Jahrgangs des Zentralblattes unter der Bezeichnung „Zur Diagnostik der Wirbelsäulenerkrankungen“ eine harte Kontraktur in den langen Rückenmuskeln beschrieben, welche man bei schmerzhaften Erkrankungen in den Wirbelkörpern außerordentlich

Digitized by Google

häufig findet und die sich vor allen Dingen dem Gefühl außerordentlich markant zeigt, wenn man über den Rücken herunterstreicht. Wer

Fig. 1.

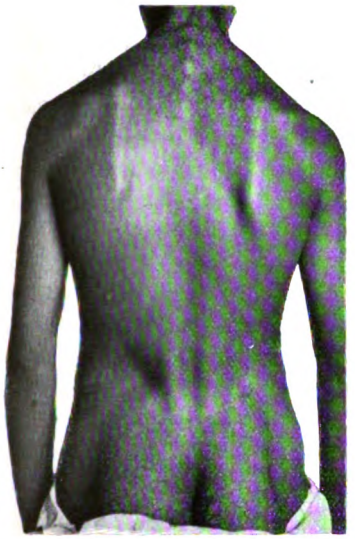

Fig. 2.

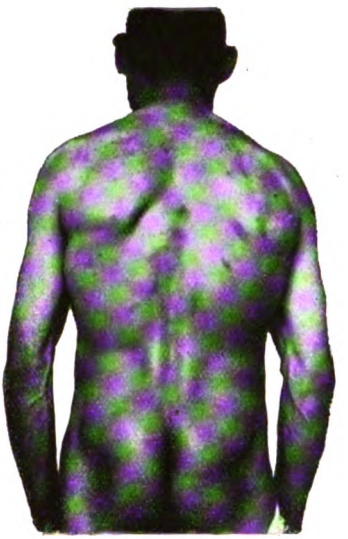

sie einmal gefühlt hat, wird sie immer wieder finden und fühlen. — Die Sache läßt sich im Bilde weniger gut darstellen, als sie sich fühlen läßt. Aber immerhin sind diese Photographien, welche ich hier zusammengestellt habe, ziemlich charakteristisch. Sie sehen überall die Stränge mehr oder weniger scharf hervorspringen, das eine Mal auf einer Seite, das andere Mal auf beiden.

Fig. 3.

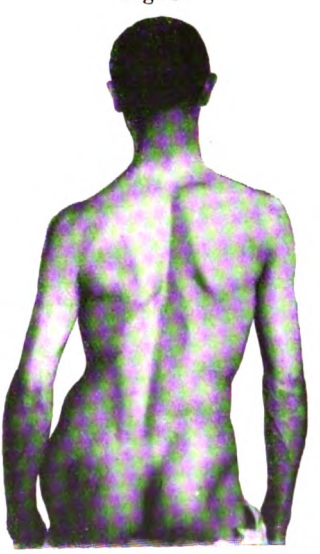

Besonders möchte ich dabei auf einen Fall aufmerksam machen, welcher typisch das Bild der Ischias scoliotica zeigt. Der Patient ist natürlich auch jahrelang als Ischiatiker behandelt worden. Es handelt sich um eine der von mir beschriebenen Insuffizienzerkrankungen der Wirbelsäule. Auch hier hat sich die Ischias, wie häufig oder vielleicht wie immer, durch entsprechende Behandlung an der Wirbelsäule glatt beseitigen lassen.

Digitized by Google

Schanz-Dresden: Ueber die vorderen Stützpunkte des Fußgewölbes[1]).

Diskussion.

Schultze-Duisburg: Meine Herren! Im Jahre 1904 habe ich an dieser Stelle bereits über meine Methode der Plattfußbehandlung berichtet, welche darin besteht, daß man durch das gewählte Redressement den Plattfuß auf dem Wege der Spitzfußstellung in die Klumpfußstellung überführt, nachdem man vorher eine Verlängerung der Achillessehne vorgenommen hat. Ich habe dann noch die Nicoladonische Plastik nach einer Woche hinzugefügt. — Die ganze Methode habe ich seit Jahren dadurch modifiziert, daß ich mich lediglich auf das Redressement beschränke und dadurch vollendete Korrekturen erreiche.

Wenn wir uns die pathologische Anatomie des Plattfußes vergegenwärtigen, so dürfen wir uns nicht verhehlen, daß die sämtlichen Knochen des ganzen Fußes von der Spitze der kleinen Zehe bis zum Calcaneus alle deformiert sind. Wir können eine Rekonstruktion des Fußes nur dadurch erzielen, daß wir die sämtlichen Fußwurzelknochen und die Metatarsi in bestimmter Weise beeinflussen, und das erreichen wir, wie überall in der Orthopädie, durch die Ueberkorrektur. Die Ueberkorrektur besteht eben darin, daß der Patient wochenlang in Klumpfußstellung umhergeht.

Vor 2 Jahren habe ich in der Joachimsthalschen Klinik in einem Lichtbildervortrage über meine Resultate berichtet, und verschiedene Herren, die damals dort gewesen sind, werden sich vielleicht der Fälle noch erinnern. Ich möchte ganz entschieden gegen die blutige Behandlung eines Plattfußes das Wort führen, weil durch die blutige Behandlung des Plattfußes tatsächlich keine Rekonstruktion des Fußes erreicht wird. Wir erreichen nur eine Fixation, eine Ankylose, und zwar eine veränderte Plattfußstellung, weiter gar nichts, und dasjenige, was nun eine große Rolle bei der Korrektur des Plattfußes spielt, das ganze Muskelspiel, kommt nicht wieder zur Geltung. Wir haben doch nicht allein eine Veränderung des Skeletts beim Plattfuß, sondern auch eine ganz außerordentliche Gleichgewichtsstörung der Muskulatur. Verändern wir den Plattfuß in der Weise, daß wir einfach durch Umsetzung eines Knochenkeiles — eine Methode, welche bereits 1909 von Mac Lennan in der Brit. med. association publiziert wurde — die gerade Linie herstellen, so wirken wir ankylotisch, nicht rekonstruktiv. Der Effekt ist der, daß also eine Reibung der einzelnen Gelenkflächen nicht mehr zustande kommen kann und dem Patienten somit die Schmerzen genommen werden. Wir haben dann eine veränderte Plattfußform, aber keine Rekonstruktion.

[1]) Siehe Größere Vorträge II S. 376.

Digitized by Google

Diejenigen Fälle, die heute morgen hier vorgestellt worden sind, sind keine schweren Fälle. Meine Herren, das sind einfachste Fälle, sie werden anstandslos durch das Redressement korrigiert, allerdings in zwei, mitunter in drei Sitzungen. Man kann niemals bei diesen Fällen in einer Sitzung das Resultat erreichen, sondern muß im Zeitraum von 8 Tagen das Redressement wiederholen. Dann hat man nach 3 Wochen, nach 4 Wochen das Resultat — den Klumpfuß — fertig.

Die allerschwersten Formen sind die kongenitalen, und ich habe vor ungefähr 4 Wochen einen derartigen Fall in Behandlung bekommen — einen 10jährigen Jungen mit einem kongenitalen Plattfuß, den Sie hier abgebildet finden. Da sehen Sie eine kolossale Winkelstellung. Was die photographische Aufnahme des Plattfußes angeht, so muß dieselbe immer in der Weise erfolgen, daß man neben der gewöhnlichen Frontalaufnahme regelmäßig Fußsohlenaufnahmen in Bauchlage macht. Die Pathologie des Plattfußes kommt dadurch am besten zum Ausdruck, daß man erstens eine Fußaufnahme macht, dadurch, daß man Vorderfuß aneinanderlegt, und die zweite Aufnahme dadurch, daß man Hinterfuß aneinanderlegt. Dann bekommt man eine genaue Winkelbildung. Im vorliegenden Falle haben wir einen rechten Winkel, das Maximum, eine größere Winkelstellung gibt es nicht beim Plattfuß.

Meine Herren! Diese kongenitalen Formen sind die allerschwierigsten. Da begegnet man kolossalen Widerständen. Das Redressement ist mit außerordentlicher Vorsicht zu machen, weil Sie sonst durch die bekannten Einrisse auch hier unangenehme Ueberraschungen erleben. Bei diesem Knaben von 10 Jahren können Sie dem beifolgenden Bilde entnehmen, daß nach 4 Wochen dieses Resultat — die gerade Linie der Fußachse — erzielt worden ist (Demonstration). Ich habe vor 10 Tagen diese Aufnahme machen lassen und dann den Patienten in Klumpfußstellung wieder eingipsen lassen. Er läuft jetzt noch 8 Wochen herum, und dann ist er von seiner Deformität befreit.

Ich kann Ihnen nur dringend empfehlen, dieses Verfahren anzuwenden. Sie werden mit der Rekonstruktion des Fußes außerordentlich gute Resultate erzielen.

Jansen-Leiden: Meine Herren! Die Resultate der Skelettoperationen für den fixierten Plattfuß, welche heute morgen an Gipsmodellen vorgezeigt worden sind, waren sicher ganz schön, und doch möchte ich vor Operationen am Skelett beim fixierten Plattfuß warnen. Auch die schöne Operation von Schultze habe ich manchmal versucht, und mit großer Gewalt ist es mir gelungen, den Fuß in korrigierte Stellung zu bringen, bis der Verband abgenommen war und der Fuß zurücksprang. Erst nachdem Robert Jones in Liverpool mich gelehrt hat, Stücke aus den Sehnen der Mm. peronei zu schneiden und etwa auch aus dem

Digitized by Google

Musculus extensor digitorum communis longus, und dazu eine Achillotomie vorzunehmen, ist es mir spielend leicht gelungen — nicht mit dem kräftigen Apparat des Herrn Professors Schultze, sondern mit der Hand — die Korrektur des Fußes vorzunehmen und eine sehr schöne Wölbung herzustellen.

Ich möchte deswegen empfehlen, beim fixierten Plattfuß das Skelett unberührt zu lassen, weil die Ursache desselben nicht im Skelett gelegen ist, sondern in der Muskulatur. Die Muskeln, und zwar immer die Mm. peronei, befinden sich im Krampfzustande. Man soll den Krampf beseitigen. Sodann hat man einen flexiblen Fuß vor sich. Versuchen Sie es auch einmal. Sie werden zufrieden sein.

Wittek-Graz: Meine Herren! Ich glaube, Erfahrungen, die jahrelang zurückliegen, sind wertvoll für die Beantwortung der Frage, welches Operationsverfahren wir zur Behandlung des Plattfußes anwenden sollen. Herr Schultze hat vorhin erwähnt, daß Nicoladoni ein Verfahren angegeben hat. Er hat damit wohl die Verlängerung der Achillessehne und die Ueberpflanzung eines Teils der Achillessehne auf den vorderen Schienbeinmuskel gemeint. Wie Sie wissen, hat Nicoladoni sich aber später darauf beschränkt, die temporäre Ausschaltung der Achillessehne zu machen und nur diese, von dem Gedanken ausgehend, daß, wenn der Triceps surae, der den Calcaneus nach hinten oben zieht, ausgeschaltet ist, der Calcaneus nur dem Einfluß der kurzen Sohlenmuskulatur untersteht und die kurze Sohlenmuskulatur den ganzen Calcaneus nach unten vorn zieht und so die verloren gegangene Fußwölbung wieder herstellt.

Kurz vor seinem Tode hatte Nicoladoni Gelegenheit, bei einem Monteur, der einen so starken Plattfuß hatte, daß er seine Arbeit nicht verrichten konnte, diese Methode auszuführen. Es war im Dezember 1902. 4 Monate darauf verließ der Kranke die Klinik, und wir sahen den Mann nicht mehr, bis er nach einem Jahre wiederkam und uns erzählte, daß er aus der Klinik im März weggegangen sei und die Zeit vom März bis Juni dazu benutzt habe, um auf der Wanderschaft von Graz nach Metz zu kommen. Dieser Fall ist von einem früheren Assistenten Nicoladonis, dem Kollegen Hertle, publiziert.

In neuerer Zeit ist aus der Garrèschen Klinik von Els mitgeteilt worden, daß man mit der temporären Ausschaltung der Achillessehne nach Nicoladoni ausgezeichnete Erfolge bei der Plattfußbehandlung erzielen kann.

Ein zweiter Fall, den ich kenne, ist vor 14 Tagen wieder in unsere Grazer chirurgische Klinik gekommen. Es handelt sich um einen Mann, der nur eine gonorrhoische Arthritis am linken Sprunggelenk hatte und der mir erzählte, daß er vor 11 Jahren von mir am

Digitized by Google

rechten Fuß wegen eines schweren Plattfußes operiert worden sei. Der Mann hat seither seinen Dienst als Lokomotivheizer getan. Ich glaube, das spricht unbedingt für den günstigen Erfolg.

Aber noch ein Fall ist mitteilenswert. Es kommt ein Mann in die Klinik mit einer queren Calcaneusfraktur. Es wird zur Reposition der Fragmente die Extension nach Gelinsky mit der Drahtschlinge gemacht. Dadurch gelingt es, das hintere Fragment gut herabzubringen. Es heilt scheinbar. Der Mann wird nach entsprechender Zeit entlassen. Ich sehe ihn 2 Monate darauf. Es ist ein Müllerbursche, der schwere Mehlsäcke auf dem Rücken tragen muß. Ich sehe nach und finde, daß der Calcaneus nach hinten oben so wie eine Schlittenkufe abgewichen war. Es ist also ein Planus im wahrsten Sinne des Wortes entstanden gewesen. Der Mann hat auch typische Plattfußbeschwerden gehabt.

Nun lag der Gedanke nahe, auch da die Nicoladonische Ausschaltung der Achillessehne zu machen. Ich habe sie auch gemacht. Ich konnte bereits 2 Wochen nach der Durchtrennung der Achillessehne den Mann im ärztlichen Verein vorstellen mit der bereits wieder auftretenden Fußwölbung.

Die Operation ist so einfach, daß ich glaube, daß sie bei dem, was sie tatsächlich leistet — wir können auf eine zwölfjährige Erfahrung zurückblicken —, sie nur zu empfehlen ist.

Muskat-Berlin: Ich wollte nur zur Frage des vorderen Stützpunktes, ohne dieselbe wieder aufzuwühlen, zwei Gipsmodelle herumzeigen, die ich im Jahre 1900 angefertigt habe und die in der Physiologischen Gesellschaft vorgestellt wurden. Wir ließen den Fuß fest auf Gips auftreten und nahmen von dem Abdruck, der entstanden war, Positive, respektive Negative, dann ergab sich, daß die tiefsten Stellen des Druckes immer in der Mitte liegen, ungefähr am 2.—3. Mittelfußknochen, vorn.

Die Anregungen von Schanz sind außerordentlich dankenswert, da es zweifellos ist, daß bei verschiedenen Bewegungen verschiedene Stützpunkte in Frage kommen. Aber ich glaube doch, daß beim Stehen vorn diese beiden Punkte — nämlich Köpfchen des zweiten und dritten Mittelfußknochens — zu berücksichtigen sind.

O. v. Frisch-Wien: Ich bin der Meinung, daß die verschiedenen osteoplastischen Operationen, die heute zur Sprache kamen, sich zwar im Bilde sehr gut ausnehmen, tatsächlich aber zum Teil recht schwierig auszuführen sein dürften, insbesondere die von Kausch mitgeteilte Methode.

Ich weise darauf hin, daß sich der Ausführung oft recht sinnreicher plastischer Operationen häufig unerwartete Hindernisse in den Weg stellen; man möge nur daran denken, wie einfach und richtig es

Digitized by Google

zu sein scheint, bei dem veralteten hochgradigen Klumpfuß nach Phelps mittels keilförmiger Resektion aus den Fußwurzeln die Deformität zu korrigieren, und wie schwer es ist, die Operation so durchzuführen, daß das Gewünschte erreicht wird.

Trotzdem bin ich dafür, bei schwersten Plattfüßen — dazu gehören freilich nicht jene eben erwähnten schmerzhaften Kontraktionen — blutig zu operieren; denn dies ist, wenn die Methode einfach ist, noch ein wesentlich geringerer Eingriff als das unblutige Verfahren nach Schulze, der in mehreren Sitzungen in tiefer Narkose operiert. Es kommt auch weniger darauf an, eine „Rekonstruktion" des Fußskelettes zu erreichen als vielmehr, den Kranken wieder schmerzfrei und gehfähig zu machen.

Ich erinnere daran, daß ich im Jahre 1906 am Kongreß der Deutschen Gesellsch. f. Chirurgie über eine große Reihe gut und dauernd geheilter Plattfüße referiert habe, die an der Klinik von Eiselsberg in Wien nach der Methode v. Gleich operiert waren, und beschreibt mit einigen Worten das Wesentliche dieser äußerst einfachen Operation.

Delorme-Halle: Meine Herren! Es ist vielleicht hier der Platz, kurz darauf hinzuweisen, daß es gelingt, auch ohne Narkose die Redression selbst schwerster Fälle von fixiertem Plattfuß vorzunehmen. Es ist dies um so wichtiger, als es ja bei schweren Fällen dieser Erkrankung, wie Herr Prof. Schultze schon hervorgehoben hat und wie wir alle wissen, nicht gelingt, in einer Sitzung den Fuß zur völligen Redression zu bringen, und es ist natürlich nicht gleichgültig, 2- oder 3mal binnen 8 Tagen die Patienten einer Narkose zu unterwerfen, zumal einer so tiefen, wie sie für die Redression des Plattfußes notwendig ist.

Wir sind in der Klinik von Professor Gocht seit einem Jahre dazu übergegangen, die Narkose zu umgehen und statt dessen Leitungs- und Infiltrationsanästhesie zu benutzen. Wir sind jetzt dazu gekommen, eine Kombination von beiden Methoden, von Leitungs- und Infiltrationsanästhesie anzuwenden, und zwar machen wir Injektionen in den Stamm des Ischiadikus, oder gesondert in den Nerv. tibialis und Peroneus, sodann legen wir am Beginn des unteren Drittels des Unterschenkels eine zirkuläre Infiltrationszone an und zum Schluß injizieren wir in die Umgebung der Peronealsehnen, in die Gegend des Gelenkes zwischen Calcaneus und Cuboid und auf der Innenseite zwischen Talus und Navikulare. Wir benutzen zur Injektion die bekannte Novokain-Suprarenin-Lösung, die wir uns mit den Tabletten A der Höchster Farbwerke selber herstellen. Wir verwenden ziemlich große Mengen, bis zu 100 ccm haben wir bei doppelseitigen Fällen ohne jedes Bedenken und ohne jede Gefahr verwandt.

Digitized by Google

In den Nerven selbst spritzen wir nur ein geringeres Quantum ein, 10—15 ccm, der Hauptteil entfällt natürlich auf die Infiltrationsanästhesie. Die Injektion in den Nerven selbst beschränken wir auch auf die allerschwersten Fälle, sonst kommen wir mit der anderen Methode völlig aus.

Wir haben damit befriedigende Resultate erzielt. Wenn auch zum Schluß bei den Patienten eine gewisse Empfindung wiederkommt, so ist sie doch so abgestumpft, daß die Patienten die Redression im Stille-Lorenzschen Osteoklasten sehr gut aushalten. Was wir in der ersten Sitzung nicht erreichen, bekommen wir in der zweiten oder, falls es nötig ist, in der dritten sicher, und wir haben auf diese Weise dem Patienten die schwere Gefahr der tiefen Narkose erspart.

Besonders haben wir dieses Verfahren schätzen gelernt in einigen Fällen, in denen wegen Klappenfehlers eine Narkose kondraindiziert war; hier sind wir allerdings auch mit dem Quantum der injizierten Lösung vorsichtiger und überschreiten auch bei doppelseitigen Fällen nie 60—80 ccm; üble Nebenwirkungen haben wir dann nie gesehen.

Bähr-Hannover: Meine Herren! Ich möchte nur eine ganz kurze Bemerkung zu den Ausführungen des Herrn Schanz machen. Herr Schanz hat uns eben gezeigt, daß die Linie der vorderen Metatarsalköpfchen in einem nach vorn konvexen Bogen verläuft. Das mag bei seinem Skelett zutreffen, aber nach den Untersuchungen von Momburg wissen wir doch, daß die Linie außerordentlich verschieden sein kann, und daß nur in einem relativ geringen Prozentsatz der zweite und dritte Metatarsus den ersten überragt. Meine Herren, wenn die Metatarsalköpfchen diese Linie bilden (Zeichnung), dann ist es ganz selbstverständlich, daß Sie beim Abwickeln auf sämtlichen Metatarsalköpfchen gehen. Wie Herr Schanz vorhin so hübsch gezeigt hat, müssen ja dann die vorderen Metatarsalköpfchen herunter kommen, aber wenn die Linie mehr gerade ist, dann ist die Frage vielleicht doch nicht so ganz einfach.

Herr Schanz meint, die Metatarsalfrakturen kämen so zustande, daß der Fuß sich gewissermaßen etwas abplattet und dadurch, daß die Biegung energisch auf den Metatarsus wirkt. Das ist auch nicht der Fall. Wir wissen ganz genau, daß gerade die relativ steilen Metatarsalknochen am leichtesten brechen, und daß der eigentliche Plattfuß bis zu gewissem Grade gegen die Metatarsalfraktur, gegen die Fußgeschwulst der Soldaten, immun ist.

Dann möchte ich noch eine Bemerkung machen. Ich möchte Sie bitten, alle Fälle von Fußgeschwulst, die zu Ihrer Kenntnis kommen, mit der Lupe zu untersuchen. Wir wissen heute, soweit ich im Moment orientiert bin, daß nicht ganz 50% aller Fälle von Fußgeschwulst auf

Digitized by Google

eine Metatarsusfraktur zurückzuführen sind. Das Verhältnis verschiebt sich aber dann, wenn wir die Röntgenaufnahme mit der Lupe untersuchen, und ich glaube, wenn wir darauf achten, werden wir noch eine erheblich größere Zahl von Metatarsusfrakturen herausbekommen.

W. V. Simon-Breslau: Meine Herren! Ich möchte nur ganz kurz auf etwas eingehen, was eben in die Diskussion geworfen worden ist, nämlich auf die Anästhesie des Plexus ischiadicus. Ich glaube, man soll mit diesen Anästhesien von großen Nervenplexus mit motorischen Fasern etwas zurückhaltend sein. Man kann doch einmal schwere Schädigungen bekommen. Besonders bei dem üblichen Zusatz von Adrenalin können wir anämisierend auf den Nerven wirken und ihn dadurch einmal schwer in seiner Ernährung schädigen. Soweit mir erinnerlich, hat man auch bei Plexusanästhesien nach Kuhlenkampff im Oberarm in einigen Fällen Lähmung bekommen, die sich allerdings zurückbildete. Ich glaube, es ist also doch etwas Vorsicht am Platze.

Krukenberg-Elberfeld: Ueber operationslose Behandlung schwerer Plattfüße[1]).

J. Riedinger-Würzburg: Demonstration eines Osteoklasten. (Mit 4 Abbildungen.)

Erlauben Sie mir nur eine kurze Demonstration des von mir konstruierten Redressionsapparates, wie er nunmehr von der Firma Rossel, Schwarz und Comp. in Wiesbaden hergestellt wird. Der Apparat hat sich auch als Osteoklast gut bewährt.

Die Redression des Klumpfußes erfolgt mit Hilfe zweier nach ein und derselben Seite des Tisches verlaufender, stark in Spannung versetzter Gurtriemen (Fig. 1 I und II). Die Ferse ist gut fixiert und supiniert und kann unabhängig vom vorderen Abschnitt des Fußes redressiert werden.

Die Zugrichtung wird bestimmt durch senkrecht stehende, säulenartige Stäbe am Rande des Tisches (Fig. 1 f, d [d_1, d_2]), um welche die Gurte sich herumschlingen. Dadurch, daß sich eine Anzahl dieser Säulen (ff) herausnehmen und an anderen Stellen einsetzen läßt, kann die Zugrichtung in mannigfaltiger Weise, wie bei keinem anderen Apparat, modifiziert werden.

Das Anziehen und Spannen der Riemen erfolgt durch Drehen an Kurbeln, welche mit quer in den Apparattisch eingelegten Schraubenspindeln (Fig. 1 b, c) verbunden sind. Letztere sind an ihren Enden befestigt, so daß die Umdrehung jeder Spindel ohne Ortsveränderung ihrer selbst erfolgen kann. Dagegen bewegen sich die über der mittleren

[1]) Siehe Größere Vorträge II S. 383.

Digitized by Google

und unteren Spindel frei laufenden, kurzen Schraubenhülsen (Schraubenmuttern) in horizontaler Richtung nach links und nach rechts, je nachdem an den dazugehörigen Handkurbeln (2 und 3) gedreht wird. Mit diesen Schraubenhülsen bewegen sich die darüber angebrachten Teile.

Ueber der mittleren Spindel (Fig. 1 b) bewegt sich beim Drehen an der betreffenden Kurbel ein Scharnierhebel (Fig. 1 k). In diesen ist

Fig. 1.



a b c Schraubenspindeln, *1 2 3* Handkurbeln, *I II* Gurte, d_1 d_2 nicht versetzbare Säulen, e_1 e_2 kleinere und größere Säule mit Klemmvorrichtung, *f f* auswechselbare Säulen, g_1 g_2 Seitenplatten der Einspannvorrichtung, *i* Schraube mit Pelotte, *k* Scharnierhebel, *l* Rahmen mit Spindel, *m* Klemme, n_1 n_2 verschiebliche Kapseln, *o* Öffnung zum Einsenken der Säule *f*.

von vornher eine leicht wieder herausziehbare Kapsel (n_1) eingeschoben, die eine kürzere Säule (e_1) mit einer in der Höhe verstellbaren und in jede andere Säule versetzbaren Klemmvorrichtung (m) für den unteren Riemen (I) trägt.

Die untere Spindel (Fig. 1 c) läuft in einem Rahmen (Fig. 1 b) mit feststehenden Säulen (Fig. 1 d_1, d_2) an den Enden. Eine weitere

Digitized by Google

Säule (Fig. 1 e_2), die sich in der Mitte befindet und auf einer Platte (n_2) über der nicht sichtbaren Schraubenhülse befestigt ist, trägt wieder eine in vertikaler Richtung verschiebliche und entfernbare Klemmvorrichtung (m) zur Aufnahme des unteren Endes des oberen Riemens (II).

Der Klumpfuß kann in allen seinen Komponenten erschöpfend

Fig. 2.



redressiert werden. Vor dem Einspannen des Fußes werden um den Unterschenkel einige Touren Watte herumgelegt; es ist darauf zu achten, daß der für die Ferse bestimmte Gurt (I) beim Klumpfuß an die Innenseite (beim Plattfuß an die Außenseite) der Ferse angelegt wird. Oben wird dieser Gurt auf der anderen Seite in einem Knopf der Seitenplatte (Fig. 1 g_1, g_2) der Einspannvorrichtung befestigt. Gurt II endet oben in einer Schlinge, in welche der vordere Abschnitt des Fußes gelegt wird.

Zuerst wird die Kurbel 2 für den Fersenzug (Gurt I) in Bewegung

Digitized by Google

gesetzt, dann die Kurbel 3 für den Zug am Mittelfuß oder am vorderen Abschnitt des Fußes (Gurt II). Die Wirkung ist eine außerordentlich kräftige, da der Apparat für die stärkste Beanspruchung gebaut ist. Die Handhabung ist leicht. Ein Assistent übernimmt das Drehen an den Kurbeln, während der Operateur den Fuß kontrolliert.

Fig. 1 zeigt die Anordnung der Züge für das Redressement des rechtsseitigen Klumpfußes. Bei der Anordnung, wie sie Fig. 2 zeigt,

Fig. 3.



wird ein gleichmäßiger Zug im Sinne der Dorsalflexion ausgeübt. Ist nur ein Ende des langen Gurtes verschieblich und das andere an einer Säule festgeklemmt (Fig. 3 d_1), so bewegt sich der Fuß gleichzeitig nach der Seite, nach der der Zug des Riemens geht.

Die obere Spindel (Fig. 1a) zeigt von den Seiten her bis zur Mitte zwei verschiedene Windungen, weshalb die Seitenteile (Fig. 1 g_1, g_2) der Einspannvorrichtung sich entweder einander nähern oder voneinander entfernen. An der Einspannvorrichtung ist noch ein Steg angebracht worden für eine kürzere Schraubenspindel (Fig. 1i), an der

Digitized by Google

unten eine Pelotte befestigt wird (Fig. 2 und 3), um noch einen fixierenden Druck von oben her ausüben zu können. Liegt der Patient auf der Seite, so können Hohlfüße und Spitzfüße redressiert werden.

Fig. 4 zeigt die Einstellung für Osteoklase.

Jansen-Leiden: Meine Herren! Auf die Veranlassung des neuen Ausschußmitgliedes hin will ich etwas hinzufügen, das gerade nicht zur Diskussion über den Plattfuß gehört, nämlich über die Fußgeschwulst.

Fig. 4.



Dr. Bähr hat gesagt, man soll die Fußgeschwulst auf der Röntgenplatte mit der Lupe betrachten. Man wird sodann eine Fraktur finden in manchen Fällen, die sonst keine Frakturerscheinungen darbieten. Ich glaube aber, daß man mit der Lupe gerade neben der Ursache der Fußgeschwulst suchen wird. Es gibt nämlich eine große Anzahl von Fußgeschwülsten, z. B. bei Dienstmädchen und Hausfrauen, die abends bestehen und morgens verschwunden sind, während mehrerer Monate jeden Morgen wieder verschwunden sind. Wenn man solche Fälle mit der Lupe untersucht, wird man keine Fraktur beobachten. Aber wenn man die Lupe aus der Hand legt und auf die Spatia interossea drückt, und zwar während des Stadiums der akuten, der starken Schwellung, so wird man sehen, daß durch den Druck auf die Musculi interossei die passive seitliche Beweglichkeit der Zehen gehemmt wird. Es befinden sich bei der Fußgeschwulst während der akuten Schwellung die Musculi interossei in einem Zustand des Krampfes.

Digitized by Google

In dem nächsten Heft der Deutschen Zeitschrift für orthopädische Chirurgie werden Sie, wenn es Sie interessiert, die näheren Gründe für diese Aussage finden können.

Kölliker-Leipzig: Ich möchte darauf aufmerksam machen, daß eine akut entstandene Geschwulst und eine traumatisch entstandene außerordentlich verschiedene Dinge sind, die wir nicht zusammenwerfen dürfen. Was Herr Jansen beschreibt, ist eine jeden Abend eintretende Schwellung und nicht zu vergleichen mit einer Schwellung, die während eines Marsches entsteht. Daß diese nicht die gleiche Aetiologie hat wie eine akute Schwellung, ist doch selbstverständlich.

Semeleder-Wien: Bei der Behandlung des Plattfußes drängt sich die Frage auf, in welchem Stadium des Gehaktes die Belastung am meisten den Fuß trifft und in welcher Phase er am meisten der Belastung Widerstand leisten muß. Es ist dies jene Phase, in welcher der Patient auf der Fußspitze steht, also im Stadium der Abwicklung des Fußes vom Boden. Dies sehen Sie am folgenden Bilde (Zeichnung). Wenn wir uns fragen, mit welcher Kraft die Muskulatur an der Achillessehne ansetzen muß, um zu verhindern, daß das Körpergewicht den Winkel zwischen Fuß und Unterschenkel verringert, so ist diese Kraft bei einem Körpergewicht von 80 kg bei einem Hebelverhältnis von 1:3 gleich 240 kg. Wenn der Patient sein Körpergewicht nach vorn verlegt, auch ohne die Ferse vom Fußboden zu erheben, so kommt dort ein solches Kraftverhältnis zustande, und wenn der Patient auf einem Bein steht, muß der Fuß ein solches Gewicht aushalten, und wenn der Mechaniker einen Hebel konstruieren will, der möglichst widerstandsfähig gebaut werden soll, so muß er diesen Hebel in der Gegend des Hypomochlions am stärksten bauen. Infolgedessen müssen auch alle Operationsmethoden darauf ausgehen, diesen Hebel in der Gegend des Knöchelgelenkes am stärksten zu gestalten.

Vorhin wurde erwähnt, daß die sog. Fußgeschwulst beim Plattfuß selten zur Beobachtung kommt. Es ist dies jedenfalls darauf zurückzuführen, daß diese Plattfußpatienten es vermeiden, mit ihrem Fuße abzuwickeln. Sie stellen sich nicht auf die Fußspitze, und dadurch mag es vorkommen, daß diese Fußgeschwulst, welche durch die oben erwähnte enorme Belastung zustande kommt, beim Plattfuß selten vorkommt.

G. Müller-Berlin: Zur Therapie der schnappenden Hüfte [1]).

Turner-St. Petersburg: Die Frakturen des Femurhalses im kindlichen Alter und ihre Beziehungen zur Coxa vara [2]).

Bade-Hannover: Beobachtungen bei der blutigen Reposition der angeborenen Hüftverrenkung [3]).

---

[1]) Siehe Größere Vorträge S. 388. — [2]) Ebenda S. 392. — [3]) Ebenda S. 402.

Digitized by Google

Schultheß-Zürich: Ueber Formveränderungen der Knochen an gelähmten Extremitäten[1]).

Diskussion.

Deutschländer-Hamburg: Meine Herren! Was die Berechtigung des blutigen Eingriffes bei einer kongenitalen Hüftluxation anbetrifft, so bestätigen die Befunde, die Bade erhoben hat, vollkommen die Berechtigung eines solchen Eingriffes, weil in der Tat bisweilen anatomische Veränderungen vorliegen, die auf unblutigem Wege nicht zu beseitigen sind.

Ich möchte bei dieser Gelegenheit jedoch nur noch einmal auf einen Punkt hinweisen, den ich von vornherein betont, und den ich auch bereits auf einem früheren Kongreß, als ich diese Frage anregte, hervorgehoben habe, nämlich, daß man während des einrenkungsfähigen Alters die blutige Operation stets nur als eine Ausnahme betrachten muß. Während des einrenkungsfähigen Alters wird man in der Regel in der Lage sein, auf unblutigem Wege zum Ziel zu kommen, und es sind höchstens in diesem Alter nur 5—8% der Fälle, für die ein blutiger Eingriff überhaupt in Betracht kommen kann.

Die Frage der blutigen Operation der angeborenen Hüftverrenkung ist meines Erachtens auch heute noch nicht geeignet, eingehender für die Fälle des einrenkungsfähigen Alters erörtert zu werden, sondern wenn wir uns ernstlich mit dieser Frage beschäftigen, so kommt die blutige Operation vor allen Dingen für diejenigen Fälle in Betracht, die schon jenseits des einrenkungsfähigen Alters liegen.

Allerdings sind die Resultate unserer Bemühungen nach dieser Richtung hin noch recht mangelhaft, und ich habe eigentlich nicht den Mut, näher auf die Erfahrungen einzugehen, die ich mit der blutigen Operation jenseits des einrenkungsfähigen Alters erzielt habe, da die Resultate im allgemeinen noch recht schlecht und unbefriedigend sind. Und doch müssen wir gerade hier auf diesem Wege weitergehen, denn wir haben häufig kein anderes Mittel, um die oft hochgradigen Beschwerden, wie man sie bei alten Luxationen beobachtet, gründlich zu beseitigen.

Freilich liegen hinsichtlich der Beschwerden die Verhältnisse im vorgerückten Alter bei angeborenen Hüftluxationen oft ganz außerordentlich verschieden. Ich habe 50—60jährige Damen auf den Höhen der Furka und der Grimsel gesehen, die ganz munter die Berge erstiegen, und ich habe anderseits schon 15—16jährige Mädchen zu beobachten Gelegenheit gehabt, die bereits an den hochgradigsten Beschwerden litten und die außerordentlich glücklich und zufrieden waren, als sie durch einen blutigen Eingriff hiervon befreit wurden. Nicht die veraltete Luxation an sich, sondern der Grad der durch sie verursach-

[1]) Siehe Größere Vorträge II S. 465.

Digitized by Google

ten Beschwerden ist es, der die Berechtigung und die Anzeige zu einem blutigen Eingriff abgibt. Ich habe in einer ganzen Reihe von Fällen bei älteren Luxationen blutig zu reponieren versucht, möchte aber hierbei bemerken, daß ich auf Grund meiner Erfahrungen allmählich davon abgekommen bin, in solchen Fällen eine Reposition anzustreben. Vielmehr begnüge ich mich hier damit, eine möglichst gute Transposition zu erzielen und diese Transposition in guter Stellung fest zu fixieren.

Auf die technischen Einzelheiten kann ich bei dieser Gelegenheit nicht eingehen, nur so viel möchte ich sagen, daß, wenn man im nicht mehr einrenkungsfähigen Alter die blutige Reposition vornimmt, die anatomischen Schwierigkeiten oft so erheblich sind, daß es durchaus unmöglich ist, den Kopf überhaupt in die verödete Pfanne hineinzubringen. Selbst wenn es bisweilen auch noch gelingt, den Kopf in die Pfanne einzustellen, so habe ich bisher dennoch kein Verfahren finden können, um den eingestellten Kopf dauernd in der Pfanne zu erhalten, und das Endergebnis war stets eine Transposition. Immerhin müssen wir für die veralteten Luxationen vorwiegend die Frage des blutigen Eingriffes im Auge behalten, wenn wir uns auch von vornherein hierbei mit weit bescheideneren Resultaten begnügen müssen.

Härting-Leipzig: Demonstration stereoskopischer Bilder eingerenkter Hüftgelenksluxationen.

Meine Herren! Von den zwei- bis dreihundert angeborenen Hüftgelenksverrenkungen, die ich bis jetzt eingerenkt habe, habe ich in der letzten Zeit eine größere Anzahl zur Nachuntersuchung bestellt und stereoskopisch geröntgent. Eine Anzahl dieser stereoskopischen Röntgenaufnahmen habe ich mitgebracht und lege sie Ihnen hier vor. Die Repositionen liegen 9 Jahre, 8 Jahre, 7 Jahre usw. bis zu ½ Jahr zurück. Sie sehen auf den Bildern die Ihnen durch die Veröffentlichungen von Joachimsthal, Springer u. a. bekannten Veränderungen am Pfannendach und Schenkelkopf. Hervorheben möchte ich, daß die gröberen Veränderungen am Knochenapparat sich erst mit Ende des 2. Jahres nach der Reposition einstellen; bis dahin spielen sich die Veränderungen am Hüftgelenk in der Hauptsache am Knorpel- und Bindegewebsapparat ab. In den Bildern, die 7 Jahre, 8 Jahre, 9 Jahre zurückliegen nach der Reposition, können wir noch einen wesentlichen Unterschied gegenüber einem normalen Hüftgelenk erkennen.

Schultze-Duisburg: Die Luxatio patellae lateralis congenita[1]).

Lamy-Paris: Behandlung des angeborenen Klumpfußes durch subkutane Exkochleation[2]).

---

[1]) Siehe Größere Vorträge S. 471. — [2]) Ebenda S. 479.

Digitized by Google

Diskussion.

Wollenberg-Berlin: Meine Herren! Ich möchte Ihnen ein einfaches und bequemes Mittel zur Korrektion des rebellischen Klumpfußes angeben, das ich das subkutane Redressement nenne. Beim rebellischen Klumpfuß steht der Processus anterior calcanei und die Tuberositas metatarsi quinti sehr tief unten, und es ist überaus schwer, diese Knochenpartie in die Höhe zu bringen. Ich gehe nun in solchen Fällen dermaßen vor, daß ich eine ganz kleine Inzision über diesem vorspringenden Teil vornehme, mit dem Elevatorium die Weichteile nach oben und unten vom Skelett abhebe und nun die Branchen eines Instrumentes, welches einer Sequesterzange ähnlich sieht, erst die obere, dann die untere, einschiebe. Dann schließe ich das Schloß dieser Zange und kann nun ganz ungeheuer leicht diese Teile redressieren. Es ist ein schonendes Verfahren, weil man die Weichteile nicht wesentlich schikaniert. Dann nähe ich den kleinen Hautschnitt mit Katgut zu und gipse eine Pelotte ein, welche durch ein Schraubengewinde verstellbar ist. Nach 2—3 Tagen wird eine Schraube langsam angedreht, und man kann nun den äußeren Fußbogen so hoch heben, wie man will, ohne daß es dem Patienten irgendwelche Beschwerden macht.

Magnus-Marburg: Zur Klumpfußbehandlung[1]).

Duncker-Köln: Demonstration eines neuen Skoliosen-Meßapparates[2]).

Vorsitzender Kölliker-Leipzig: Der letzte Vortrag fällt aus, da Herr Böcker nicht anwesend ist. Ich schließe den Kongreß.

Schanz-Dresden: Meine Herren, ehe wir auseinandergehen, haben wir noch eine sehr schöne Pflicht zu erfüllen: dem Vorsitzenden unseren Dank abzustatten für die Leitung des Kongresses. Als wir gestern diesen Speisezettel in die Hand bekamen, habe ich mein weißes Haupt geschüttelt und gesagt: Das ist unmöglich! Nun, wir stehen am Ende des Kongresses, und ich habe schon aus Ihren Kreisen gehört, daß man mit dem Verlauf des Kongresses besonders deshalb zufrieden ist, weil kein Abhaspeln der Vorträge stattgefunden hat. Nein, meine Herren, wir haben auch noch eine ausgiebige ruhige Diskussion gehabt. Daß das ermöglicht worden ist, ist sicherlich die Leistung unseres Herrn Vorsitzenden, der wieder einmal bewiesen hat, daß wir Sachsen eben helle sind.

Deshalb unserem Herrn Vorsitzenden ein dreimaliges Hoch. Er lebe hoch, hoch, hoch! (Die Anwesenden, die sich erhoben haben, stimmen in das dreimalige Hoch ein.)

Vorsitzender Kölliker-Leipzig: Ich danke, meine Herren.

Schluß gegen 5 Uhr.

[1]) Siehe Größere Vorträge II S. 485. — [2]) Ebenda S. 488.

Digitized by Google

II.

Größere Vorträge

und

Abhandlungen.

Digitized by Google

Digitized by Google

I.

Zur Technik der Arthrodesen — Operation am Schulter-, Hüft- und Kniegelenk.

Von

Prof. Dr. **H. Gocht,** Halle a. S.

Mit 3 Abbildungen.

Im Laufe der Jahre hat sich bei mir eine Technik entwickelt, die besonders durch die Schnittführung wesentlich von allen bekannt gegebenen Operationsmethoden abweicht. Das Charakteristikum der Schnittführung ist, daß die Gelenke in glatter einfacher Weise und sehr übersichtlich freigelegt werden, so daß keine komplizierten Wundverhältnisse entstehen, Blutgefäße so gut wie nicht getroffen werden und damit gerade bei dem Darniederliegen der Ernährungsverhältnisse im Operationsgebiet beste Garantien für das Operationsresultat, also für das feste knöcherne Verwachsen der Gelenkenden geschaffen werden.

Schultergelenk.

Der Patient liegt platt mit Kopf und Rücken auf einem schrägen Kissen, also mit leicht erhöhtem Oberkörper, so daß das zu operierende Schultergelenk den seitlichen freien Rand des Kissens gerade ein wenig überragt. Der Arm wird von einem Assistenten in leichter Abduktion und in mittlerer Rotation derart gehalten, daß der Vorderarm (im Ellbogengelenk rechtwinklig gebeugt) entsprechend der Rückenlage des Kranken schräg nach oben und medial gerichtet ist (Fig. 1). Die Rotationsstellung des Armes im Schultergelenk ist so stets übersichtlich gesichert; zwecks Innenrotation wird also der Vorderarm nach dem Thorax zu gesenkt, umgekehrt zwecks Außenrotation von dem Thorax senkrecht und darüber hinaus erhoben. Nun werden, wie bei der Schulterresektion, das Akromion, das Tuberculum majus und minus

Digitized by Google

und die Bizepssehne durch die atrophischen Deltoidesfasern hindurch genau palpiert, desgleichen der Gelenkspalt, der sich bei energischem Zug am Arm bis auf 2 cm und mehr zum Klaffen bringen läßt. Der Assistent hält den Arm so rotiert, daß sich der vordere Abschnitt des Tuberculum majus unter dem vorderen Abschnitt des Akromion befindet. Der Hautschnitt beginnt nun 3 cm vom freien Ende und über dem vorderen Abschnitt des Akromion und verläuft über das Gelenk und die vordere Hälfte des Tuberculum majus nach abwärts. Nach Durchtrennung von Haut und Fettgewebe werden die dünnschichtigen blassen Reste des Deltamuskels stumpf oder scharf durchtrennt, die Bizepssehne wird palpiert, mit einem Längsschnitt freigelegt und mittels stumpfen Hakens nach vorn gezogen. Jetzt wird zunächst die Gelenkkapsel bei Zug am Arm in der Richtung des Hautschnittes längs gespalten, die Weichteile werden bei Einwärtsrotation des Armes vom Tuberculum majus und bei Auswärtsrotation vom Tuberculum minus in üblicher Weise gelöst und dann die Kapsel soweit zirkulär an ihrem Ansatz am Humerus eingeschnitten, daß sich der Kopf bequem luxieren läßt. Nach vollendeter Luxation wird der knorplige Ueberzug des Kopfes mit dem Knorpelmesser ringsum abgeschält, desgleichen wird der Knorpel der Pfanne mit Hohlmeißel und kräftigem scharfem Löffel recht ausgiebig entfernt.

Fig. 1.

Nach diesen üblichen Vorbereitungen folgt die Hauptsache: die Präparierung von Akromion und Tuberculum majus zwecks Fixation und zur Schaffung günstiger Verwachsungsverhältnisse zwischen Schulterblatt und Oberarm. Zuerst wird die Unterfläche des Akromion mit dem Knorpelmesser wund geschnitten (wie dies auch Vulpius empfiehlt), dann werden die nicht verknöcherten Schichten der oberen Fläche des Akromion 2 cm medialwärts flach abgetragen, schließlich wird das Tuberculum majus scheibenartig

Digitized by Google

derart von oben nach unten eingemeißelt, gewissermaßen abgespalten, daß es peripherwärts mit dem Humerus in festem Zusammenhang bleibt, daß also sein zentraler Teil leicht abklappt. Jetzt erfolgt die Reposition des Kopfes, das Tuberculum majus wird über das oben und unten wunde Akromion bei rechtwinklig abduziertem Oberarm herübergeschoben und zunächst kontrolliert, daß sich der Humeruskopf allseitig gut an die Pfannenwandung anlegt. Geschieht dies nicht genügend, so vertieft man durch einen Meißelschlag in situ die Abspaltung des Tuberculum majus. Durch die Weichteilreste und das Periost des Tuberculum majus und der oberen medialen Partien am Akromion werden mittels scharfer Periostnadeln zwei oder drei feste Seidennähte gelegt und geknotet, während der Assistent den Oberarm etwas vor der queren Körperachse rechtwinklig abduziert und in mittlerer Rotationsstellung hält. Nun erfolgt Schluß der noch sichtbaren klaffenden Kapselteile sowie der Deltoidesreste mittels Seidenknopfnähten; die Haut wird mit fortlaufender Katgutnaht oder mit Klammern geschlossen. Die Wundränder werden leicht jodiert, samt ihrer Umgebung zwei bis drei Finger breit mit Mastixlösung bestrichen und mit sterilen Mullkompressen zugeklebt.

Fig. 2.

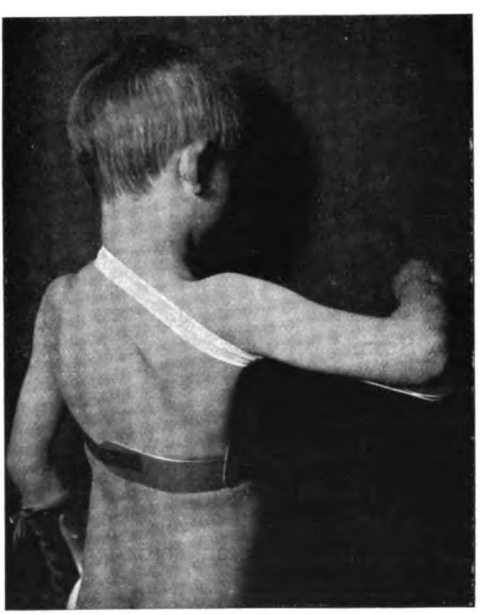

Der ganze im Ellbogengelenk rechtwinklig gebeugte Arm und die Achselhöhle werden gut mit Wiener Watte gepolstert und meine Leichtmetall-Axilla-Schiene (Fig. 2) angewickelt, so daß der Arm in seiner ihm durch die Operation gegebenen Stellung absolut unbeweglich festliegt. Fixation des sehr leichten Verbandes durch einige Stärkebinden. Dieser Verband bleibt, wenn der Patient nicht zu sehr schwitzt, 4 Wochen liegen; zwischendurch wird nach 8—10 Tagen die Wunde mit Hilfe eines kleinen Verbandfensters kontrolliert (eventuell Ent-

Digitized by Google

fernung der Klammern). Der zweite Verband wird genau so angelegt und bleibt 2 Monate liegen; Patient geht damit nach Hause. Nach 3 Monaten trägt Patient noch bis auf weiteres die gleiche Axilla-Armschiene; täglich wird die ganze Schulterblattmuskulatur zweimal massiert und Patient lernt allmählich den Arm mittels des Schulterblattes zu heben und vorwärts und rückwärts zu führen. Kinder unter 12 Jahren lasse ich die Schiene noch 2—3 Monate lang unter der Kleidung angeschnallt tragen; ältere Patienten sollen die Schiene möglichst noch 3—4 Monate tragen, ehe sie sich dieselbe ganz langsam — täglich mit 2 Stunden beginnend — abgewöhnen.

Die knöcherne Verwachsung wird stets eine vollkommene, eine Wundstörung habe ich niemals erlebt.

Hüftgelenk.

Wie für die blutige Reposition der angeborenen Hüftverrenkung, so habe ich mir auch für die Arthrodese des Hüftgelenks die ganz außerordentlich bequeme und einfache Schnittführung nach Ludloff zunutze gemacht. Bringt man das gelähmte Bein in rechtwinklige Abduktionsstellung bei Außenrotation des Oberschenkels, also derart daß bei der Rückenlage des Patienten die Außenflächen des Fußes, des Unter- und Oberschenkels dem Operationstisch flach aufliegen, so springt der Schenkelkopf in der Pfannengegend einladend vor, und man kann Kopf und Pfannenrand, Schenkelhals und Trochanter minor auf das genaueste durch den breiten längsverlaufenden Spalt zwischen der Adduktorengruppe und den langen Tubermuskeln durchpalpieren. Der Schnitt beginnt 2—3 cm medial vom durchzufühlenden Schenkelkopf und verläuft dem Spalt und Schenkelhals entsprechend, im ganzen etwa 10—12 cm lang. Dieser Schnitt liegt also ein wenig mehr nach unten (in situ gesprochen), etwa parallel dem von Ludloff angegebenen. Nach Durchtrennung der Faszie gehe ich, Ludloffs Technik folgend, stumpf und so gut wie ohne Blutung in die Tiefe bis auf den medialen und vorderen Teil der Hüftkapsel. Wenn jetzt ein Assistent an dem rechtwinklig abduzierten Oberschenkel kräftig zieht, so entfernt sich bei der schlaffen Kapsel des schlottrigen Hüftgelenkes der Kopf vom Pfannengrund und man fühlt vor dem Pfannenrand das klaffende Gelenk. Die Kapsel wird nun in der Längsrichtung am Pfannenrand beginnend eröffnet, und zwar so weit, daß man zunächst das Ligamentum teres mit der Schere durchtrennen, den Schenkelkopf bequem luxieren und aus der Hautwunde herauswälzen kann. Nun wird der knorplige

Digitized by Google

Belag des Schenkelkopfes entfernt, und zwar besonders dick und tiefgehend an seinen medialen und oberen Teilen, die sich bei leichter Abduktionsstellung hauptsächlich gegen den Pfannengrund und gegen das Pfannendach drängen. Ferner schneiden wir mit dem H o f f a schen Hüftlöffel, mit dem Pfannenbohrer von D o y e n und mit Handhohlmeißeln die Knorpellagen aus der Hüftpfanne, die bei dieser Schnittführung sehr bequem und zugänglich vor uns liegt.

Schließlich reponieren wir den Hüftkopf, überzeugen uns noch einmal, auch bei gemilderter Abduktion des Oberschenkels, daß die wundgemachten Gelenkteile guten Schluß haben, und nähen nun

Fig. 3.

etagenweise die Kapsel- und Muskelfaszienschicht mit Seidenknopfnähten, die Haut mit fortlaufender Katgutnaht oder mit Klammern. Jodierung der Wundränder; weitreichende Verklebung der Inzision mit Mastix und Mullkompressen. Langsame Ueberführung der Beine in St eckstellung und mäßige Abduktion. Becken-Bein-Fuß-Gipsverband für 4 Wochen; Besichtigung und Versorgung der Hautwunde nach 8 Tagen durch ein Fenster. Der zweite gleichgroße Gipsverband bleibt wieder 4 Wochen liegen, dann erhält Patient noch einen Gipsverband, der das Becken, die Hüfte, den Oberschenkel und eben das Kniegelenk umfaßt (der größte Teil des Unterschenkels und der Fuß bleiben ganz frei). Mit allen diesen Verbänden läuft Patient umher. 3 Monate post operationem: einfache Lederhülse für Becken und Oberschenkel bei freiem Kniegelenk, Unterschenkel und Fuß. Diese Hülse trägt der Kranke noch für 2—3 Monate. Verkürzt man die Fixation wesentlich, so entsteht nicht eine knöcherne, sondern nur eine bindegewebige Verwachsung zwischen den Gelenkteilen.

Digitized by Google

Einige meiner Patienten weisen solche nicht knöcherne Vereinigung im Hüftgelenk auf und gehen auch damit vorzüglich.

Kniegelenk.

Der Kranke befindet sich in Rückenlage, unter dem gelähmten Kniegelenk liegt quer ein nur zwei Finger dickes Roßhaarkissen. Blutleere. Das Kniegelenk wird so gelagert, daß die Kniescheibe genau nach oben liegt. Man stößt nun die Spitze eines kräftigen, bauchigen Resektionsmessers 3—4 cm oberhalb der Patella genau in der Mittellinie durch die Haut, die Sehnen- und Muskelreste und durch den oberen Kniegelenksrezessus bis auf den Knochen, während die linke Hand die Patella exakt in ihrer Mittellage fixiert. Der Schnitt, auf den ich durch Timmer - Amsterdam aufmerksam gemacht worden bin, durchdringt nun in einem langen Zuge die Kniescheibe (letztere so tief, als es ihre knöcherne Beschaffenheit gestattet) und ihr Ligamentum proprium nach unten bis zur Spina tibiae; der stehengebliebene knöcherne Rest der Patella wird mit einigen Meißelschlägen glatt durchtrennt.

Nun werden große scharfe Haken hinter der medialen und lateralen Patellahälfte eingesetzt. Die Spannung, welche durch den Kapselansatz am oberen vorderen Tibiarand entsteht, beseitigen wir dadurch, daß wir die Kapsel hier mit Messer und Schere abtrennen. Nun klafft die Wunde weit genug; das Kniegelenk wird etwa rechtwinklig gebeugt und dabei werden die Kniescheibenhälften ganz medial und lateral luxiert; die Kreuzbänder werden durchtrennt, die Menisci abgetragen.

Jetzt schlage ich zuerst mit ganz breitem Meißel eine dünne Knorpel-Knochenlamelle von den Oberschenkelkondylen, während das Kniegelenk fest auf der Unterlage gesteckt aufliegt. Danach eine gleich dünne Lamelle von der Tibia. Vorherige Gelenkdeformitäten (X-Stellung) werden dabei berücksichtigt. Während des Abschlagens der Lamellen lasse man kräftig das Kniegelenk auseinanderziehen. Nun werden die Knochenwundflächen aufeinander gepaßt und nötigenfalls noch Korrekturen durch weiteres flächenhaftes Wegmeißeln angebracht. Ruhen die Flächen so aufeinander, daß das Kniegelenk von allen Seiten betrachtet absolut gerade steht, so bohre ich mit einem dreikantigen Pfriemen durch den oberen vorderen Tibiarand medial und lateral zu ein Loch, ebenso durch den vorderen Rand der Femurkondylen, an korrespondierenden Stellen. Bei gebeugter Haltung führe ich mit kräftiger halbgrader Nadel medial und lateral einen festen Saiten-

Digitized by Google

faden (Turnerseide 6) durch die sich entsprechenden Bohrlöcher, lasse das Kniegelenk strecken und knote die beiden Fäden. Sie sollen später nichts halten, dienen nur zur vorläufigen richtigen Adaptierung.

Zum Schluß schneide ich mit dem Knorpelmesser den Knorpelbelag von der Facies patellaris am Femur; dann meißle ich die hinteren Flächen der beiden Kniescheibenhälften ab (während ein Assistent die Hälften mit der Knochenzange festfaßt und auf die äußere Kante aufstellt). Nunmehr werden die Patellarhälften wieder aneinandergelegt, so daß ihre knorpelfreien Hinterflächen der angefrischten Facies patellaris aufliegen, und mit Seidenknopfnähten, die nur durch den ligamentären und periostalen äußeren Ueberzug greifen, vernäht; ebenso wird der tiefe Schnitt durch die sehnigen, muskulären und ligamentären Teile oberhalb und unterhalb der Kniescheibe durch Seidenknopfnähte wieder vereinigt. Schluß der Hautwunde durch fortlaufende Katgutnaht oder durch Klammern. Jodierung der Wundränder, Verkleben der Wunde in breiter Ausdehnung mit Mastix und Mullkompressen. Nun folgen einige zirkuläre festangewickelte Wickelkompressen, um das Gelenk fest zu fassen und zu komprimieren, dann wird die H e n l e-binde am Oberschenkel entfernt und ein großer Becken-Bein-Fuß-Gipsverband angelegt für 3 Wochen. Nach 8 Tagen Kontrolle und Versorgung der Wunde durch ein Fenster. Der zweite gleich umfassende Gipsverband bleibt 8 Wochen liegen; mit diesem geht Patient (7 Wochen post operationem) umher. Nach Abnahme dieses Verbandes (also 11 Wochen post operationem) wird kontrolliert, ob schon eine absolut feste, knöcherne Vereinigung der Knochenflächen eingetreten ist. Ist dies der Fall, so erhält der Patient eine schnürbare Lederhülse, die den Unterschenkel und Oberschenkel fest umfaßt, den Fuß aber freiläßt. Ist die Verknöcherung nach 11 Wochen noch nicht ganz fest, so gebe ich nochmals für 4 Wochen einen großen Gipsverband um Becken, Ober- und Unterschenkel, der den Fuß freiläßt, damit der Patient mit Tretübungen beginnen und allmählich zu vorsichtigen Belastungen und Gehversuchen übergehen kann.

Digitized by Google

und die Bizepssehne durch die atrophischen Deltoidesfasern hindurch genau palpiert, desgleichen der Gelenkspalt, der sich bei energischem Zug am Arm bis auf 2 cm und mehr zum Klaffen bringen läßt. Der Assistent hält den Arm so rotiert, daß sich der vordere Abschnitt des Tuberculum majus unter dem vorderen Abschnitt des Akromion befindet. Der Hautschnitt beginnt nun 3 cm vom freien Ende und über dem vorderen Abschnitt des Akromion und verläuft über das Gelenk und die vordere Hälfte des Tuberculum majus nach abwärts. Nach Durchtrennung von Haut und Fettgewebe werden die dünnschichtigen blassen Reste des Deltamuskels stumpf oder scharf durchtrennt, die Bizepssehne wird palpiert, mit einem Längsschnitt freigelegt und mittels stumpfen Hakens nach vorn gezogen. Jetzt wird zunächst die Gelenkkapsel bei Zug am Arm in der Richtung des Hautschnittes längs gespalten, die Weichteile werden bei Einwärtsrotation des Armes vom Tuberculum majus und bei Auswärtsrotation vom Tuberculum minus in üblicher Weise gelöst und dann die Kapsel soweit zirkulär an ihrem Ansatz am Humerus eingeschnitten, daß sich der Kopf bequem luxieren läßt. Nach vollendeter Luxation wird der knorplige Ueberzug des Kopfes mit dem Knorpelmesser ringsum abgeschält, desgleichen wird der Knorpel der Pfanne mit Hohlmeißel und kräftigem scharfem Löffel recht ausgiebig entfernt.

Fig. 1.

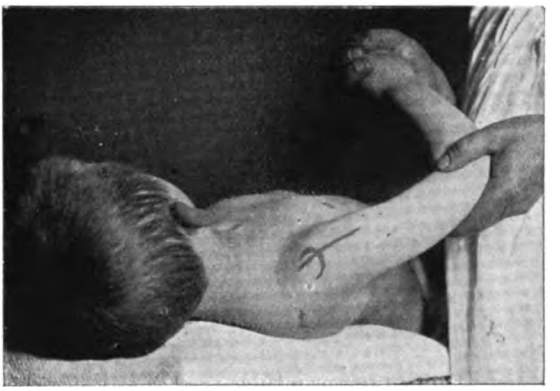

Nach diesen üblichen Vorbereitungen folgt die Hauptsache: die Präparierung von Akromion und Tuberculum majus zwecks Fixation und zur Schaffung günstiger Verwachsungsverhältnisse zwischen Schulterblatt und Oberarm. Zuerst wird die Unterfläche des Akromion mit dem Knorpelmesser wund geschnitten (wie dies auch Vulpius empfiehlt), dann werden die nicht verknöcherten Schichten der oberen Fläche des Akromion 2 cm medialwärts flach abgetragen, schließlich wird das Tuberculum majus scheibenartig

Digitized by Google

derart von oben nach unten eingemeißelt, gewissermaßen abgespalten, daß es peripherwärts mit dem Humerus in festem Zusammenhang bleibt, daß also sein zentraler Teil leicht abklappt. Jetzt erfolgt die Reposition des Kopfes, das Tuberculum majus wird über das oben und unten wunde Akromion bei rechtwinklig abduziertem Oberarm herübergeschoben und zunächst kontrolliert, daß sich der Humeruskopf allseitig gut an die Pfannenwandung anlegt. Geschieht dies nicht genügend, so vertieft man durch einen Meißelschlag in situ die Abspaltung des Tuberculum majus. Durch die Weichteilreste und das Periost des Tuberculum majus und der oberen medialen Partien am Akromion werden mittels scharfer Periostnadeln zwei oder drei feste Seidennähte gelegt und geknotet, während der Assistent den Oberarm etwas vor der queren Körperachse rechtwinklig abduziert und in mittlerer Rotationsstellung hält. Nun erfolgt Schluß der noch sichtbaren klaffenden Kapselteile sowie der Deltoidesreste mittels Seidenknopfnähten; die Haut wird mit fortlaufender Katgutnaht oder mit Klammern geschlossen. Die Wundränder werden leicht jodiert, samt ihrer Umgebung zwei bis drei Finger breit mit Mastixlösung bestrichen und mit sterilen Mullkompressen zugeklebt.

Fig. 2.

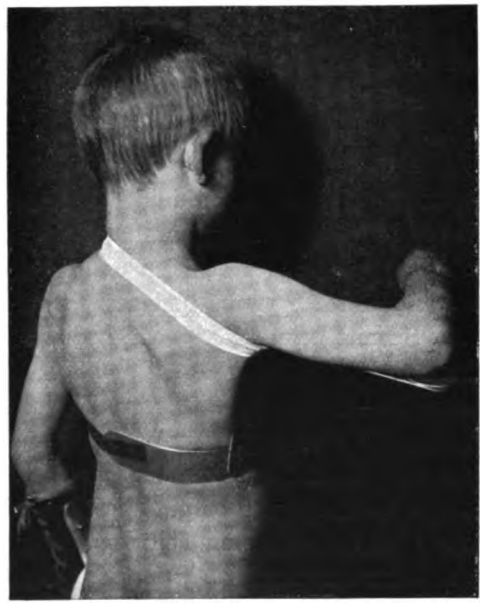

Der ganze im Ellbogengelenk rechtwinklig gebeugte Arm und die Achselhöhle werden gut mit Wiener Watte gepolstert und meine Leichtmetall-Axilla-Schiene (Fig. 2) angewickelt, so daß der Arm in seiner ihm durch die Operation gegebenen Stellung absolut unbeweglich festliegt. Fixation des sehr leichten Verbandes durch einige Stärkebinden. Dieser Verband bleibt, wenn der Patient nicht zu sehr schwitzt, 4 Wochen liegen; zwischendurch wird nach 8—10 Tagen die Wunde mit Hilfe eines kleinen Verbandfensters kontrolliert (eventuell Ent-

Digitized by Google

II.

Die Entstehung der Diaphysenbrüche auf Grund der Festigkeitslehre.

Von

Dr. **Th. Christen,** Bern.

Mit 13 Abbildungen.

Meine Herren! Mit dem Auftrage, ein Kapitel aus der Frakturmechanik vor Ihrer Gesellschaft zu behandeln, ist mir eine unverdiente Ehre zuteil geworden. Derjenige, der sie voll verdient hätte, ist mein leider zu früh verstorbener Freund, Dr. Hermann Zuppinger. Er ist allerdings in der Zeit, da er uns sein Bestes gab, körperlich ein Invalide gewesen und hätte nicht persönlich an einem Kongresse teilnehmen können. Es ist mir daher eine hohe Freude, in seinem Namen sprechen zu dürfen.

Es besteht aber noch ein Grund mehr, warum ich Ihnen für Ihre Einladung dankbar bin: ich sehe darin eine Anerkennung der Bedeutung der medizinischen Physik. Die medizinische Physik bildet nicht nur die Grundlage der physikalischen Therapie, sie wirkt außerdem befruchtend auf verschiedene andere Gebiete der medizinischen Wissenschaft. Und wenn nun heute die Orthopäden, die zwischen den Chirurgen und den Physiotherapeuten die Mitte halten, einer aktuellen Frage der medizinischen Physik vermehrtes Interesse entgegenbringen, so ist dies ein weiterer Schritt zu deren richtiger Einschätzung durch die Vertreter sämtlicher medizinischen Einzelfächer.

Es mag ja zunächst etwas ungewöhnlich erscheinen, wenn ein Vertreter der physikalischen Medizin über Knochenbrüche spricht, denn die Frakturtherapie liegt doch zumeist in den Händen der Chirurgen. Chirurgie heißt wörtlich „Handwerk". Aber die Chirurgie ist doch mehr als ein bloßes Handwerk; sie ist eine auf wissenschaftlicher

Digitized by Google

Grundlage aufgebaute Kunst. Und in der Frakturenlehre ist diese Grundlage die Mechanik.

Daher die Notwendigkeit, die Lehre vom Knochenbruch auf exakter mechanischer Grundlage aufzubauen. Daher auch die Berechtigung des Physikers, ein Wort mitzureden.

Es ist also nicht pure persönliche Liebhaberei, wenn ich Ihnen einige theoretische mechanische Argumente vorlege, sondern das Bedürfnis und die Pflicht, daß wir, die wissenschaftlich Denkenden, nicht an der Oberfläche handwerksmäßiger Routine hängen bleiben, sondern so weit als möglich den Dingen auf den Grund gehen.

Ein kleines, aber besonders für eine kurze Darstellung geeignetes Kapitel ist die Anwendung der Festigkeitslehre auf die Mechanik der Diaphysenbrüche. Eine anschauliche Anwendung der Festigkeitslehre verlangt zweierlei: eine einfache Anordnung der Kräfte und eine einfache geometrische Form der Materie. Beides ist in unserem Falle gegeben. Wir werden sehen, daß die Zahl der wirkenden Kräfte meist drei nicht übersteigt. Ferner dürfen wir als einfache Grundform der Diaphyse den Hohlzylinder aufstellen.

Gestatten Sie mir nun gleich zur Illustration des folgenden einige ausgewählte Beispiele anzuführen.

1. Bruch der Fibula durch Biegung.

Verschaffen Sie sich auf der Anatomie eine Fibula und versuchen Sie, diese durch Biegung zu brechen. Dabei wird Ihnen verschiedenes auffallen: einmal die relativ große Biegsamkeit des Knochens (erst bei einem Bogen von ca. 60° tritt der Bruch ein), ferner die bedeutende Kraft, die ein Biegen bis zum Bruch verlangt, und dann mitunter werden Sie sehen, daß das „dreieckige Fragment", das nach üblicher Anschauung auf der Konkavseite „herausgedrückt" werden soll, nicht etwa nach der Konkavseite, sondern mit großer Gewalt nach der Konvexseite der Biegung geschleudert wird.

Im Gegensatz dazu steht die „Paradefraktur" der Ulna, welche entsteht unter Stockschlag auf den zur Abwehr vorgestreckten (meist den linken) Unterarm, bei der eine weite Ausbiegung der ganzen Ulna gar nicht möglich ist (sie würde vorher am Radius anstoßen) und trotzdem genau die Form einer Biegungsfraktur entsteht.

2. Die Krönlein sche Längsfraktur des Humerus.

Krönlein hat im Jahre 1873 über einen merkwürdigen Fall berichtet: Ein Bauer stemmt eine 10 m lange Leiter in senkrechter

Digitized by Google

Stellung, wird dabei zu einer außergewöhnlichen Kraftanstrengung veranlaßt, verspürt einen plötzlichen Schmerz im Oberarm, wird ins Krankenhaus verbracht und stirbt infolge Vereiterung der angrenzenden Gelenke. Das war lange vor der Röntgenära. Bei der Autopsie fand man eine vollständige Spaltung des Humerus, die der Länge nach vom Schultergelenk bis ins Ellbogengelenk reichte.

Gegensatz hierzu: Die von de Quervain und Iselin beschriebenen Stauchungsfrakturen des kindlichen Knochens, wo — ebenfalls unter Längskompression — zirkuläre Auswulstungen entstehen.

3. Als Zuppinger zum erstenmal versuchte, eine Tibia durch Torsion zu brechen, brachte er es fertig, unter großer Kraftanstrengung den Fuß im Fußgelenk abzudrehen, aber die Tibia blieb unversehrt. Darauf hat er beide Enden des Knochens sicher verstaut, das eine Ende

Fig. 1.

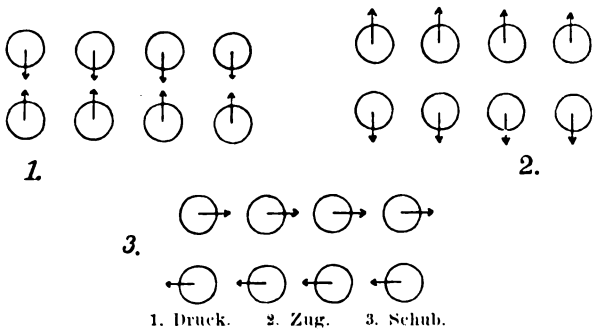

1. Druck. 2. Zug. 3. Schub.

fixiert und einen Hebelarm von 4 m am anderen Ende angesetzt. Und so noch bedurfte es einer großen Kraftanstrengung, um den Bruch durch Torsion zu erreichen.

Und wie leicht bricht eine Tibia unter Torsion, wenn der Patient mit fixiertem Fuß nach der Seite umfällt!

Festigkeit, Deformation und Bruch.

Wird ein elastischer Körper durch äußere Kräfte deformiert, so werden bestimmte Molekülgruppen sich einander nähern. Es entsteht dann zwischen solchen Molekülen eine Druckspannung, kraft deren diese Moleküle wieder voneinander wegstreben. Zum Bruch führt eine Druckspannung nie[1]).

[1]) Dagegen entstehen unter der Wirkung primärer Druckkräfte sekundäre Zugspannungen, die dann ihrerseits zum Bruch führen. Als Beispiel hiezu

Digitized by Google

Andere Molekülgruppen werden voneinander entfernt. Zwischen solchen Molekülen entsteht dann eine Zugspannung, kraft deren diese Moleküle wieder gegeneinander streben. Ueberschreitet aber diese Deformation die Festigkeitsgrenze, so tritt der Bruch ein, und zwar senkrecht auf die Richtung des Zuges.

Wieder andere Molekülgruppen werden aneinander vorbeigeschoben. Zwischen solchen Molekülen entsteht eine Schubspannung, kraft deren diese Moleküle wieder aneinander vorbei in die ursprüngliche Lage zurückstreben. Ueberschreitet aber diese Deformation die Festigkeitsgrenze, so tritt der Bruch ein, und zwar — im Gegensatz zu der

Fig. 2.

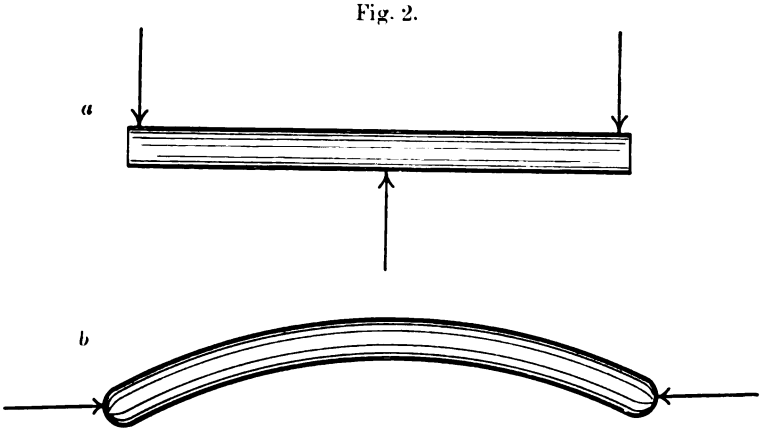

Zwei Kräfteanordnungen, welche Biegung erzeugen.

Zugspannung — parallel zu den Schubkräften. Ein Instrument, mit dem wir täglich Schubfrakturen erzeugen, ist die Schere. Man spricht daher auch von scherenden Kräften und von Abscherungsfrakturen.

Diese Verhältnisse werden in einfacher und übersichtlicher Weise durch Fig. 1 veranschaulicht.

Biegung.

Wird ein Hohlzylinder über seine Länge gebogen, etwa unter Wirkung der in Fig. 2 a und b angedeuteten Kräfteverteilungen, so muß seine Länge auf der Konvexseite der Biegung größer, auf deren Konkavseite geringer werden. Es entstehen daher auf der Konvexseite

vergl. den Mechanismus der Aussprengung des „rautenförmigen" Fragmentes (Fig. 8 u. 9).

Digitized by Google

Zugspannungen, auf der Konkavseite Druckspannungen. Zeichnen wir den Querschnitt dieses Hohlzylinders (Fig. 3), so muß bei A eine longitudinale Zugspannung und bei B eine longitudinale Druckspannung auftreten. Da aber in der Natur sich nichts sprungweise ändert, so muß auf dem Umfang des Querschnittes die Zugspannung gegen die Stellen C und D allmählich abnehmen, Null werden, und dann gegen B in eine zunehmende Druckspannung übergehen.

Die Stellen C und D, wo die longitudinale Spannung gleich Null ist, nennt man die neutrale Schicht der Biegung. Die unter Spannung stehenden Schichten oberhalb und unterhalb der neutralen Schicht haben deshalb das Bestreben, gegen die spannungslose neutrale Schicht auszuweichen. Daher die Abflachung des Querschnittes, wie sie aus Fig. 3 ersichtlich ist. (Selbstverständlich ist die Abflachung übertrieben gezeichnet, damit sie deutlich zum Ausdruck kommt. Solche Grade erreicht sie beim Knochen nicht!)

Fig. 3.

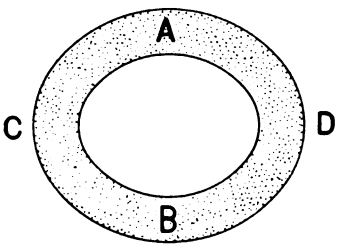

Querschnitt des längsgebogenen Hohlzylinders.

Da wir nun wissen, daß nicht die Druckspannungen, sondern die Zugspannungen zum Bruch führen, so muß der erste Einriß auf der Höhe der Konvexität, d. h. auf der Außenseite des Hohlzylinders bei A erfolgen. Dies ist tatsächlich auch stets der Fall. Bei sehr spröden Knochen (alte Leute) kann von hier aus der Bruch den ganzen Knochen quer durchsetzen. Anders bei den elastischern Knochen des Erwachsenen vor dem senilen Alter. Hierzu bedürfen wir nochmals der Fig. 3.

Fig. 4.

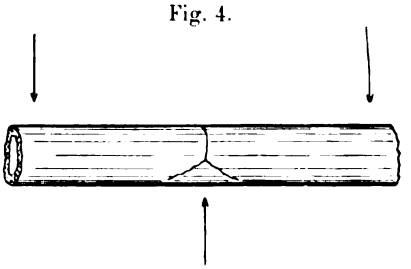

Entstehung eines Biegungsbruches.

Durch die Abplattung des Querschnittes wird die Krümmung in den Punkten C und D vermehrt. Es entstehen daher an diesen Stellen auf der Außenseite zirkuläre Zugspannungen. Führen diese zum Bruch, so muß der Einriß senkrecht zur Zirkulärspannung, also parallel zur Längsachse erfolgen. Daraus erklärt sich das Abbiegen der Bruchfläche bei den Biegungsbrüchen gegen die Richtung der Achse, wie dies Fig. 4 darstellt. Diese Ab-

Digitized by Google

biegung kann gelegentlich auch nur nach der einen Seite anstatt nach beiden erfolgen. Ist sie doppelseitig, so wird das „dreieckige Fragment" auf der Konkavseite der Biegung ausgesprengt.

Bei der Paradefraktur kann durch das schlagende Instrument dieses Fragment sekundär nochmals durchgebrochen werden, wie aus Fig. 5 ersichtlich ist. Aber der ganze Mechanismus ist hier ein anderer. Von einer Ausbiegung der ganzen Ulna auch nur bis 10° (bei der Fibula auf der Anatomie waren es 60°) ist dabei keine Rede. Die elastische Deformation betrifft nur einen kleinen Teil des Knochens in der Nähe der Schlagstelle. Je rascher der Schlag geführt wird, um so enger ist diese Stelle beschränkt. Um so stärker ist aber die lokal eng beschränkte Biegung, um so ausgiebiger gestaltet sich die lokale intermolekulare Störung, und an deren Festigkeitsgrenze tritt der Bruch ein. Dies ist ein Beispiel für den Unterschied zwischen einer „statischen" und einer „dynamischen" Fraktur, d. h. zwischen einem solchen Bruchmechanismus, bei dem die Geschwindigkeit der Kraftwirkung nicht von Einfluß auf die Form der Bruchfläche ist, gegenüber dem anderen, welcher von der Geschwindigkeit abhängig ist.

Fig. 5.

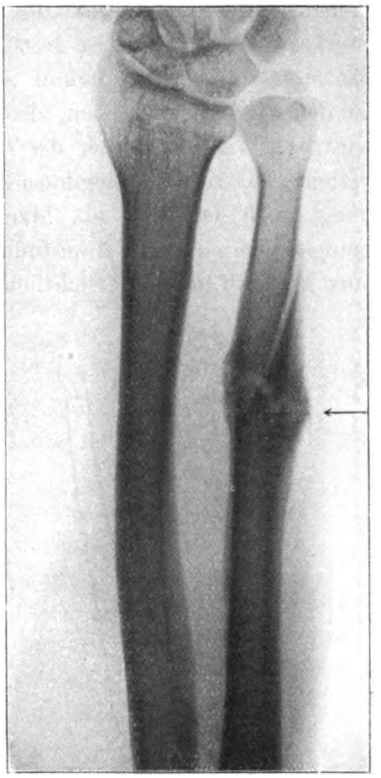

Paradefraktur der Elle (geheilt, daher Callus).
Der Pfeil stellt den Stockschlag dar. Er entspricht der mittleren Kraft in Fig. 2a. Die beiden äußern Kräfte sind in diesem Fall durch die Trägheit (Beharrungsvermögen) der nicht getroffenen Teile ersetzt.

Fig. 6.

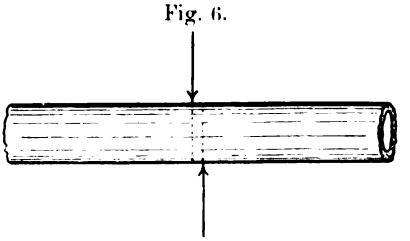

Kräfteanordnung beim Schub.

Schub.

Bei den Schubfrakturen oder Abscherungsbrüchen (Fig. 6) stehen sich zwei Gewalteinwirkungen gegenüber: entweder gerät ein Arm zwischen die Speichen eines

Digitized by Google

drehenden Rades oder es wird ein Finger zwischen zwei ungleichhohen Stühlen geklemmt oder es rollt das Rad eines schweren Fuhrwerkes über den teilweise gestützten Unterschenkel usw. Die Wirkung ist stets die gleiche, indem auf alle Fälle der erste Einriß parallel zu den wirkenden Kräften, also senkrecht zur Oberfläche des Knochens, eintritt. Wenn sich aber der Bruch der gegenüberliegenden Oberfläche nähert, so tritt ein Biegungsmoment in Wirkung und die Bruchfläche biegt nach der Seite ab. Man kann dann aus der Richtung des Biegungszackens auf die Anordnung der scherenden Kräfte schließen, wie aus Fig. 7 b und c ersichtlich ist. Fig. 7 a dagegen zeigt die Wir-

Fig. 7.

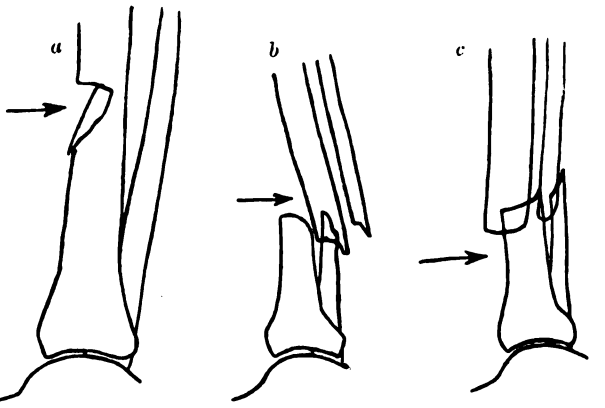

Schubfrakturen.

kung eines Schubes, der nach der Hälfte der getanen Arbeit zum Stillstand kam.

Es sei hierbei ausdrücklich darauf aufmerksam gemacht, daß sowohl durch Schub als durch Biegung unter Umständen die gleiche Bruchform erzeugt werden kann. Da es vorkommt, daß von den in Fig. 4 angedeuteten Seitenästen nur der eine zur Ausbildung kommt, so muß in solchen Fällen das gleiche Bild des vollendeten Bruches zustande kommen, wie in den Figuren 7 b und c. Also Vorsicht bei Rückschlüssen von der Bruchform auf den Mechanismus des Brechens!

Stauchung.

Unter Stauchung eines Zylinders versteht man dessen Kompression in der Richtung der Längsachse. Am Knochen kommt die Stauchung zustande sowohl durch die Belastung (untere Extremität) als

Digitized by Google

durch den Muskelzug. Besonders der letztere nimmt bedeutende Dimensionen an: Bei Zehenstand auf einem Fuß ist die Tibia eines 75 kg schweren Mannes nicht mit 75 kg, sondern, dank der gleichzeitigen Wirkung der Wadenmuskulatur, mit ungefähr dem dreifachen Wert, d. h. 225 kg belastet. Trägt die Hand des horizontal ausgestreckten Armes ein Gewicht von 10 kg, so setzt der Deltoideus das oberste Stück des Humerus unter einen Längsdruck von ca. 200 kg.

Fig. 8.

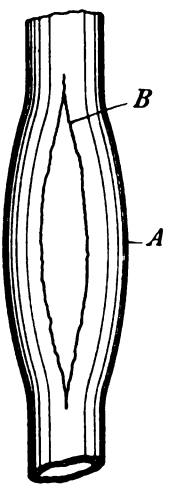

Zum Mechanismus des Stauchungsbruches.

Legen wir dem zuerst genannten zehenständigen Mann eine Last von 50 kg auf die Schultern — gewiß noch keine außerordentliche Leistung —, so steigt die Längsdruckbelastung der Tibia auf 375 kg. Bedenkt man, daß der Querschnitt der Tibia keine 10 qcm beträgt, so kommt man zu einer Belastung der Tibia von ca. 40 Atmosphären, gewiß eine respektable Zahl!

An einem Gummizylinder, den man unter Längsdruck setzt, erkennt man ohne weiteres eine Ausbauchung seiner Mitte. Auch am Knochen muß dies stattfinden, wenngleich — dank seiner hohen elastischen Kraft — dem Auge nicht sichtbar.

Eine Ausbauchung bedeutet aber eine Vergrößerung des Umfanges und somit an jenen Stellen eine zirkuläre Zugspannung. Daraus ergibt sich mit Notwendigkeit, daß der erste Einriß senkrecht zu dieser zirkulären Zugspannung, also parallel der Achse erfolgen muß.

Fig. 9.

Schematische Darstellung des rautenförmigen Fragmentes.

Daher bei der Krönlein schen Oberarmfraktur die längsverlaufende Spalte; daher bei allen Stauchungsfrakturen als erstes Moment der Längsriß.

Beim plastischen kindlichen Knochen treten (am häufigsten oberhalb der distalen Radiusepiphyse) gleichzeitig eine Menge solcher Längsspältchen auf und ihre Gesamtheit führt zu einer wulstförmigen Ausbauchung, der „Wulstfraktur" (wie beim gestauchten Geschoß), die wohl zuerst von Iselin eingehend beschrieben worden ist. (Allerdings kenne ich keinen Fall mit vollständigem Zirkulärwulst.)

Beim Knochen des Erwachsenen verläuft der Bruch meist anders.

Digitized by Google

Entweder tritt ein biegendes Moment mit in Wirkung und die Bruchfläche weicht nach der einen oder anderen Seite oder nach beiden Seiten ab. Oder es kommt zur Aussprengung des sog. „rautenförmigen" Fragmentes. Der Mechanismus dieses Bruches ist durch Fig. 8 veranschaulicht, wobei natürlich die Deformationen, um überhaupt zum Ausdruck zu gelangen, stark übertrieben werden mußten.

Fig. 10.

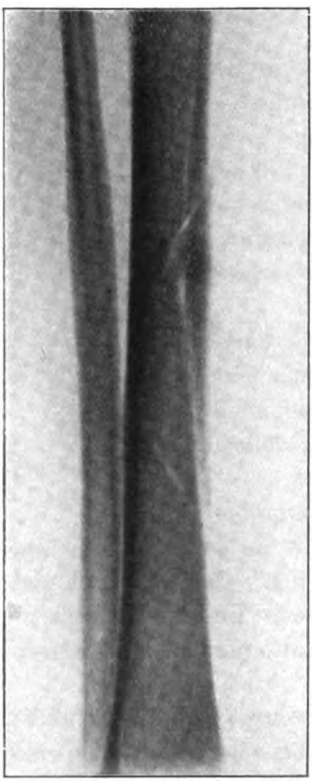

Stauchungsfraktur der Tibia.

Bei der Entstehung der primären Längsspalten müssen nämlich neue Biegungen auftreten: mit der Konvexität nach außen (bei A) und mit der Konvexität nach innen (bei B). Bei letzterer führt die Zugspannung — hier längs gerichtet — zum Einriß, der also, von innen nach außen fortschreitend, auf der Oberfläche senkrecht stehen muß. Daher kommt eine Bruchform zustande, wie sie durch Fig. 9 schematisch dargestellt ist. Die obere und die untere Begrenzung des ausgesprengten Stückes verlaufen aber meist nicht horizontal, sondern unregelmäßig schief, wie aus Fig. 10 ersichtlich. Dies muß darin seinen Grund haben, daß die beiden seitlich begrenzenden Längsspalten nicht zur gleichen Zeit die gleiche Länge erreicht haben. Gerade in der genannten Fig. 10 kommt die verschiedene Länge der beiden primären Längsspalten deutlich zur Darstellung.

T o r s i o n.

Unter Torsion steht ein Zylinder dann, wenn seine beiden Enden unter entgegengesetzte Drehung gebracht werden, wie dies in Fig. 11 angedeutet ist. Die geraden Mantellinien des Zylinders gehen unter dieser Kraftwirkung in steile Schraubenlinien über. Es läßt sich ferner beweisen, daß diejenigen intermolekulären Verbindungen, die am stärksten gedehnt werden, unter 45° gegen die Achse des Zylinders geneigt sind. Senkrecht zu dieser Richtung muß daher der erste Einriß erfolgen, also ebenfalls unter einer Neigung von 45° gegen die Achse.

Digitized by Google

Die kürzeste Verbindungslinie zweier Punkte auf einem Zylinder ist die Schraubenlinie. Deshalb entsteht als primäre Bruchlinie auf der Zylinderoberfläche eine Schraubenlinie.

Fig. 11.

Kräfteanordnung bei der Torsion.

Es ist also durchaus falsch, wenn man die unter Torsion entstehenden Frakturen „Spiralbrüche" nennt. Schon im Jahre 1873 haben Koch und Filehne gegen diese Begriffsverwirrung protestiert. Sie ist aber bis heute unsterblich gewesen.

„Spiralbrüche" gibt es überhaupt nicht, weder auf der Röntgenplatte noch auf dem Sektionstisch. Unter Spirale versteht man eine in der Ebene um einen festen Punkt gewundene Kurve, also z. B. nach Art einer Uhrfeder. Der Torsionsbruch dagegen erfolgt längs einer Schraubenlinie, entsprechend Fig. 12a. Die Schraubenlinie ist keine ebene Kurve, sondern eine Raumkurve. Sie windet sich nicht um einen festen Punkt, sondern um eine feste Achse. Während die Spirale sich von ihrem Mittelpunkt immer weiter entfernt, behält die Schraubenlinie überall die gleiche Entfernung von der Zylinderachse.

Ist dann der schraubenförmige Verlauf der Torsionsbruchlinie soweit gelangt, daß ihre beiden Aeste die Hinterfläche erreicht haben, so entsteht ein starkes biegendes Moment, welches die noch stehende Hinterfläche von innen nach außen durchbricht. Hierzu vgl. Fig. 12.

Fig. 12.

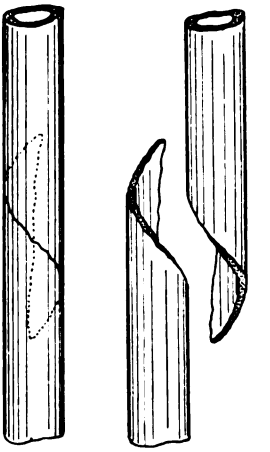

a *b*

Der Torsionsbruch.

Allerdings verlaufen die Torsionsbrüche meist nicht rein. Schon deshalb nicht, weil, wie der Versuch zeigt, die reine Torsion nur unter Entfaltung sehr hoher Kräfte zum Bruch führt, wie solche aus unseren Anamnesen kaum je könnten entnommen werden.

In Wirklichkeit entsteht der Torsionsbruch unter Wirkung einer exzentrischen Kraft: z. B. bei fixiertem Fuß wird der im Fußgelenk rechtwinklig gebeugte Oberschenkel seitlich abgedrängt (Torsion der Tibia); oder bei fixiertem Rumpf und Rechtwinkelstellung von Hüftgelenk und Kniegelenk wird der Fuß nach innen oder außen gedrängt (Torsion des Femur). Es entsteht dabei eine Kombination von Biegung und Torsion, wie sie

Digitized by Google

durch Fig. 13 schematisch veranschaulicht wird. — Aber es kommen noch andere Kräfte ins Spiel. An der Leiche würden die soeben beschriebenen Kräfteanordnungen nicht zu Frakturen der Tibia und des Femur, sondern im ersten Falle wohl eher zu einer Zerreißung der Kniegelenkbänder, im zweiten Falle zu einer Luxation im Hüftgelenk führen. Auch bei einem sinnlos Betrunkenen wird es schwerlich zu der üblichen Torsionsfraktur kommen.

Bei der Leiche sowohl als beim schwer Betrunkenen fällt nämlich die reflektorische Muskelwirkung fort, während der normale Mensch im Augenblicke der Gefahr eine bedeutende Muskelanstrengung macht. Wir haben bereits gesehen, welch ungeheuere Druckwerte solche Muskelwirkung schon unter gewöhnlichen Umständen erzeugt. Bei den intensiven Aktivierungen der Muskeln, wie sie im Augenblicke der Gefahr auftreten, und von deren Größe nachher das entsprechende muskuläre (nicht nur das psychische) Erschöpfungsgefühl Zeugnis ablegt, treten sicher noch größere Drucke in Wirkung.

Fig. 13.

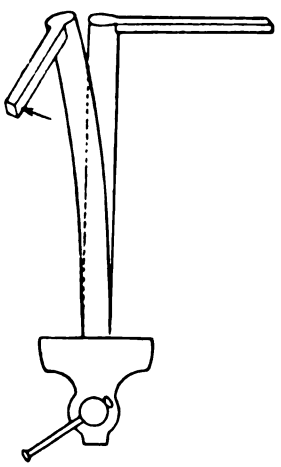

Kombination von Biegung und Torsion.

Wie lächerlich klein nimmt sich dagegen der Blutdruck aus, den man auch schon für den Unterschied zwischen den Bruchbedingungen am Lebenden und an der Leiche hat verantwortlich machen wollen: hier Druckwerte von ungefähr ein Fünftel Atmosphäre und dort 40 Atmosphären und mehr!

Nun erklärt sich die Leichtigkeit, womit der lebende Knochen unter Torsion bricht: Die gleichzeitig wirkenden Momente der Biegung und der Stauchung schaffen eine Reihe von weiteren Spannungen, die sich zu den Torsionsspannungen summieren. Dabei ist darauf zu achten, daß die Biegung einen ersten Einriß senkrecht zu der Längsachse anstrebt. Die Kombination von Biegung und Torsion wird also einen ersten Einriß erzielen, der flacher als 45° gegen die Achse verläuft. Umgekehrt erstrebt die Stauchung einen ersten Einriß parallel zu der Längsachse. Die Kombination von Stauchung und Torsion erzielt also einen ersten Einriß, der steiler als 45° gegen die Achse verläuft. Daraus ergibt sich, daß die Schraubenlinie des Torsionsbruches an der Stelle des ersten Einrisses steiler als 45° verläuft, wenn die gleich-

Digitized by Google

zeitige Stauchung überwiegt, flacher, wenn die gleichzeitige Biegung überwiegt.

Die Abbildung eines Torsionsbruches erübrigt sich wohl. Solche Formen findet ein jeder von Ihnen auf seinen Röntgenplatten. Oftmals werden Sie bei genauerem Zusehen erkennen, daß der schraubenförmige Teil der Bruchlinie sich noch weit über die Endzacken des Bruches, oft bis in eines der Gelenke hinein erstreckt.

Schlußwort.

Sie sehen, meine Herren, wie außerordentlich hübsch und einfach die Gesetze der anorganischen Festigkeitslehre sich auf den lebenden Knochen anwenden lassen. Sie sehen auch, daß es dazu keiner „höheren Mathematik" bedarf. Wir sind mit einem Minimum von elementarer Geometrie und Arithmetik ausgekommen.

Viele weitere Einzelheiten finden Sie in unserem kürzlich erschienenen Buche[1]), das die Mechanik und die Biologie der Knochenbrüche behandelt. Auch dort geht alles ohne Formeln und mit ganz wenigen Zahlen ab. Wenn Sie sich die kleine Mühe nehmen, die einschlägigen Fragen an Hand unserer kurzen Darstellung zu studieren, so werden Sie erkennen, daß diese Dinge nicht bloß von theoretischem Interesse sind. In gerichtlichen Fällen z. B. kann es von großem Werte sein, aus der Form der Bruchfläche Schlüsse zu ziehen auf den Hergang der Verletzung. Denken Sie nur an die eingangs erwähnte „Paradefraktur" der Ulna, deren Form wohl kaum durch eine andere Kraftwirkung hervorgerufen werden kann, außer durch raschen und wuchtigen Schlag in der Richtung gegen den Radius.

Ein besonders wichtiges Kapitel ist ferner die Anwendung eines andern Teiles der Mechanik, nämlich der Elastizitätslehre, auf die Muskelwirkung und deren Bedeutung für den Knochenbruch und seine Behandlung. Das gehört zwar nicht mehr hierher; ich wollte sie nur daran erinnern, wie hier überall Theorie und Praxis sich gegenseitig auf das schönste in die Hände arbeiten. Auch darüber werden Sie manche Anregung in unserem Buche finden.

Darum gestatten Sie mir zum Schlusse die Bitte: Helfen Sie mit, daß die bisher übliche, mitunter etwas geringschätzige Beurteilung der medizinischen Physik verdrängt und das Interesse für diese gewiß nicht bedeutungslosen Dinge neu belebt werde.

---

[1]) Zuppinger & Christen, Allgemeine Lehre von den Knochenbrüchen, Vogels Verlag.

Digitized by Google

Die medizinische Physik, seinerzeit begründet durch Adolf Fick, später weiter entwickelt durch Otto Fischer, Rudolf Fick, Boruttau u. a., ist noch längst nicht zu Ende ausgebaut. Und namentlich wird sie im akademischen Unterricht noch viel zu stiefmütterlich behandelt. Ihre gebührende Berücksichtigung wird ganz sicher eine Fülle von Klarheit in viele schwierige Fragen bringen, mit denen sich der Studierende sonst vergeblich oder unter unnützer Kraftvergeudung plagt. Aber auch für den Forscher liegt hier noch eine überreiche Fundgrube ungehobener Schätze des Wissens.

Sehen wir ab von der orthopädischen Chirurgie, so ist all das, was Sie arbeiten, meine Herren Orthopäden, mechanische, also physikalische Therapie. Eine physikalische Therapie kann sich aber in wissenschaftlicher Form nur dann gedeihlich entwickeln, wenn sie in der medizinischen Physik eine solide Grundlage findet.

Die medizinische Physik und die physikalische Therapie bilden gemeinsam eine große, vorzüglich in sich geschlossene Einheit: die physikalische Medizin.

Es ist im heutigen Zeitalter der immer weiter gehenden Spezialisierung sicherlich von Bedeutung, daß mit der physikalischen Medizin ein Sammelgebiet geschaffen wird, eine hohe Warte, von der aus die Gesamtheit der immer weiter sich entwickelnden Einzelheiten überschaut wird.

Die Spezialisierung muß ja kommen und immer weiter sich ausbilden; denn nur so wird jedem Sondergebiet ein volles Interesse und eine ungeteilte Arbeitskraft zuteil. Aber wir müssen anderseits auch Zentralstellen schaffen, welche die auseinanderstrebenden Einzelfächer zu einem organischen Ganzen vereinigen.

Digitized by Google

III.

Ueber Operationsbefunde bei Spina bifida occulta.

Von

Prof. Dr. **K. Cramer,** Cöln.

Auf dem letzten Orthopädenkongreß hatte ich mir erlaubt, Sie zu erinnern an gewisse Formen von Fußdeformitäten, wie sie vorkommen bei Spina bifida occulta resp. der hiermit verbundenen Myelodysplasie im untersten Teile des Rückenmarkes und der Cauda equina. Ueber diesen Zusammenhang war bisher in der Orthopädie nur wenig bekannt geworden; nur wenige Arbeiten existieren hierüber. Die klinischen Veränderungen, die in Frage kommen, liegen auf dem Gebiete der Sensibilität, Motilität und Trophik. Häufig sind sie progressiv. Es kommen vor Störungen für alle Qualitäten der Empfindung, ferner die schon genannten Fußveränderungen: Klumpfuß, Hohlfuß, Spitzfuß, Krallenzehenfuß usw., weiter Prolapsus uteri et vaginae, Balkenblase, Blasen- und Mastdarmstörungen. Die Röntgenbefunde darf ich wohl als bekannt voraussetzen. Ich habe hierüber voriges Jahr referiert. Versuche, diese kongenitalen Veränderungen durch operative Eingriffe am sakrolumbalen Teil des Rückenmarkes zu heilen oder zu bessern, liegen ganz vereinzelt vor. Ich habe nur 5 derartige Operationen finden können. Im Verlaufe des verflossenen Jahres habe ich einige Erfahrungen gesammelt und möchte hierüber kurz berichten.

Selten sind diese Fußdeformitäten bei Spina bifida occulta nicht. Ungefähr 30 Fälle habe ich in den letzten 12 Monaten gesehen, und zwar gehen sie meistens unter der Diagnose Klumpfuß und Hohlfuß, weil eben die Fußdeformität das augenfälligste ist. Differentiell-diagnostisch kommen in Frage Gestaltveränderungen des Fußes bei Syringomyelie und zerebralem Spasmus, sowie vereinzelt auch bei anderen chronischen Veränderungen des Zentralnervensystems. Hauptsächlich sind zu berücksichtigen Fußkontrakturen bei Syringomyelie, die ja

Digitized by Google

bekanntlich ebenfalls eine kongenitale Entwicklungsstörung sein kann. Die Fußmißstaltungen bei Syringomyelie lassen sich manchmal von denjenigen bei sog. Spina bifida occulta nicht differenzieren, besonders wenn die für diese Krankheit anderen typischen Symptome fehlen, wie Skoliose, trophische Störungen, gröbere motorische und sensible Erscheinungen. Dies um so mehr, als ja bekanntlich gerade bei dem lumbosakralen Typus der Höhlenbildung im Rückenmark Defektbildungen an der Hinterwand des Wirbelkanals sehr häufig sind. In solchen Fällen dürfte erst die Laminektomie die Diagnose sichern und sehr wahrscheinlich Heilung oder Besserung der Fußdeformität nicht bringen. Betonen möchte ich hier ferner, daß bei den 30 Fällen von Fußdeformitäten als Folge einer Myelodysplasie nur ein einziges Mal eine trophische Störung vorhanden war und nur ein einziges Mal ein geringer Grad von stärkerer Behaarung. Dagegen wurde häufig ein bisher nicht erwähntes Symptom gefunden: deutlicher, abgegrenzter Druckschmerz über der im Röntgenbilde zu sehenden Dehiszenz der hinteren Wand des Wirbelkanals. Demnach ist die Hypertrichosis sowie Störungen der Trophik nicht so häufig, wie bisher gemeldet wurde, oder die betonte Häufigkeit der letzteren deutet hin auf eine Verwechslung mit einer syringomyelitischen Dysplasie, bei der diese ja bekanntlich an der Tagesordnung sind. 9 Fälle wurden operiert, und zwar hat es sich gehandelt um acht Kinder im Alter von 10—14 Jahren und um einen Mann von 24 Jahren. Die Operationen wurden ausgeführt in den Fällen, wo man auf Besserung hoffen durfte, d. h. wenn die Kontraktur noch progressiv, nicht viele Jahre hindurch stationär gewesen war in derselben Qualität und Quantität. In letzteren Fällen finden sich sekundär ausgedehnte Schrumpfungsprozesse der Weichteile und der Muskulatur mit wenig Hoffnung auf Wiederherstellung. Ganz anders bei den ersteren. Hier kommt die Kontraktur zustande durch eine Störung im Gleichgewicht der Muskulatur, und zwar wohl meistens durch Spasmen. Die anderen Weichteile der Gelenke sind noch nicht geschrumpft.

Die Operation fand statt bei leichter Beckenhochlagerung in Bauchlage mit ovalärem Lappenschnitt, der seine Basis nach unten hat zur Vermeidung des Uebereinanderliegens der Hautnarbe und der anderen Operationsnarbe. Die Fascie in der Medianlinie wurde eingeschnitten, die Weichteilmuskelwülste zu beiden Seiten der Dornfortsätze wurden stumpf von der Hinterwand des Wirbelkanals abgelöst und alsdann der Wirbelkanal in einer Ausdehnung von 8 bis 10 cm an

Digitized by Google

der Stelle der durch die Röntgenplatte nachgewiesenen Dehiszenz mit der Krauseschen Zange reseziert, eventuell nach vorherigem Abkneifen der Dornfortsätze. Alsdann wurden die schädigenden Abnormitäten exzidiert und die zurückgeschlagenen Weichteile über dem offen bleibenden Wirbelkanal vernäht. Hautnaht. Die Blutung kann manchmal bedeutend sein. Sie steht auf Tamponade sehr rasch. In allen Fällen trat primäre Heilung ein.

In pathologisch-anatomischer Beziehung war der Befund sehr interessant, und zwar so, wie ich ihn bisher noch nicht beschrieben gefunden habe:

1. Fibröse, sehnige Stränge, ausgehend von dem Gewebe unter der Haut oder von Muskelaponeurosen, die durch die pathologische Dehiszenz oder zwischen zwei Dornfortsätzen hindurchtreten und sich bis in den Wirbelkanal verfolgen ließen, hier entweder in ein abnormes Fettgewebe endigend oder die Kauda einschnürend, in einigen Fällen zirkulär, in anderen Fällen quer durch Verwachsungen des Stranges mit der Dura.

2. Außerhalb und innerhalb des Wirbelkanals kleine Fettmassen, Lipome, welche teils die Dura umwachsen hatten, teils derselben auflagen.

3. In einigen Fällen stand das Ende des Duralsackes viel zu hoch, am oberen Rande des IV. oder des V. Lumbalwirbels, anstatt wie es normalerweise der Fall ist, am II. oder wie bei Kindern am III. Sakralwirbel.

4. Man sah Veränderungen am nervösen Apparat: Defekte und Asymmetrien an der Kauda, marklose Nervenfasern, starkes Angespanntsein der Kaudastränge.

In einem Falle war der untere Duralsack taillenförmig eingeschnürt durch eine abnorme Enge des Wirbelkanals.

Mikroskopisch fand man bei den exstirpierten Fettmassen und Strängen: Fettzellen und Bindegewebszellen, keine Nervenelemente. Bei einem Vergleich dieser Befunde mit den spärlichen bisher publizierten ist sofort augenfällig die geringfügige Natur der pathologischen Veränderungen, deshalb ließen sie sich auch leicht beseitigen. Nur in einem Falle fand ich Veränderungen, wie sie v. Recklinghausen beschrieben hat. Der sakrolumbale Wirbelkanal war ausgefüllt mit einer Fettmasse, in welcher Nervenfasern verliefen, sich aber nicht solieren ließen.

Wie sind die erreichten Resultate?

Digitized by Google

Selbstverständlich kann man nicht erwarten, daß die Fußdeformität sich sofort zurückbildet. Dies dauert mehrere Wochen oder Monate. Langsam wird die Muskulatur weich, langsam schwindet Hohlfuß und Krallenzehenfuß, werden die Zehen wieder beweglich, der Babinskische Reflex schwindet. Dies trat ein in 5 Fällen. Hier war das Resultat ein sehr schönes, beinahe vollendetes. 9 Fälle wurden operiert. 2 Fälle sind noch nicht abgeschlossen, stehen noch in Beobachtung.

Leicht sind im Anfang diese Operationen nicht, weil die topographischen und pathologischen Unterlagen resp. Erfahrungen fehlen. Doch habe ich die Ueberzeugung, daß man durch Mehrung der Operationsbefunde und damit der pathologischen Kenntnisse, sowohl in der Indikationsstellung zur Operation als auch im Heilerfolg, rasch weiter kommen wird. Die Fälle werden von meinem Assistenzarzte, Herrn Dr. Duncker, ausführlich in einer Arbeit erscheinen.

Digitized by Google

IV.

Beiträge zur Mobilisation ankylotischer Gelenke.

Von

Sanitätsrat Dr. **A. Schanz,** Dresden.

Mit 6 Abbildungen.

Die Mobilisation knöchern verwachsener Gelenke ist nichts Neues mehr. Aber die Methodik der Operationen steht noch nicht so fest, daß die Erfahrungen der einzelnen nicht lehrreich wären, seien sie gut oder schlecht. Dieser Gesichtspunkt läßt mich bitten, Ihnen von meinen Erfahrungen berichten und Ihnen ein paar Fälle zeigen zu dürfen.

Ich bin an die Mobilisation-Operationen ohne direkte Anlehnung an Vorbilder gegangen, und habe infolgedessen Wege eingeschlagen, die da und dort von den sonst gegangenen Bahnen etwas abbiegen.

Das erste Gelenk, welches ich angegriffen habe, war der

Ellbogen.

Schon auf der Naturforscherversammlung in Breslau 1904 konnte ich über mehrere durchbehandelte Fälle berichten.

Das Wesen meiner Operation besteht in der Ausmeißlung des Gelenkes und in der Einlegung eines gestielten Lappens aus dem Unterhaut-Fettgewebe in den künstlichen Gelenkspalt.

Ich führe, wenn der ulnare und der radiale Teil des Gelenkes ankylotisch ist, die Operation zweizeitig aus. Zuerst wird der wichtigere, der ulnare Teil in Angriff genommen. Ich lege einen Lappenschnitt, welcher etwa in der Mittellinie des Biceps dort, wo dieser sehnig wird, beginnt und in einem nach der Hand zu konvexen Bogen zur Höhe des Olekranons verläuft. Der Schnitt durchtrennt Haut und Unterhaut-

Digitized by Google

fett. Der umschnittene Lappen wird abgelöst, und es wird das ankylotische Gelenk von der medialen Seite her zugängig gemacht. Ehe man an die Ausmeißlung des Gelenkes geht, wird der Nervus ulnaris auspräpariert und mit einem stumpfen Haken aus der Gefahrenlinie gebracht. Die Ausmeißlung geschieht mit einem flachen schmalen Meißel, die Glättung der Meißelflächen mit der Fraise. Eine Kapselexstirpation ist bei Ankylosen nicht nötig, da eine Kapsel nicht vorhanden ist. Bei der Bildung der Gelenkfläche sucht man den natürlichen Formen möglichst nahe zu kommen. Man muß sich aber begnügen, ein einfaches Scharniergelenk zu erhalten.

Lassen sich die neugebildeten Gelenkflächen ohne Druck gegeneinander gut bewegen, so wird aus dem Hautfettlappen der Fettlappen auspräpariert, welcher in das Gelenk kommen soll. Seine Größe beurteilt sich, wenn man den ganzen Lappen an den Spalt probiert. Es ist zweckmäßig, den Hautfettlappen größer als den Implantationslappen zu machen, weil man dann bei der Naht nicht eine so dünne fettlose Haut vor sich hat.

Der Implantationslappen wird an seinen Rändern mit mehreren Silberdrähten durchstochen, diese Nähte durch den Gelenkspalt nach der lateralen Seite hinübergeführt und dort ausgestochen. So gewinnt man Zügel, mit denen der Implantationslappen genau auf seine Stelle gebracht werden kann. Jetzt darf bei Bewegungen keine Krepitation mehr auftreten.

Es folgt Naht, Wundversorgung und Fixation in Gipsverband.

Der Gipsverband bleibt 3—4 Wochen. Nach 6 Wochen folgt die Mobilisation des radialen Gelenkteiles.

Diese Operation wird nach demselben Schema von der lateralen Seite her ausgeführt. Sie ist viel kürzer und einfacher. Die Synostose zwischen Humerus und Radius ist ja schon bei der ersten Operation gelöst. Es ist nur die Lösung der Verwachsung zwischen Radius und Ulna auszuführen.

Nach der zweiten Operation folgt wieder 3 Wochen Fixation.

Eine weitere Nachbehandlung findet nicht statt. Ich sage den Patienten, sie sollen ihren Arm gebrauchen, so gut es geht.

Sie bewegen das neue Gelenk zuerst sehr vorsichtig, aber die Exkursionen werden immer größer und kräftiger, und schließlich erhält man, einmal rascher, einmal langsamer, einen Arm, der alles leistet, was irgend zu verlangen ist. Es

Digitized by Google

bleibt an der Beweglichkeit in allen Richtungen höchstens eine Einbuße von ein paar Graden. Die praktische Gebrauchsfähigkeit leidet darunter nicht. Die Bewegungen werden mit guter Kraft ausgeführt, sie sind völlig schmerzfrei. Bestehen bleibt eine leichte seitliche Beweglichkeit, die wohl bei besonders schwerer Arbeit stören könnte.

Wirklich schwere Arbeiten darf man von diesen Gelenken wohl überhaupt nicht verlangen. Ich habe es beobachtet, daß Patienten, wenn sie das neue Gelenk strapazierten, Schmerzen bekamen. Ich könnte mir wohl denken, daß solche Nearthrosen durch Ueberanstrengung an Arthritis deformans erkranken.

Ich will noch ein paar Worte zur Frage der Nachbehandlung anfügen.

Ich habe gesagt, daß ich nach Abnahme des Fixationsverbandes keine Nachbehandlung folgen lasse. Meine Resultate beweisen zunächst, daß die beliebte mediko-mechanische Nachbehandlung bei meinem Vorgehen unnötig ist. Ich kann aus genügender Erfahrung sagen, daß sie gefährlich und schädlich ist. Ich habe zuerst natürlich auch bald nach der Operation passive Bewegungen ausführen lassen und massiert und gymnastiziert. Dem verdanke ich einen vollen Mißerfolg; den einzigen, den ich habe. Eine tadellos geheilte Wunde platzte bei den passiven Bewegungen. Es kam zur Infektion und zu neuer Ankylose. Ich habe weiter beobachtet, daß die Patienten Schmerzen am Gelenk hatten, daß sie ängstlich waren, Gelenkbewegungen vermieden, solange wir sie in mediko-mechanischer Behandlung hatten, daß sich die Beweglichkeit aber sehr schnell einfand, nachdem wir sie aus dieser Behandlung entlassen hatten.

Deshalb also das Resultat: bei Implantation der von mir gewählten Fettlappen braucht man keine mediko-mechanische Nachbehandlung! Das ist ein Vorteil, der gerade dieses Implantationsmaterial besonders empfiehlt.

Um Ihnen die Resultate zu veranschaulichen, welche ich auf diese Weise erreiche, demonstriere ich Ihnen einen Fall, den ich vor etwa $1^1/_2$ Jahren operiert habe.

Die Patientin (24 Jahre alt) hatte infolge einer gonorrhoischen Entzündung eine volle Ankylose des Ellbogengelenkes, auch des radialen Teiles davongetragen. Sie macht mit guter Kraft, ohne irgendwelche Schmerzen, aktive Bewegungen, die nach allen Richtungen die normale Ausschlagsweite erreichen.

Digitized by Google

Die einzige Klage, welche die Patientin noch hat, geht dahin, daß sie bei andauernder schwerer Arbeit Schmerzen bekommt.

Das zweite Gelenk, welches ich angegriffen habe, ist das

Knie.

Da habe ich zuerst Operationen ausgeführt zur Mobilisation der Patella. Auch hier habe ich das subkutane Fettgewebe in gestielten Lappen als Interpositionsmaterial verwendet. Ich habe an der Innen- oder Außenseite einen Längsschnitt neben der Patella geführt, habe die auf der Patella liegende Haut mit ihrer Unterlage abgeschält, die Patella

Fig. 1. Fig. 2.

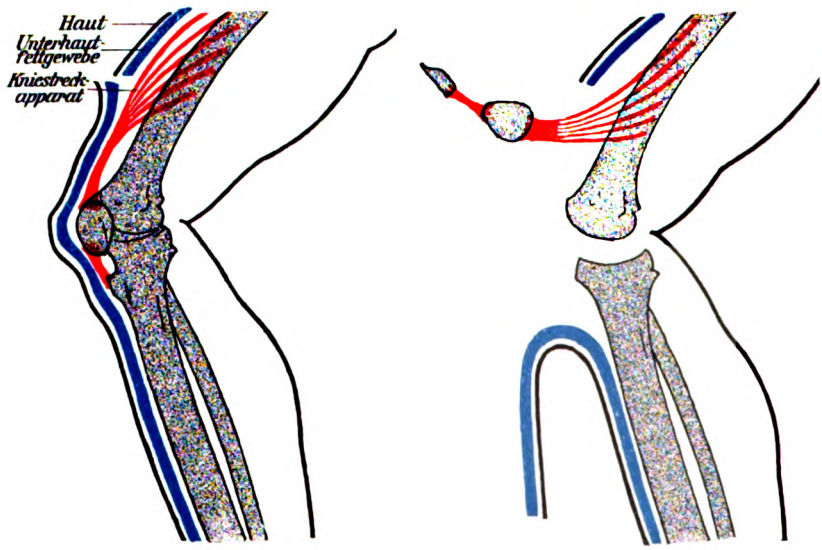

Der Haut-Unterhautfettlappen ist abpräpariert und nach unten geschlagen, der Kniestreckapparat ist gelöst und nach oben geschlagen, das neue Gelenk ist durch bogenförmige Resektion gebildet.

losgesprengt, dann einen breiten gestielten Lappen aus dem Unterhautfettgewebe gebildet und diesen unter der Patella durchgezogen. Dieser Lappen bringt die präpatellaren Schleimbeutel unter die Patella und ist dadurch zur Herstellung des Gleitens der Patella besonders disponiert.

Wichtig ist es bei diesen Fällen, daß man sich nicht nur auf die Lösung und Unterfütterung der Patella selbst beschränkt, sondern

Digitized by Google

daß man auch die zugehörige Muskulatur freimacht. Fast ausnahmslos ist diese von der Patella aus ziemlich weit herauf mit dem Femur narbig verwachsen. Diese Verwachsungen müssen gelöst werden und der Implantationslappen muß so groß sein, daß man auch diese Lösungsstellen mit ihm bedeckt. Andernfalls erhält man wohl eine passiv, aber keine aktiv bewegliche Patella.

Ich komme nun zur eigentlichen Knieankylose. Davon habe ich bisher 4 Fälle operiert. Ein Fall ist soweit, daß ich über ihn berichten kann. Bei diesem handelte es sich um eine volle knöcherne Verwachsung in Beugestellung von etwa 45° nach Osteomyelitis.

Fig. 3.

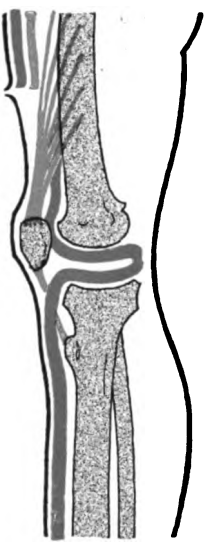

Der gestielte Unterhautfettlappen ist in das neue Gelenk gelegt, sein oberes Ende unterfüttert den wieder angehefteten Kniestreckapparat. Die Wunde ist durch Wiederauflegen des Hautlappens und Naht geschlossen.

Auch hier habe ich einen gestielten Unterhautfettlappen als Implantationsmaterial verwendet. Ich habe ihn aus einem Lappenschnitt gewonnen, der Haut und Unterhautfett durchtrennend von der hinteren Grenze des einen Kondylus in großem nach oben konvexem Bogen zum anderen zieht (Fig. 1). Dieser Lappen wurde nach unten umgeschlagen, bis über die Tuberositas tibiae zurück, die Tuberositas abgemeißelt, und von da aus der ganze Kniestreckapparat nach oben lospräpariert. Nun habe ich mit einer bogenförmigen Resektion den künstlichen Gelenkspalt hergestellt (Fig. 2). Die Resektionslinie wurde so gelegt, daß Streckhaltung erreicht werden konnte. Es folgte die Abpräparierung des Unterhautfettlappens. Dieser wurde zunächst über die Schnittfläche der Tibia nach der Kniekehle zu geführt und dort durch einige Silberdrähte angeheftet. Weiter wurde der Lappen wieder nach vorn umgeschlagen auf die Schnittfläche des Femur aufgelegt und nach vorne oben hinaufgeführt, so daß sein freies Ende unter den Streckapparat ausgebreitet und durch einige Nähte festgelegt werden konnte. Der Streckapparat wurde nun wieder nach unten zurückgeschlagen. Ein kurzer Längsschnitt auf die Tibiakante durch die äußere Haut und die Basis des Implantationslappens machte den Weg zur Wiederanheftung der Tuberositas der Tibia frei. Es folgte Hautnaht und Wundversorgung (Fig. 3). Die Heilung war bis auf eine kleine trockene Nekrose

Digitized by Google

des oberen Hautlappenrandes ungestört. — In der Nachbehandlung habe ich zuerst im Gipsverband fixiert, dann einen Schienenhülsenapparat gegeben. Den Versuch einer medikomechanischen Nachbehandlung habe ich bald aufgegeben, da ich keine Förderung der Kur davon sah.

Ich hatte die Patientin reichlich $1^1/_2$ Jahr nach der Operation der freien Vereinigung sächsischer Chirurgen vorgestellt, und habe damals wegen der geringen Gelenkbeweglichkeit nicht viel Beifall gefunden. Ich zeige den Fall heute wieder und denke, daß Sie mir das Resultat als recht befriedigend anerkennen werden. Die Patientin hatte eine knöcherne Ankylose in 45° Beugung. Heute geht sie fast ohne Hinken. Sie bewegt recht kräftig ihr Gelenk um reichlich 45°. Es ist nur eine geringe seitliche Beweglichkeit vorhanden. Die Patientin ist als Hausmädchen in voller Berufstätigkeit. Daß sich das Resultat weiter bessern wird, ist zu erwarten, weil es sich bisher ständig gebessert hat.

Dieser Fall scheint mir folgendes zu beweisen. Erstens: der gestielte Unterhautfettlappen ist bei Ankylosenoperationen am Knie verwendbar. Zweitens: bei seiner Verwendung ist eine medikomechanische Nachbehandlung unnötig, ja unzweckmäßig. Drittens: das mobilisierte Gelenk ist lange Zeit durch entsprechende Schienen zu entlasten.

Ein viertes ist das. Es ist von anderer Seite, besonders von Payr, empfohlen worden, der neuen Gelenkfläche des Femur eine sehr steile Biegung zu geben. Das ist natürlich vorteilhaft für die Gewinnung eines großen Bewegungsausschlages, und ich hatte in meinem Fall zuerst bedauert, nicht eine so steile Biegung gegeben zu haben. Jetzt bedauere ich das nicht mehr.

Die Patientin hat jedenfalls eine Beweglichkeit des Knies gewonnen, die für das praktische Leben genügt. Ein wesentlicher Schaden ist also durch die flache Gelenkbiegung nicht entstanden. Dagegen halte ich es für einen Vorteil, daß die Gelenkflächen mit großer Breite aufeinanderliegen. Diese künstlichen Flächen tragen jedenfalls viel schlechter als natürliche, und sie werden um so schlechter tragen, je geringer die Berührungsflächen sind. Ich werde deshalb auch in Zukunft eine flachere Gelenkfläche einer steileren vorziehen.

An einer Stelle werde ich aber zukünftig die Operation etwas

Digitized by Google

modifizieren. Ich habe den Implantationslappen so breit gemacht, daß er seitlich aus dem künstlichen Gelenk beträchtlich herausquoll. Ich werde ihn in Zukunft schmaler halten, weil ich glaube, daß die Ausbildung der seitlichen Gelenkbänder dadurch leichter erfolgen wird.

Das nächste Gelenk, welches ich angegriffen habe, ist die

Hüfte.

Mein erster Versuch, den ich vor einigen Jahren gemacht habe, mißglückte. Der zweite, im letzten Herbst ausgeführte, erscheint mir berichtenswert. Auch da habe ich einen gestielten Unterhautfettlappen als Implantationsmaterial verwendet.

Ich habe den Trochanter mit einem großen nach oben konvexen Bogen umschnitten (Fig. 4) und Haut und Unterhautfettlappen nach unten zurückgeschlagen. Nun löste ich den Trochanter major mit seinen Muskelansätzen vom Femur ab. Ich schlug ihn nicht quer ab, sondern meißelte ihn mit seiner langen Spitze aus der Außenfläche des Femur heraus. Der gelöste Trochanter wurde nach oben zurückgeschlagen und der Schenkelhals freigelegt (Fig. 5). Den Schenkelhals durchmeißelte ich nun von oben außen nach unten innen, so daß die Schnittlinie in der Nähe des abgelösten Trochanters begann und in der Höhe des unteren Pfannenrandes endete. Aus dem mit dem Becken in Zusammenhang gebliebenen Teil des Schenkelhalses kratzte ich die Spongiosa und gewann so eine Art Pfannendach aus der stehenbleibenden Corticalis. Der andere Teil des durchmeißelten Schenkelhalses wurde leicht abgerundet, so daß ein walzenförmiges Gebilde entstand.

Fig. 4.

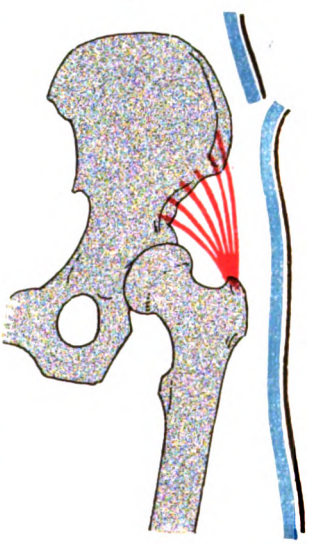

Nun löste ich aus dem Haut- und Unterhautfettlappen den Implantationslappen, schlug diesen in das neugebildete Gelenk hinein und fixierte ihn. Ein kurzer Schnitt durch die Haut und die Basis des Implantationslappens legte die Außenfläche des Femur in entsprechender Höhe wieder frei. Der abgemeißelte Trochanter wurde mit einer Schraube fixiert (Fig. 6).

Digitized by Google

Darauf die übliche Naht, Wundversorgung und der übliche Fixationsverband, den ich 8 Wochen liegen ließ. Das Kind ging dann in einem entlastenden Schienenhülsenapparat ohne Beschwerden mit recht gut beweglicher Hüfte. Augenblicklich habe ich es wieder in der Klinik und habe an der anderen Hüfte dieselbe Operation ausgeführt.

Es unterliegt mir keinem Zweifel, daß wir wie am Ellbogen und

Fig. 5.

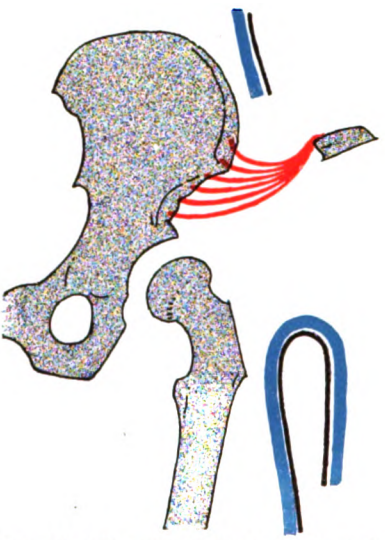

Der Haut-Unterhautfettlappen ist nach unten geschlagen, der Trochanter abgeschlagen und mit seiner Muskulatur nach oben gezogen.

Fig. 6.

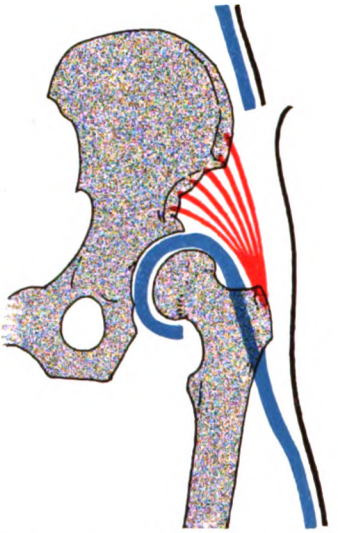

Die neue Gelenkspalte ist hergestellt, der Unterhautfettlappen in dieselbe gelegt. Der Trochanter ist wieder angeheftet. Die Wunde ist durch Rücklagerung der Hautlappen und Naht geschlossen.

am Knie auch an der Hüfte eine fortschreitende Besserung der Beweglichkeit des neuen Gelenkes erhalten werden.

Es lag mir daran, zu zeigen, daß hier ein sehr leicht zu gehender Weg gegeben ist, auf dem man ankylotische Hüftgelenke beweglich machen kann.

Welche Indikationen sich daraus ergeben, das wird erst eine lange Beobachtung zahlreicher Fälle besagen. Ich will darauf heute nicht eingehen.

Zum Schluß noch etwas zur Behandlung von

Schulterankylosen.

Da habe ich die Nearthrose nicht in, sondern neben das verödete Gelenk gelegt. Ich habe ein Stück der Clavicula reseziert und die

Digitized by Google

Lücke durch Zusammenziehen der Weichteile offen gehalten. Die Operation ist außerordentlich einfach. Man muß nur etwa ein Viertel der Clavicula ausschneiden und das Periost sorgfältig entfernen. Mit der Naht faßt man dann wie bei einer Tabaksbeutelnaht die zwischen den beiden Stümpfen gelegenen Weichteile.

Der Gewinn, den der Patient macht, besteht darin, daß das mit dem Humerus verwachsene Schulterblatt viel beweglicher wird.

Das habe ich mir auch bei Deltoideslähmungen zunutze gemacht, indem ich zuerst eine Arthrodese der Schulter und dann diese Pseudarthrosenbildung ausführte. Die Operationskombination ergibt, wenn die aktive Beweglichkeit des Schulterblattes erhalten war, recht gute funktionelle Resultate.

Digitized by Google

V.

Aus der Privatklinik von Dr. C. Deutschländer in Hamburg.

Zur operativen Mobilisierung der Knieankylosen.

Von

Dr. **Carl Deutschländer,** Hamburg.

Mit 6 Abbildungen.

Für die Mobilisierung der knöchernen Ankylose des Kniegelenkes stehen zurzeit zwei Methoden im Vordergrunde des Interesses: einmal das schon seit Jahren geübte Verfahren der Interposition, wie es zuerst von Helferich angegeben wurde, und das in der letzten Zeit besonders von Payr durch die systematische Verwendung der Faszienzwischenlagerung eine methodische Ausbildung erfahren hat, sodann das Verfahren des Ersatzes des verloren gegangenen Gelenkes durch Ueberpflanzung eines neuen Gelenkes, wie es von Lexer inauguriert worden ist.

Von vornherein scheint die Transplantationsmethode gewisse Vorzüge zu bieten wegen der Möglichkeit, direkt die spezifischen physiologischen Gelenkgewebe für den Ersatz des verloren gegangenen Gelenkes zu verwenden. Die Transplantationsmethode steht und fällt jedoch mit der Frage, ob es gelingt, ein fremdes, wenn auch gleichartiges Körperorgan in allen seinen Bestandteilen, oder zum mindesten in seinen wichtigsten Bestandteilen dauernd funktionsfähig zur Einheilung zu bringen.

Die klinischen Erfahrungen, welche von chirurgischer Seite in diesem Punkte namentlich bei der Exstirpation bösartiger Geschwülste an anderen Gelenken gemacht worden sind, lassen diese Frage zunächst bejahen. Auch die experimentellen und histologischen Untersuchungen, welche Lexer und seine Schule, Axhausen u. a. angestellt haben,

Digitized by Google

sprechen zugunsten der Methode. Die Veröffentlichungen über die Dauerergebnisse dieses Verfahrens sind indessen noch recht spärlich.

Was die Verpflanzung eines ganzen Kniegelenkes im Sinne der physiologischen Gelenkeinheit, d. h. mit Kapsel, Bandapparat und Kniescheibe, anbetrifft, so ist meines Wissens ein derartig dauernd geheilter Fall bisher noch nicht bekannt gegeben worden. Auch

Fig. 1.

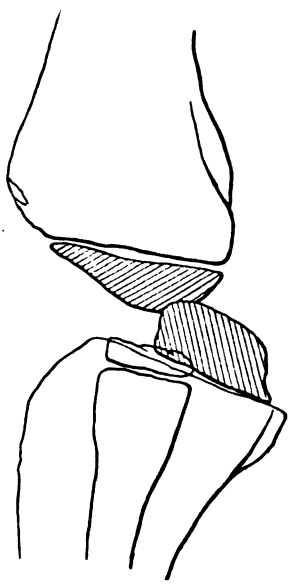

Transplantiertes Kniegelenk. (Transplantat schraffiert.)

Fig. 2.

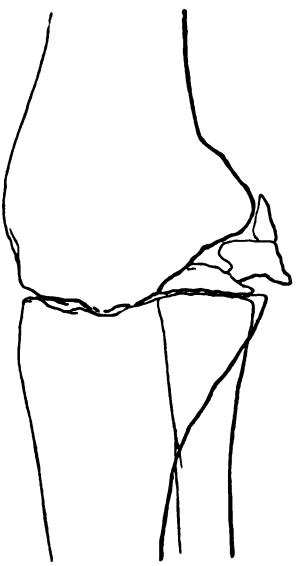

Transplantiertes Kniegelenk. Transplantat geschwunden. Ankylose.

bei dem von Lexer berichteten Falle trat nachträglich eine Abstoßung der bindegewebigen Bestandteile des überpflanzten Gelenkes ein.

Ich selbst verfüge über eine bereits an anderer Stelle eingehender beschriebene Beobachtung[1]), bei der ich eine ausgedehnte Ueberpflanzung eines ganzen Kniegelenkes vornahm, die mich anfangs zu der Annahme berechtigte, diesen Eingriff mit Erfolg ausgeführt zu haben. Aber trotz aseptischen Verlaufs der Operation und trotz reaktionsloser Wundheilung erfolgte in der dritten Woche nach der Operation spontan

[1]) Deutsche Zeitschr. f. Chir. Bd. 128, Heft 1 u. 2.

Digitized by Google

unter Temperatursteigerung und Fistelbildung die vollständige Ausstoßung der Gelenkweichteile.

Die Ueberpflanzung ganzer Kniegelenke im Sinne der physiologischen Gelenkeinheit ist meines Erachtens augenblicklich noch ein ungelöstes Problem, und es muß der Zukunft vorbehalten bleiben, ob es mit der Erforschung der möglichst günstigen Verpflanzungsbedingungen gelingt, der Lösung dieser Frage näherzukommen.

Praktisch müssen wir uns zurzeit bei dem Ersatz eines ankylosierten Kniegelenkes durch die Transplantationsmethode lediglich auf die Uebertragung der knöchernen und knorpligen Gelenkbestandteile beschränken. Diese Art des Vorgehens hat durch die bemerkenswerten experimentellen und histologischen Untersuchungen Axhausens über die Transplantationsfähigkeit der Gelenke eine wertvolle Stütze erfahren, der auf Grund zahlreicher und länger beobachteter Tierversuche zu dem Ergebnis kommt, daß zwar ein großer Teil des transplantierten Gelenkknorpels zugrunde geht, daß aber immerhin noch ein genügender Rest von lebensfähigem Knorpelzellenmaterial erhalten bleibt, der eine praktische Verwendbarkeit der Methode gestattet. Daß bereits in den ersten Wochen nach einer Gelenkkörpertransplantation ein recht erheblicher Schwund des Transplantats erfolgt, ist eine Tatsache, die die einschlägigen Röntgenbilder stets einwandfrei erkennen lassen. Anders steht es aber mit der Frage, ob in der Tat noch ein genügend großer Teil lebensfähig bleibt, der die Wiederaufnahme der Gelenkfunktion möglich macht. Wenn auch die Schlußfolgerungen Axhausens für den Tierversuch unbedingt

Fig. 3.

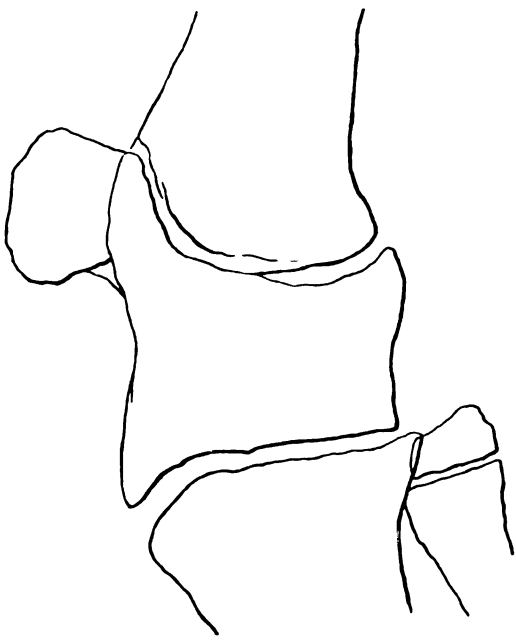

Knieankylose.

Digitized by Google

Gültigkeit besitzen mögen, so erscheint es mir doch auf Grund eigener Beobachtungen zweifelhaft, ob sich diese Schlußfolgerungen ohne weiteres auf den Menschen und insbesondere auf das Kniegelenk desselben übertragen lassen, bei dessen Ersatz ziemlich umfangreiche Transplantationen notwendig werden. Zu diesem Zweifel geben mir 2 Fälle Anlaß, in denen ich nicht nur einen teilweisen, sondern einen völligen Schwund des Transplantats nach einer gewissen Zeit feststellen konnte.

In dem einen dieser Fälle handelte es sich um einen 13jährigen Knaben, bei dem ich zwecks Beseitigung und Mobilisierung einer fehlerhaft geheilten Knieankylose die Ueberpflanzung eines anderen mir gerade zur Verfügung stehenden Kniegelenkes vornahm, und zwar in voller Ausdehnung einschließlich der Kapsel, des Bandapparates und der Kniescheibe. In der dritten Woche nach der Operation erfolgte die bereits erwähnte Ausstoßung der Gelenkweichteile, die zur Folge hatte, daß sich das den Tibiastumpf bedeckende Transplantat verschob und so für die weitere funktionelle Ausgestaltung des Gelenkes nicht mehr in Frage kam. Durch diesen Vorgang gewann der Eingriff lediglich den Charakter der halben Gelenktransplantation im Sinne Lexers, da nur das den Femur bedeckende Transplantat zur Anheilung gelangte. Trotz der konsequent durchgeführten funktionellen Nachbehandlung des Gelenkes gelang es nicht, eine ergiebigere Gelenkfunktion zu erzielen, und die regelmäßigen Röntgenkontrollen ließen einen immer stärker werdenden Schwund des Transplantats erkennen, wobei gleichzeitig der ursprünglich ziemlich breite

Fig. 4.

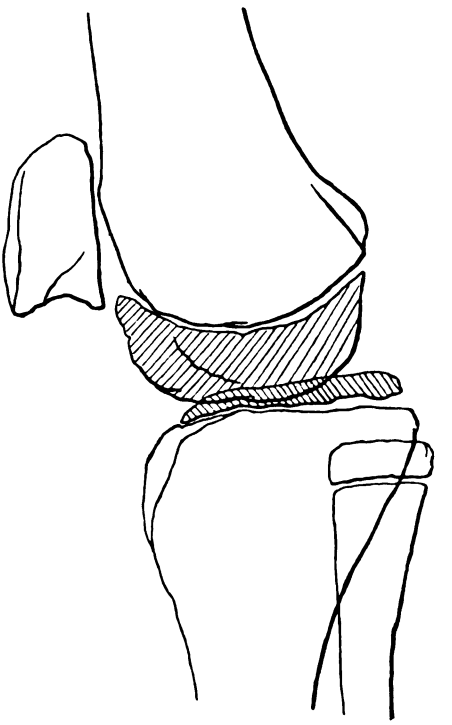

Transplantiertes Kniegelenk. (Schraffiert.)

Digitized by Google

Gelenkspalt immer schmäler und verwaschener wurde. $^3/_4$ Jahre nach der Operation waren nur noch geringe Wackelbewegungen möglich, und von dem überpflanzten Knorpel waren nur noch Spuren vorhanden. Immerhin war ich auch damals noch der Ansicht, daß dieser geringfügige Rest sich erhalten würde, eine Annahme, der ich auch noch in der Veröffentlichung in der Deutschen Zeitschrift für Chirurgie Ausdruck verlieh, die sich aber in der Folgezeit als irrig erwies. Denn 1 Jahr später zeigte sowohl das Röntgenbild als auch die Funktions-

Fig. 5.

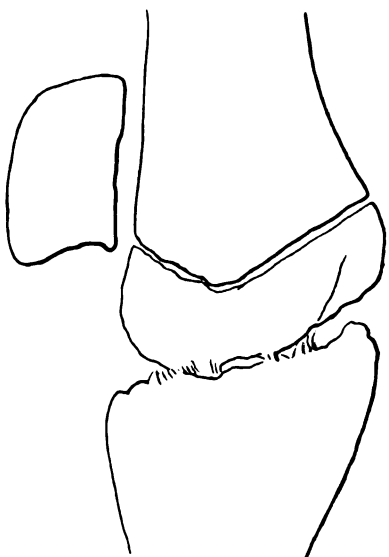

Transplantiertes Kniegelenk. Knorpeldickwand Reankylose. Nach 3 Monaten.

Fig. 6.

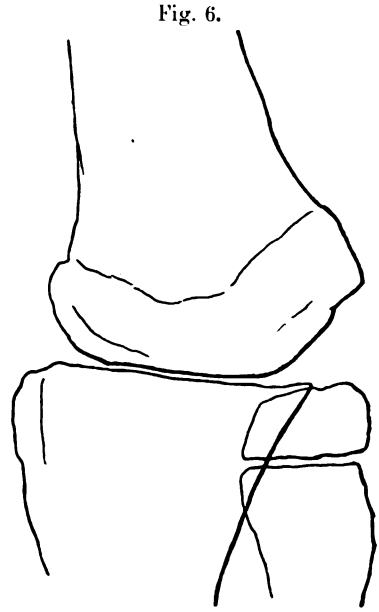

Transplantiertes Kniegelenk. Reankylose beseitigt durch Fascieninterposition.

prüfung eine vollkommene Reankylosierung, so daß das Resultat, wenigstens in Hinblick auf die Mobilisierung als vollkommener Mißerfolg bezeichnet werden muß. Der Verlauf dieses Falles ist in den Figuren 1—6 zu erkennen.

In dem zweiten Falle handelte es sich um einen 14jährigen Knaben, bei dem ich wegen einer fehlerhaft geheilten Knieankylose nach Osteomyelitis nur die Transplantation der knorplig-knöchernen Gelenkbestandteile — also ohne Weichteile — ausführte. Obwohl hier die Einheilung des Transplantates ohne jeden Zwischenfall vollkommen reaktionslos erfolgte, entwickelte sich doch trotz sorgfältigster funktioneller

Digitized by Google

Nachbehandlung bereits in den ersten Monaten ein so hochgradiger Schwund des Transplantats, Hand in Hand mit einer stetig zunehmenden Verschlechterung der Funktion, daß ich mich 3 Monate nach dem ersten Eingriff zu einer Nachoperation entschließen mußte. Trotzdem das Röntgenbild noch einen deutlichen, wenn auch etwas verwaschenen Gelenkspalt erkennen ließ, so konnte bei dieser Gelegenheit bereits die beginnende Reankylosierung einwandfrei festgestellt werden. Von dem überpflanzten Gelenkknorpel waren sowohl an der Tibia als auch am Femur nur noch spärliche atrophische Reste vorhanden, und zahlreiche breite Usuren vermittelten bereits zwischen beiden Knochen eine feste knöcherne Verbindung.

Um eine Beweglichkeit zu erzielen, führte ich nach Durchtrennung der knöchernen Verwachsungen die Zwischenlagerung von Faszienstreifen aus, was, soweit sich der Fall bis jetzt beurteilen läßt, anscheinend zu einem günstigeren Ergebnis zu führen verspricht. Wenigstens zeigen die Röntgenbilder eine scharfe und gleichmäßige Begrenzung des Gelenkspaltes, ohne daß bisher eine Verschmälerung desselben zu beobachten ist, und auch die Funktion bessert sich zunehmend.

Beiden Fällen gemeinsam ist, daß trotz Einheilung des transplantierten Gelenkknorpels dieser einem fortschreitenden Schwunde anheimfällt und schließlich ganz zugrunde geht. Auch in dem ersten Falle fand, wie die Röntgenbilder zeigen, trotz des Zwischenfalles der Abstoßung der Gelenkweichteile eine Anheilung des auf den Femurstumpf überpflanzten Gelenkknorpels statt. Man könnte nun freilich bei diesem Falle den Einwand erheben, daß durch das Herauseitern der Gelenkweichteile der transplantierte Knorpel eine so schwere Schädigung erlitt, daß der allmähliche Untergang unausbleiblich war.

Auffallend bleibt aber hierbei immer, daß gerade in diesem Falle das völlige Absterben des Knorpels erst verhältnismäßig spät — erst nach einem Jahre — stattfand, während es bei dem zweiten Falle, der vollkommen ohne einen solchen Zwischenfall verlief, bereits sehr früh — schon nach 3 Monaten — eintrat.

Es wäre natürlich verfehlt, aus diesen beiden Beobachtungen verallgemeinernde Schlußfolgerungen zu ziehen. Immerhin aber lassen sie den Zweifel berechtigt erscheinen, *ob sich beim Menschen der Gelenkknorpel auf die Dauer und in größerem Umfange, wie es bei der Kniegelenktrans-*

Digitized by Google

plantation notwendig ist, lebens- und funktionsfähig überpflanzen läßt, oder ob er nicht das gleiche Schicksal wie jedes andere höher differenzierte Gewebe erleidet, nämlich allmählich vernichtet wird und zugrunde geht. Mit der Beantwortung dieser Frage steht die Berechtigung des Transplantationsverfahrens bei Knieankylosen in engem Zusammenhang, und zur Klärung der Sachlage wäre es sehr erwünscht, wenn noch weitere Mitteilungen über den Verlauf und die Dauerergebnisse derartiger Eingriffe erfolgten.

Digitized by Google

VI.

Verletzbarkeit schnell wachsender Zellen und Rachitis.

Von

Dr. **Murk Jansen,** Leiden (Holland).

Meine Herren! Ich möchte darauf hinweisen, daß schnell wachsende Zellen verletzbarer sind als langsam wachsende. Röntgen- und Radiumstrahlen beeinflussen Hautwucherungen eher als die normale Haut, fungöse Granulationen eher als gesunde Gewebe. Sie zerstören die Zellen der Haarbälge eher als diejenigen der weniger schnell wachsenden Deckepithelien der Haut, die (männlichen) Keimdrüsen mit ihren aktiven Zellteilungen eher als andere Drüsenzellen (Azoospermie).

Am deutlichsten aber zeigt sich die Verletzbarkeit schnell wachsender Zellen in dem Skelett. In demselben weisen die verschiedenen Teile einen auffälligen Unterschied in der Schnelligkeit ihres Wachstums auf. Die Zellen der intermediären Knorpelscheiben, welche, wie bekannt, den größten Teil des Längenwachstums bewirken, zerteilen sich öfter, wachsen schneller als der übrige Teil des Skelettes. Röntgenstrahlen können nun bekanntlich das Wachstumvermögen derselben zerstören, ohne daß die übrigen Teile des Knochens merklich geschädigt werden. Von einem jeden leicht zu beobachten ist weiterhin die Verletzbarkeit schnell wachsender Zellen in dem oft vorkommenden Genu valgum: infolge einer primären Valgität des Fußes hat mehr Druck auf die laterale Seite der Tibia und des Femur eingewirkt als auf die mediale, und zwar begreiflicherweise über der ganzen Länge dieser beiden Knochen. Die Verringerung des Wachstums zeigt sich aber nur in den intermediären Knorpelscheiben: daselbst fehlt ein keilförmiges Stück, das mit der breiten Seite nach auswärts gerade oberhalb und unterhalb des Gelenkspaltes vorhanden sein sollte.

Auch inneren Schädlichkeiten gegenüber sind die schneller wach-

Digitized by Google

senden Zellengruppen empfindlicher als die weniger schnell wachsenden. Wenn z. B. ein junges Mädchen, das gerade zur Geschlechtsreife gelangt ist und somit angefangen hat, ihren blutbildenden Organen hohe Anforderungen zu setzen, von irgendeiner Schädlichkeit befallen wird — es sei denn, daß körperliche und geistige Ueberanstrengungen oder irgendein andauernder Entzündungsherd oder beides vorliegen —, so stellt sich als erste Erscheinung manchmal Chlorose ein. Das Knochenmark bildet weniger rote Blutkörperchen als normaliter, welche dazu ein geringeres Quantum Farbstoff enthalten. Das Knochenmark verrät eine Insuffizienz oder Hypovitalität. Kommen die gleichen Schädlichkeiten vor der Geschlechtsreife oder nach dem Klimakterium, oder aber beim Manne, so treten die Erscheinungen von seiten des Blutes viel weniger in den Vordergrund, d. h. es wird das — in diesen Fällen weniger aktive — Knochenmark nicht oder in erheblich geringerem Maße betroffen.

Wir haben mit der Chlorose nicht einen Beweis, sondern nur ein Beispiel unserer Anschauungen geben wollen, von denen es unschwer wäre, noch eine Anzahl aus der Klinik anzuführen. Vorderhand aber wollen wir nur hervorheben, daß eine Schädlichkeit, welche ein Individuum befällt, nicht nur für das ganze Individuum eine ernstere Bedeutung hat, je nachdem es in schnellerem Wachstum begriffen ist — man denke an die schweren Formen der kindlichen Tuberkulose (A. Gaertner) sowie an die hohe Kindersterblichkeit —, sondern auch in dem Individuum wieder diejenigen Zellengruppen am meisten schädigt, welche im schnellsten Wachstum begriffen sind. Schnell wachsende Zellengruppen innerhalb eines Organismus geraten eher als langsam wachsende in einen Zustand der Hypovitalität oder Insuffizienz. Dieses Prinzip hat man — soviel uns bekannt — in der Biologie nicht in seiner Allgemeinheit gewürdigt. Und dennoch macht es die Lokalisation sowie die Natur mancher Störungen, welche die Klinik bietet, verständlich und liefert ein Mittel, in das Wesen der Rachitis eine Einsicht zu gewinnen. Ein Kind z. B., das an beschränkter Stelle im Körper einen andauernden Kampf mit Bakterien führt — z. B. in dem Darm, in einer Lunge —, zeigt alsbald eine welke Haut, dürre Haare, dünne schwache Muskeln, einen schlaffen Bandapparat. Die abhängenden Hände und Füße sind zyanotisch, weil die Venenwände dem hämostatischen Druck nicht gewachsen sind. Diese Gewebe befinden sich in einem Zustand, welcher zwischen dem vollkräftigen Leben und dem Tode schwankt.

Digitized by Google

Obgleich nicht direkt von dem Feinde ergriffen, so sind sie dennoch hypovital oder insuffizient geworden. Auch an den (nicht direkt ergriffenen) inneren Organen können ähnliche Erscheinungen vorkommen, von denen wir der Einfachheit halber absehen. Am Skelett aber zeigen sich, und zwar regelmäßig noch vor den obengenannten Erscheinungen, die auffälligsten Veränderungen. Die intermediären Knorpelscheiben sind verdickt, und in schweren Fällen treten Verbiegungen der langen Knochen auf als Zeichen ihrer Kalkarmut. Das Mikroskop zeigt nahe den verdickten Intermediärknorpeln Rarefaktion des Knochengewebes und in nicht zu leichten Fällen unverkalktes Gewebe unter dem Periost. In schweren Fällen besteht das ganze Skelett aus knorpelartigem Gewebe. Dieser Zustand wird nach Glisson seit der Mitte des 17. Jahrhunderts von den Gelehrten als eine selbständige Krankheit betrachtet und mit dem Namen „Rachitis" bezeichnet. Auf die mikroskopische Untersuchung hin wird allgemein die Verdickung der Intermediärknorpel als eine enchondrale „Hyperplasie" (Kassowitz, Marfan, Delafield und Prudden u. a. m.), das unverkalkte Gewebe unter der Knochenhaut als „periostale Wucherung" beschrieben — als wäre die Rachitis eine Art Riesenwuchs. Die „rachitischen" Knochen wachsen aber nicht größer als normal, sondern sie bleiben regelmäßig kleiner, worauf auch Frangenheim hingewiesen hat. Wenn in einem Töpferwerk einer der Arbeiter einen größeren Haufen ungehärteter eben modellierter Töpfe neben sich hat als die übrigen, so ist der Schluß nicht gerechtfertigt, daß er mehr gearbeitet hat als die anderen. Derjenige, der die Töpfe in den Ofen hätte bringen sollen, mag in Ermangelung geblieben sein. Und alles spricht dafür, daß mutatis mutandis gerade dies der Fall ist im hypovitalen Knochen:

Die Botaniker zerteilen allgemein den normalen Wachstumsprozeß in drei Phasen. In der wachsenden Spitze einer Pflanze oder eines Blattes lassen sich nämlich, wie bekannt, drei Zonen unterscheiden: 1. eine äußere Zone kleiner Zellen, welche sich teilen; 2. eine mittlere Zone größerer Zellen, welche wachsen — d. h. an Umfang zunehmen —, ohne sich zu teilen, und 3. eine innere Zone von Zellen, welche sich differenzieren (sich aber nicht mehr vergrößern). In ähnlicher Weise lassen sich in und nahe dem Intermediärknorpel eines (wachsenden) Knochens drei Phasen unterscheiden: 1. der Zellteilung; 2. der Zellvergrößerung; 3. der Differenziation. — Die Verdickung der intermediären Knorpelscheiben sowie das unverkalkte subperiostale Gewebe am Skelett eines irgendwie geschädigten Kindes können mithin der Ausdruck einer

Digitized by Google

Insuffizienz der Differenziation, einer Hemmung der dritten Wachstumsphase sein, während das Zurückbleiben in der Länge der Knochen auf einer Hemmung der ersten — und etwa auch der zweiten — Wachstumsphase beruht. Daß dies wirklich der Fall ist, daß mit anderen Worten das Wesen der „Rachitis" wirklich einer Hemmung des Wachstums — und nicht einer Hyperplasie — entspricht, geht hervor 1. aus dem Zurückbleiben an Größe der „rachitischen" Knochen, und 2. aus der Rarefaktion, welche sie aufweisen. Von einer „Wucherung" oder Hyperplasie könnte nur die Rede sein, wenn man dazu eine noch stärkere Resorption voraussetzen dürfte.

Die verringerte Ablagerung von Kalksalzen zeigt sich denn auch bei den verschiedenartigsten Schädlichkeiten, welche die wachsende Knochensubstanz befallen, z. B. bei Verringerung der Funktion, wie bei der kongenitalen Hüftverrenkung und dem Klumpfuß, bei Fixation eines Körperteiles im Gipsverband, beim Myxödem, bei der Achondroplasie. In allen diesen Fällen zeigt die Röntgenplatte in dem geschädigten Knochen einen kleineren Knochenkern und eine größere Zone unverknöcherten Gewebes um denselben herum als in dem normalen. Und Kassowitz rief die „Rachitis" hervor in einer Hundepfote mittels einer Ligatur, welche die Nahrungszufuhr derselben verringerte.

Wie dem aber sei, in dem Kinde mit andauerndem lokalen Entzündungsherde sehen wir außer den obenerwähnten Erscheinungen an den Weichteilen (an der Haut, den Haaren, den Muskeln und den Bändern) Veränderungen in dem Skelett auftreten, welche unter dem Namen „Rachitis" bekannt sind und den Charakter einer Wachstums- (und zwar vorzugsweise Differenziations-) Hemmung aufweisen. Die ersteren — die Veränderungen an den Weichteilen — werden wohl von jedem Kliniker als Zeichen der „Schwäche" oder Ausdruck „des schlechten Allgemeinzustandes" betrachtet, und es liegt auf der Hand, auch die letzteren, diejenigen des Skelettes, als Zeichen der „Schwäche", des „schlechten Allgemeinzustandes" oder der Hypovitalität aufzufassen.

In dem Nachstehenden wollen wir nunmehr die Gründe vorführen für die Annahme, daß die „Rachitis" — im Gegensatz zu der üblichen Annahme, daß sie ein Morbus sui generis sei — der Ausdruck am Skelett einer Hypovitalität des wachsenden Individuums ist. Sprechen dafür schon die obigen Erwägungen, nach welchen die Rachitis als eine Wachstums- und vorzugsweise Differenziationsinsuffizienz erscheint, so werden wir nunmehr sehen, daß dasselbe gilt für ihre Lokalisation im Skelett qua talis, sowie in den verschiedenen Teilen

Digitized by Google

desselben, die Intensität in den verschiedenen Altersstufen und die Mannigfaltigkeit ihrer Ursachen.

In dem erwähnten Falle des erkrankten Kindes bildet der lokale Bakterienherd die Schädlichkeit, welche den ganzen Organismus befällt. Wenn in einem Lande an beschränkter Stelle Krieg geführt wird, so leidet das ganze Volk mit. Es fragt sich nunmehr: Weshalb zeigt sich in dem kindlichen Organismus diese Mitleidenschaft regelmäßig zuerst oder am auffälligsten im Skelett?

Das Skelett nimmt in bezug auf seine Entwicklung und sein Wachstum den andern Geweben gegenüber eine ganz gesonderte Stelle ein. In keinem Gewebe ist die Differenziation — die dritte Wachstumsphase — in so starkem Maße entwickelt wie im Skelett. Während bei den epithelialen Geweben mit dem vollen Wachstum der Zellen das Endziel erreicht ist, ist in den Stützgeweben überdies die Interposition von Interzellularsubstanz erforderlich, welche die eigentliche Funktion dieser Gewebe übernimmt. In keinem anderen Gewebe gelangt nun die Entwicklung der Interzellularsubstanz zu so vollkommenem Ausdruck wie in dem Knochengewebe (Gegenbaur). Dazu kommt, daß dieser Prozeß nicht über der ganzen Länge der Knochen in gleichem Maße vor sich geht, sondern vorwiegend in den Intermediärknorpeln. Den letzteren werden somit während des Wachstums höhere Anforderungen gesetzt, als wir in irgendeinem anderen Gewebe beobachten. Und so wird es verständlich, daß gerade die Intermediärknorpeln, wenn irgendeine Schädlichkeit während des Wachstums einwirkt, regelmäßig die ersten Erscheinungen der Insuffizienz des Wachstums (der Differenziation) zeigen.

Pommer und Schmorl haben durch pathologisch-anatomische Untersuchung festgestellt, daß auch in den verschiedenen Altersstufen diejenigen Teile des Skelettes zuerst erkranken, deren knöcherne Entwicklung am lebhaftesten ist. Bei frühem Beginn des Leidens erkranken demnach Schädel[1]), Thorax und Wirbelsäule zuerst, während nach dem ersten Lebensjahr die Extremitäten vorwiegend von den rachitischen Erscheinungen befallen werden. Sie haben also richtig erkannt, daß auch in den verschiedenen Altersstufen die Lokalisation der „Rachitis" dem Gesetz der Verletzbarkeit schnell wachsender Zellen gehorcht. Daß aber das vorzugsweise Auftreten

[1]) Daß der Schädel als Bindegewebsknochen den Knorpelknochen nicht vollkommen gleichzustellen ist, wollen wir hier außer Betracht lassen.

Digitized by Google

der Erscheinungen im Skelett schon eine Teilerscheinung dieses Gesetzes ist, haben sie nicht eingesehen, und ebensowenig haben sie erwogen, daß die Art der Erscheinung einer Insuffizienz des Wachstums (vorzugsweise der Differenziation) einer Hypovitalität des ganzen Individuums entspricht.

Gleich wie der Grad der Wachstumshemmung in den verschiedenen Teilen an einem bestimmten Zeitpunkt sowie in verschiedenem Alter von der Schnelligkeit je ihres Wachstums bestimmt wird, so auch ist dies der Fall für den Körper als Ganzes. Die gleiche Schädlichkeit, z. B. ein Darmkatarrh, welche während der Zeit des schnellsten Wachstums in den ersten Lebensmonaten das Wachstum ganz hintanhält oder sogar zur Pädatrophie führt, wird in späteren Monaten eine schwere „Rachitis" hervorrufen, in welcher auch die Diaphysen beteiligt sind, und nach den ersten Jahren nur noch epiphysäre Veränderungen veranlassen, wie sie in den unzähligen X-Bein-Kinderchen und auch in der Rachitis tarda gewöhnlich zum Ausdruck gelangen.

In der Adoleszenz nimmt die Hypovitalität manchmal den Charakter eines Riesenwuchses an. Bekannt ist der Typus der langen, aber schwachen, etwa 16jährigen Knaben, welche „aus ihren Kräften gewachsen sind" und weniger liebevoll als „lange Schlingel" bezeichnet werden. Wir neigen zu der Annahme, daß hier eine noch geringere Schädlichkeit vorgelegen hat, welche, zu schwach für Wachstumshemmung, sich — gemäß dem biologischen Grundgesetz Arndts — in einen Wachstumsreiz umgewandelt hat. Wie dem aber sei, die Hypovitalität ihrer Intermediärknorpel beweisen diese Schwächlinge dadurch, daß sie manchmal schnell und ohne sonst nachweisbare Ueberbelastung X-beine entwickeln.

Es bilden also unseres Erachtens die Pädatrophie, die diaphysäre „Rachitis", die epiphysäre „Rachitis" (häufig als „Rachitis tarda") und das übermäßige Längenwachstum mancher schwachen Adoleszenten einen stetig abnehmenden Grad der Hypovitalität.

Zwischen dem Äußersten, der Pädatrophie, bei welcher nicht nur jedes Wachstum fehlt, sondern sogar der Abbau vorherrscht, und dem übermäßigen Längenwachstum in der Adoleszenz liegt somit die „Rachitis", welche einerseits ein gewisses Wachstum zur unabweisbaren Vorbedingung hat (ohne Wachstum keine Rachitis), anderseits aber in dem Wachstum eine Mangelhaftigkeit aufweist, eine Insuffizienz, und zwar vorwiegend des dritten Stadiums, der Differenziation. Ist die

Digitized by Google

Schädlichkeit eine intensivere, so veranlaßt sie eine Hemmung auch der beiden ersten Wachstumsphasen. Es tritt sodann Wachstumsstillstand ein, der Uebergang zwischen der „Rachitis" und der Pädatrophie. Typisch in dieser Beziehung erscheinen uns z. B. die etwa 2—10 Jahre alten spondylitischen Kinder, welche trotz vollkommener Ruhe in passendem Gipsbett fortwährend fiebern und ohne jeden Appetit eine stetige Besorgnis um ihr Leben erregen. Das Wachstum hält, die Extremitäten fallen durch ihre Kleinheit — die Hände sogar durch ihre Winzigkeit — auf, die Zeichen der „Rachitis" sind aber geringfügige. Eine etwas größere Schädlichkeit oder aber die gleiche Schädlichkeit zu einer Zeit, wo das normale Wachstum schneller vor sich geht — wie in den ersten Lebensmonaten —, und es hätte sich die Pädatrophie gezeigt, welche von jedem Laien richtig als eine Annäherung zum Tode erkannt wird und in dem gegebenen Fall durch jedwede Unzweckmäßigkeit hervorgerufen werden kann. Und die große Häufigkeit der Pädatrophie der Rachitis gegenüber in den ersten Lebensmonaten erscheint in diesem Lichte als die Folge der Schnelligkeit, mit der zu dieser Zeit normaliter das Wachstum vor sich geht.

In der **Art ihrer Erscheinungen** eine Insuffizienz des Wachstums, in der **Lokalisation** derselben an die am schnellsten wachsenden Teile gebunden, in ihrer **Intensität** der Schnelligkeit des Wachstums proportional, weiterhin auch durch ihre Beziehungen zu der Pädatrophie einerseits und dem übermäßigen Längenwachstum in der Adoleszenz anderseits, entspricht somit die „Rachitis" demjenigen, was man von einem Hypovitalitätszustande a priori erwarten würde. Und dasselbe gilt für ihre Ursachen:

Man hat die „Rachitis" zumeist als eine Krankheit sui generis betrachtet. Man hat sich endlos bemüht, nach den direkten Erregern derselben zu suchen; aber vergebens. Die typischen Veränderungen in und nahe den Intermediärknorpeln weisen keine Bakterienherde auf. Zwar vermögen die verschiedenartigsten Krankheitserreger, welche sich irgendwo im Körper ansiedeln, z. B. in einer Lunge oder in dem Darm, die „Rachitis" hervorzurufen, ja sogar jede mehr oder weniger ernste andauernde Erkrankung im kindlichen Alter wird von „rachitischen" Erscheinungen begleitet oder befolgt, aber in den verbreiterten Intermediärknorpeln und der rarefizierten, kalkarmen Spongiosa, kurzum in den typisch „rachitisch" veränderten Stellen, findet

Digitized by Google

man die Bakterien nicht. Zwar weist die Klinik Zustände auf, in denen sich Bakterienherde mit Vorliebe in oder nahe den Intermediärknorpeln entwickeln (man denke an die Osteomyelitis), aber 1. kennzeichnen sich diese durch Destruktionserscheinungen, und 2. sind dabei nie sämtliche Intermediärknorpeln in so regelmäßiger Weise befallen wie bei dem „rachitischen Rosenkranz" und „Zwiewuchs". Den mehr weniger launenhaften, in jedem Einzelfall verschiedenen Charakter einer Bakterienüberschwemmung des Skelettes zeitigt die „Rachitis" nicht. Die Entstehung der „Rachitis" ist denn auch keineswegs an das Vorhandensein bakterieller Schädlichkeiten gebunden. Oftmals wird uns ein Kind mit schwerer „Rachitis" zugeführt, das nie krank gewesen ist und bei dessen Eltern und Geschwistern ebenfalls nicht die geringsten Spuren bakterieller Schädlichkeiten vorliegen. Die Anamnese ergibt sodann in der Regel, daß die Mutter während der Schwangerschaft großen körperlichen Ueberanstrengungen und schwerer Ermüdung ausgesetzt gewesen ist. Ein großes Kontingent unserer „Rachitiker" wird gebildet von dem sechsten bis zehnten und den jüngeren Kindern unserer Arbeiterfamilien. Diese Pflanzen sind auf ärmlichem Boden gesprossen und bleiben in ihrem Wachstum zurück. Zumal die unvollständig differenzierten Intermediärscheiben — und in schwereren Fällen auch die Diaphysen — sind dem normalen Druck nicht oder kaum gewachsen; und sie reagieren auf Druckerhöhung mit Hemmung auch der beiden ersten Wachstumsphasen, wodurch die Mißbildungen entstehen, welche die Patienten zu uns führen. — Ebenso lehrreich wie typisch in dieser Beziehung ist z. B. die Geschichte einer Arbeiterfrau unter unserer Beobachtung, aus deren erster Schwangerschaft, während welcher ihr kindischer Vater und drei Brüder bei ihr einwohnten, ein schwer rachitisches Kind geboren wurde, und die ganz kräftige normale Kinder gebar, nachdem der Vater gestorben und die Brüder verheiratet waren. — Daß überdies Nährschäden, Mangel an Luft und Licht und a fortiori verdorbene Luft — giftige Gase (Kassowitz) — eine ähnliche Bedeutung haben, braucht wohl kaum der Erwähnung.

Gleichwie der Charakter der „rachitischen" Erscheinungen, deren Lokalisation und Intensität, so führt somit auch das Studium ihrer Ursachen zu der Erkenntnis, daß ihr Wesen einer Insuffizienz des Skelettwachstums entspricht: Gerade die Verschiedenartigkeit der Ursachen einerseits und die Gleichförmigkeit der „Rachitis" anderseits, sowie auch die Konstanz ihres Auftretens im Anschluß an jedwede

Digitized by Google

Schädlichkeit nötigen zu der Annahme, daß die „Rachitis" oder „englische Krankheit" weder eine „itis" oder Entzündung, noch eine selbständige Krankheit, sondern einen **Hypovitalitätszustand des Skelettes** darstellt.

Man hat uns den Vorwurf gemacht, hiermit ein neues Wort einzuführen. Solange aber die Begriffe „Leben" und „Tod" in der Pathologie Verwendung finden, werden wir uns entschuldigt fühlen, Zustände unvollkommenen Lebens als „Hypovitalität" zu bezeichnen. Bedenkt man überdies, daß z. B. das lungenkranke Kind, falls es der Krankheit erliegt, zumeist nicht stirbt an der direkten Zerstörung von Lungengewebe, also nicht an Insuffizienz des Gaswechsels zugrunde geht, sondern daß vielmehr die indirekten Folgen des lokalen Krankheitsprozesses schließlich den Atem- oder Herzstillstand bedingen, so gewinnt das Studium der Hypovitalitätserscheinungen — auch der inneren Organe — an Bedeutung, weil es mit dem Studium der unmittelbaren Ursachen des Todes verknüpft erscheint. — Wir wollen deshalb unsere rachitischen Patienten als hypovitale Individuen betrachten und daraus entnehmen, daß mit der Diagnose „Rachitis" nicht das Endziel der Diagnostik erreicht, sondern nur ein Anfang gemacht ist. Wir werden weiter erforschen, welche Schädlichkeit die Hypovitalitätserscheinungen hervorgerufen hat, unter denen die Wachstums- (vorzugsweise Differenziations-)Hemmung des Skelettes in den Vordergrund tritt. Dadurch wird nicht nur die Therapie, sondern auch die Kenntnis der Ursachen und somit die Prophylaxis der „Rachitis" merklich gefördert werden.

Zusammenfassend erscheint die Rachitis als eine Insuffizienz des Wachstums (vorzugsweise der Differenziation), ein Hypovitalitätszustand des Skelettes, Teilerscheinung der Hypovitalität des ganzen Individuums, welche von jedweder Schädlichkeit, so vor wie nach der Geburt hervorgerufen werden mag. Und wem das Wort Hypovitalität Beschwerden macht, der mag die Rachitis einfach als eine Insuffizienz des Wachstums bezeichnen, Teilerscheinung einer „allgemeinen Schwäche" oder eines „schlechten Allgemeinzustandes", und so ohne neues Wort auskommen.

Wenn wir in dem Obenstehenden dargetan haben, daß — bei der Einwirkung irgendeiner Schädlichkeit — der Grad der Wachstums- (Differenziations-) Hemmung bestimmt wird von der Schnelligkeit, mit der das normale Wachstum vor sich geht, so haben wir damit

Digitized by Google

nur in großen Zügen ein allgemeines Prinzip begründen und keineswegs den mitbestimmenden Einfluß anderer Faktoren leugnen wollen. Der gleiche Entzündungsherd z. B., welcher bei dem einen jungen Mädchen Chlorose hervorruft, mag bei dem anderen, aus neuropathischer Familie, hysterische oder neurasthenische Symptome in den Vordergrund der Erscheinungen treten lassen. Es bildet sodann das Nervensystem, schon ohne schnelles Wachstum, hereditär und familiär, einen Locus minoris resistentiae. In ähnlichen Fällen kann das Gesetz der Verletzbarkeit schnell wachsender Zellen somit behilflich sein, die angeborene Minderwertigkeit gewisser Gewebe zu beweisen. Wenn z. B. ein Kind das Krankheitsbild der exsudativen Diathese Czernys zeigt, ohne daß zu gleicher Zeit Zeichen der „Rachitis" vorliegen, so beweist dies, daß in dem Falle — entgegen der Regel — die Deckepithelien der äußeren und inneren Körperoberflächen gewissen Schädlichkeiten gegenüber empfindlicher sind als die (wohl schneller wachsenden) Intermediärknorpel, daß somit eine angeborene Empfindlichkeit, eine „Diathese" oder „Anlage" zur Erkrankung der Epithelien wirklich vorliegt — wenn nämlich Schmutz als abnormer Reiz derselben ausgeschlossen werden kann.

Daß gleich wie hereditäre Momente auch andere Faktoren — u. a. spezifische Affinitäten von Giften — die vorzugsweise Lokalisation gewisser Erscheinungen bedingen können, braucht wohl kaum der Erwähnung. Nichtsdestoweniger erhält sich aber anderseits die Tatsache aufrecht, daß ceteris paribus schnelles Wachstum eher zur Insuffizienz neigt als langsames.

Die Verletzbarkeit schnell wachsender Zellen mag sich auch für das Verständnis anderer pathologischer Erscheinungen nützlich erweisen, so z. B. für die Lokalisation des Karzinoms, das sich vorzugsweise entwickelt in denjenigen Gewebsteilen, welche zu vielfachen Zellteilungen veranlaßt worden sind (d. h. in alten sowie auch in vielfach gereizten Geweben). Gleicherweise mag dasselbe Prinzip eine Rolle spielen bei dem Verschwinden schnell wachsender Tumoren, wie dies bisweilen in einem Patienten, der von einer schweren Infektion befallen wird, zur Beobachtung gelangt. Und schließlich auch in dem Infantilismus, der sich gerne im Anschluß an die Rachitis tarda zeigt, zum Beweise, daß die schnell wachsenden Keimdrüsen, ebensogut wie die schnell wachsenden Intermediärscheiben, in ihrem Wachstum gehemmt sind.

Digitized by Google

Am nützlichsten aber erweist sich vielleicht das Gesetz der Verletzbarkeit schnell wachsender Zellen für das richtige Verständnis der Achondroplasie (oder — nach Kaufmann — Chondrodystrophie), dessen Studium uns dem erwähnten Gesetz auf die Spur geführt hat: wenn der noch bindegewebige (skleroblastomatöse) Embryo zwischen der 3. und 6. Woche von einem zu kleinen Amnion aufgerollt und blutarm gepreßt wird, so daß der Hungertod ihn bedroht, werden sämtliche Knorpelknochen von einer Wachstums- (Differenziations-) Hemmung befallen, welche einer schweren Rachitis sehr ähnlich ist, währenddem die übrigen — weniger schnell wachsenden — Teile der Frucht sich ungestört weiter entwickeln können.

Dies sind alles aber für den Augenblick nur Nebensachen. Der Hauptzweck dieses Vortrages war es, darzutun, daß der Charakter, die Lokalisation und die Intensität der rachitischen Erscheinungen, ihre Beziehungen zur Pädatrophie und zum übermäßigen Längenwachstum der Adoleszenten, sowie auch ihre Ursachen darauf hinweisen, daß die Rachitis einer Insuffizienz des Wachstums — vorzugsweise der Differenziation — des Skelettes entspricht, einen Hypovitalitätszustand des Skelettes als Teilerscheinung einer Hypovitalität des ganzen Individuums darstellt.

Digitized by Google

VII.

Zur Behandlung der ischämischen Kontraktur.

Von

Prof. Dr. Ferd. Schultze,

chirurgischer Oberarzt am St.-Vincenz-Hospital in Duisburg.

Mit 7 Abbildungen.

Meine Herren! Auf der Versammlung Deutscher Naturforscher und Aerzte 1912 zu Münster hat Göbell über eine erfolgreiche Behandlung der ischämischen Kontraktur berichtet. Die bisher geübten Methoden haben dem Operateur, wenn auch nicht ganz im Stich gelassen, so doch nicht das gewünschte gute funktionelle Resultat ergeben. Es gilt dies sowohl von Operationen an den Knochen, als auch von solchen an den Weichteilen. Von den Knochenoperationen wird heute die Resektion der Unterarmknochen (Henle) ausgeführt, sowie die Resectio art. manus, wie solche früher von König geübt und jüngst von Klapp als rationelle Methode empfohlen wurde. Ich habe die Resektion des Handgelenkes, verbunden mit einer 2mal vorgenommenen Verlängerung der Sehnen, vor ca. 14 Jahren vorgenommen, ohne den gewünschten Erfolg zu erreichen, sondern nur eine Besserung. Die Weichteiloperationen bestehen allein in Verlängerung der Sehnen. Letztere läßt sich durch meine Methode der Sehnenverlängerung genau (Zentralblatt für Orthopädie) symmetrisch ausführen.

Einen neuen Weg in der Behandlung der ischämischen Kontraktur hat nun Göbell eingeschlagen. Dieser Autor hat nach Durchschneidung der Flexorenmuskulatur durch freie Uebertragung des zentralen Teiles vom M. sartorius samt den zuständigen Nerven die Funktion wiederhergestellt. Auf Grund dieser Tatsache habe ich auch in 3 Fällen, von denen zwei spruchreif, nach der Göbellschen Methode operiert.

Die Technik ist folgende. Nach Freilegung der Flexoren wird die

Digitized by Google

Muskulatur des M. flexor sublimis et prof. durchschnitten. Es tritt alsdann ein sehr starkes Klaffen der Muskulatur ein. Während der nun folgenden Blutstillung präpariert man das zentrale Ende des M. sartorius und sorgt dafür, daß ein dem Muskeldefekt entsprechendes Stück gelöst wird. Am einfachsten schneidet man zuerst peripherwärts den Sartorius scharf durch, alsdann sieht man sehr bald den Nerven, welcher den Muskel hier versorgt. Nach Durchschneidung des letzteren wird zentral der Muskel quer durchschnitten und ist so transplantationsfähig. Die Einnähung des Transplantates wird peripher und zentral mit der klaffenden Muskulatur mittels Katgut vorgenommen. Der Nerv wird in den Medianus implantiert und mit einer Nadel fixiert, nachdem das Transplantat nur zentral genäht war. Eine Naht der Faszie ist mittels der Klemmtechnik leicht zu erreichen. Dieselbe gibt einen guten Abschluß für den implantierten Muskel; Hautnaht.

Fig. 1.

Ischämische Kontraktur vor der Operation.

Die Nachbehandlung ist von Bedeutung, bei Kindern allerdings kann man kaum etwas erreichen, man beschränkt sich hier auf mäßige und, was noch wichtiger ist, auf die Sand-Wasserbäder nach Schanz. Bei allen Individuen ist neben dieser Behandlung frühzeitig eine medikomechanische Behandlung einzuleiten.

Der Erfolg war in den von Göbell publizierten und demonstrierten Fällen überraschend günstig.

Vergegenwärtigen wir uns die von mir operierten Fälle, so lasse ich zunächst die Krankengeschichte folgen.

Aufn. 28. April 1913, Op. 15. Mai 1913, Entl. 9. Juni 1913. Anamnese: Patient erlitt eine Kontusion des rechten Unterarmes durch Fall. Der behandelnde Arzt legte einen Schienenverband in rechtwinkliger Stellung an. Nach 10 Tagen wurde Patient von mir untersucht auf ischämische Kontraktur. Der Befund war absolut negativ. 14 Tage später wurde Patient mit einer vollendeten Kontraktur der rechten Hand eingeliefert.

Status praesens. Kleine etwas entzündete Wunde auf der Volarseite des rechten Unterarmes. Das Handgelenk ist flektiert, die sämtlichen Finger stehen

Digitized by Google

Fig. 2.

Nach der Korrektur.

in ausgesprochener Krallenstellung. Eine Veränderung des Zustandes ist mit Gewalt nicht zu erreichen. Bei Druck auf die Vola manus wird die Krallenstellung stärker. Jodbehandlung der Wunde. 14. Mai 1913: Leichte reizlose Granulation. 15. Mai 1913: Operation. Inzision am volaren Unterarm. Trennung des Flexor sublimis und profundus, welche weit klaffen. Entsprechend der Diastase wird der zentrale Teil des Sartorius mit dem zugehörigen Nerven frei überpflanzt, mit Katgut peripher und zentral fixiert. Der Nerv wird in den Medianus implantiert. Verband in leichter Dorsalflexion unter Streckung der Finger. 25. Mai 1913 Heilung p. pr.

Verlauf. Anfangs sehr langsam sich einstellende Funktion. Stundenweise wird die in Streckstellung stehende Hand von der Schiene befreit und Bewegung gemacht. Am 9. Juni 1913 wurde Patient entlassen unter Verordnung von täglichen Bädern und Uebungen.

Befund am 3. April 1914. Volle normale Funktion der rechten Hand.

Fig. 3.

Fig. 4.

Nach der Korrektur.

Die Kraft ist etwas geringer, Umfang der Muskulatur ist 1 cm weniger, nach Angabe der Mutter bessert sich dieser Schwächezustand fortgesetzt.

P. S., 25 J., Erdarbeiter aus G.

Anamnese. Patient früher nie krank, erlitt am 14. Juni 1913 einen

Digitized by Google

Unfall dadurch, daß er mit dem Unterarm zwischen zwei Puffer eines Eisenbahnwagens geriet.

Status praesens. Starke Schmerzen im rechten Arm bis zur Schulter ausstrahlend. Patient will Arm und Hand nicht bewegen können. Der rechte Handrücken und Unterarm bis zur Mitte des Oberarmes ist stark geschwollen. Funktion von Finger, Handgelenk, Ellbogengelenk nur minimal. Röntgenbild ergibt keine Fraktur..

Diagnose. Quetschung des Unterarmes mit starkem Bluterguß.

Verlauf. Die Schwellung geht allmählich zurück, die Funktionen bessern sich etwas. Auf dem Handrücken bleibt eine hühnereigroße Geschwulst bestehen, welche nach 4 Wochen, am 14. Juli 1913, inzidiert ein organisiertes Hämatom ergibt.

Fig. 5.

Ischämische Kontraktur vor der Operation.

Die Funktionen bessern sich nicht, es treten Kontrakturen der Finger ein, ebenso des Handgelenkes. Beim Versuch, eine Dorsalflexion des Handgelenkes zu machen, nimmt die Flexionskontraktur der Finger wesentlich zu.

Fig. 6.

Fig. 7.

Nach der Korrektur.

Am 15. September 1913 wird die Durchtrennung beider Flexoren vorgenommen, es finden sich versprengt im Muskel größere Sequester, welche aus-

Digitized by Google

geräumt werden. Es entsteht eine Diastase von 6 cm Länge. Dieselbe wird ausgefüllt mit dem zentralen Stück der Sartoriusmuskulatur nebst dem zuständigen Nerven. Katgutnaht, Naht des Nerven bei Einpflanzung in den M. medianus. Der Verlauf war ohne wesentliche Temperaturstörung. Es stellte sich nach 3 Tagen eine Schwellung ein; Eröffnung der Naht ergab eine braunrote Sekretion, welche im Verlaufe von 6 Wochen zur Vernarbung führte. Am 1. Juli 1913 wurde die mediko-mechanische Behandlung eingeleitet.

Die Hand steht im Handgelenk und Finger etwas überstreckt. Eine Bewegung derselben ist sehr gering. Die Kontrakturen sind gänzlich beseitigt. Im weiteren Verlauf erfolgt allmähliche Zunahme der Funktionen.

Befund bei der Entlassung am 10. März 1914. Patient klagt keine Schmerzen mehr in der rechten Hand. Das rechte Handgelenk steht in Streckstellung; bei Dorsalflexion setzt sofort eine deutliche Flexion der Fingergrundgelenke ein; die Dorsalflexion ist normal. Ein Faustschluß der Hand ist gut möglich, nur der Daumen und Zeigefinger sind weniger kraftvoll. Die Finger sind gut beweglich, mit Ausnahme des Daumens. Die Muskulatur des rechten Unterarmes ist 3 cm geringer.

Pathologisch-anatomisch war im ersten Falle nichts Besonderes nachzuweisen. Nach Durchschneidung der beiden Flexoren war der Widerstand gebrochen. Der 2. Fall hat insofern ein Interesse, als die Muskulatur große Sequester aufwies, welche, eingetrocknet, leicht auszuheben waren und große Nester zurückließen. Diese Sequesterbildung erklärt sich durch die Schwere der Gewalteinwirkung. Es sind die Muskelteile so stark gepreßt worden, daß dieselben völlig von der Zirkulation ausgeschlossen wurden.

Das klinische Bild ist ganz charakteristisch durch die Stellung der Hand im Handgelenk. Hier besteht eine mehr oder minder starke Flexion; im Profil — in Extension — zeichnet sich die Linie wellenförmig ab. Die Finger stehen mit den beiden äußersten Gelenken in starker Flexion, weniger mit dem Metatarsophalangealgelenk. Stemmt man mit dem Finger gegen die Vola manus, so wird der Krallenzustand in den Grundgelenken verstärkt. Dies war besonders in dem 2. Fall sehr stark ausgeprägt. In der Höhe des unteren Drittels des Unterarmes spannen sich die Sehnen sehr scharf an. Die Funktionen der Hand sind, bis auf geringe Bewegung, völlig erloschen.

Was nun den Wundverlauf angeht, so war im Fall 1 eine volle Heilung p. pr. zu verzeichnen. Die von der Verletzung herrührende granulierende Wunde kam erst einige Wochen später zur vollen Heilung. Somit ist eine volle Heilung des Muskeltransplantates erreicht. Der Einpflanzung des Nerven möchte ich doch nun einen bestimmten Wert beilegen. Hat doch jüngst Heineke den Nachweis geführt, daß

Digitized by Google

ein in den gelähmten Muskel implantierter Nerv eine Behebung des Muskels zur Folge hat. Ferner haben die Versuche von Jores bei Muskelüberpflanzungen gelehrt, daß das mit faradischem Strom behandelte Implantat standhielt, das andere hingegen nekrotisierte. Göbell hat dasselbe beobachtet. Er zieht aus seinem erfolgreichen Fall den Schluß, daß das Transplantat partiell nekrotisch geworden, aber eine Regeneration des Muskels herbeiführte. Der Einpflanzung des Nerven möchte ich doch einen wesentlichen Wert beilegen und nicht, wie Göbell erwähnt, als gleichgültig bezeichnen; gerade bestärkt in dieser Auffassung durch die jüngste Mitteilung von Heineke. Nach den letzten Untersuchungen von F. Landois (Zentralbl. f. Chir. 1914, Nr. 14, S. 609) betont der Verfasser in seinen Schlußsätzen, daß für die praktische Chirurgie Muskelgewebe zur Deckung plastischer Defekte, selbst unter Anwendung der Nervennaht übertragen, ganz und gar nicht zur Einheilung gelange. Wenn trotzdem ein gutes Resultat eintritt (Fall Göbell), so ist dies auf Kosten der bindegewebigen Schwiele zu setzen, die als Ersatz auftritt, und nicht auf Kosten der transplantierten Muskulatur. Der Ansicht von Landois gegenüber erscheint mir nun eine Mitteilung Borsts von besonderer Wichtigkeit (Deutsche patholog. Gesellsch. München, 23. März 1914. Ref. Münch. med. Wochenschrift 1914, Nr. 13, S. 741). Borst berichtet über Transplantation von Fasern von quergestreifter Muskulatur in Nerven. Dabei wurde ein Umspinnen der wuchernden Muskelfasern durch feinste, offenbar ebenfalls neugebildete Nervenfäserchen gesehen, die bei Autotransplantation punktförmig an den Muskelfasern zu inserieren schienen. Er nimmt an, daß die Regeneration des transplantierten Muskels durch Einfluß des Nerven unterstützt wird. Nach den vorliegenden Untersuchungen und Beobachtungen gehen also die Meinungen noch weit auseinander. Hier zu entscheiden, muß weiteren exakten Untersuchungen vorbehalten sein. Daß nach Landois die Schwiele imstande ist, den Muskel wieder funktionstüchtig zu machen, lehrt vielleicht ein 2. Fall. Hier hat längere Zeit eine Sekretion bestanden. Eine Einheilung scheint wohl kaum erfolgt zu sein. Aber nichtsdestoweniger kann noch genügendes Muskelgewebe, welches die Funktion des Muskels regulierte, zurückgeblieben sein.

Praktisch gibt uns die gegenwärtige Konstellation dieser Frage zu denken. Ist die Ansicht Landois die richtige, so soll eine Muskeltransplantation abgelehnt und als Ersatz die Fascia lata implantiert werden. Wird hingegen durch die weiteren Forschungen das Gegenteil

Digitized by Google

bestätigt, so ist es nicht unberechtigt, im Sinne Göbells die Methode aufrecht zu erhalten mit exakter Implantation der Nerven. Mit Rücksicht auf unseren 2. Fall müssen wir das anerkennen, was Landois betont hat, daß die Schwielenbildung die Funktion besorgt. Durch wochenlange Sekretion ist zweifellos eine Zerstörung des Transplantats zustande gekommen.

Halten wir an der Ansicht Landois' fest, daß nur die Narbenmasse die Funktion besorgt, so komme ich zu dem Schluß, daß die Trennung des Muskelkörpers die Hauptsache ist. Der ischämische Muskel hat sein Längenmaß durch bestimmten Verlust der Kontraktionsfähigkeit eingebüßt; daß die letztere noch nicht erloschen ist, geht daraus hervor, daß der Muskel nach querer Durchtrennung lebhaft auseinanderweicht. Es würde vor der Behandlung unsere Aufgabe sein, den Grad der Kontraktion resp. Muskelschrumpfung festzustellen, wollte man z. B. durch Verlängerung der Sehnen die Restitution erreichen. Dies ist jedoch ein sehr unbestimmtes Unternehmen, kann gelingen oder auch nicht, daher die verschiedenen Resultate in der Literatur. Den Grad der Kontraktur des Muskels können wir vorher nur relativ feststellen. Erst die Durchschneidung des Muskels bringt uns die sichere Aufklärung, und zwar müssen wir eine absolute Ueberdehnung der Finger anschließen, damit die Diastase der Muskulatur völlig erschöpft wird. Wir erhalten dann zentrales und peripheres Stück kontraktiler Muskelsubstanz, gewissermaßen einen zweibauchigen Muskel.

Unsere Aufgabe ist es ferner, diese Muskelteilung zu beseitigen. Durch nicht schrumpfungsfähige Materie dies zu erreichen, ist einleuchtend, und da ist die Fascia lata das beste Material. Eine Muskelmasse einzuschalten, erscheint mir, ganz abgesehen von der Unbestimmtheit der Einheilung, deswegen unzweckmäßig, weil genügend kontraktile Muskelelemente vorhanden sind, welche eine Muskelfunktion garantieren. Ich glaube somit, daß die Fascia lata auch für dieses Leiden das geeignete Material zu sein scheint, um in guter Spannung möglichst doppelt — hintere und vordere Wand — den Muskel gewissermaßen schlauchförmig zu umfassen. Dadurch hätten wir einen zweibauchigen Muskel hergestellt, ein Gebilde, welches uns indirekt durch einen komplizierten Verlauf beschert wird. Also ein Muskelmaterial hier einzuschalten erscheint überflüssig, da der Nachweis geführt wurde, daß nach Ausstoßung des Muskels die Funktion wiederhergestellt wurde. Lehrt uns ferner die Erfahrung z. B. bei Zerreißung des M. quadriceps —

Digitized by Google

sei es oberhalb der Patella, sei quer durch die Patella —, daß die Naht des Muskels eine volle Funktion des Muskels zur Folge hat. Durch festes massives Material also die kontraktilen Elemente zu verbinden, ist unsere Aufgabe.

Ganz abgesehen von der Muskelimplantation resp. von der Umwandlung des Muskels in Schwiele müssen wir unser Augenmerk richten auf die Trennung der Flexorenmuskulatur in der Muskelmasse selbst. Nehmen wir an, daß die infolge der Muskeltrennung geschaffene Diastase durch eine Schwiele ausgefüllt ist und aus dieser Verbindung eine normale Funktion resultiert, so würde damit der Beweis geliefert sein, daß ein zweibauchiger Muskel konstruiert werden muß. Demnach würde also die Trennung der kontrakten Muskulatur allenthalben die Urbildung sein, und die Neubeschaffung einer Verbindung der Muskelteile mittels der Fascia lata. Unter dieser Voraussetzung würden wir dafür plädieren, möglichst bald durch eine volle Durchschneidung der Flexoren die Verlängerung zu erreichen und durch die Uebertragung der Fascia lata die Funktionsfähigkeit des Muskels wieder herzustellen.

Was nun die Therapie der ischämischen Kontraktur im allgemeinen angeht, so ist bestimmend für die Wahl der Methode die Pathologie. Letztere besagt uns, daß der Sitz des Leidens in der Muskulatur liegt, und zwar handelt es sich um einen Schrumpfungszustand der Muskulatur, welcher naturgemäß eine Verkürzung zur Folge hat und dadurch die Kontrakturstellung der Hand resp. Finger auslöst. Wollen wir diesen Zustand beseitigen, so ist es unsere Aufgabe, das Leiden direkt anzugreifen und nicht auf Umwegen, durch unbestimmte Methoden. Alle Methoden sind darin einig, die Kontraktur zu beseitigen, sei es durch Verkürzung des ganzen Muskelapparates auf dem Wege der Resektion beider Unterarmknochen, resp. Resektion des Handgelenkes, sei es durch Verlängerung des kontrakten Muskels resp. dessen Sehnen. Nach der vorliegenden Pathologie kann der Angriffspunkt für die Behandlung nur im Muskel liegen.

Vergegenwärtigen wir uns nun nochmals die Operationsmethoden, so unterscheiden wir solche, welche das Skelett, und solche, welche die Weichteile betreffen. Ich bin der Ansicht, daß die Skelettoperationen, sowohl die Resektion der Vorderarmknochen als die Resektion des Handgelenkes, vollkommen ausscheiden. Es ist dies begründet durch die pathologische Anatomie des Falles. Nur der Muskel ist erkrankt, er ist in stärkster Beugung erstarrt (Drehmann). Durch die Tenotomie, wie es Alappy u. a. mit Erfolg ausgeführt haben, stets ein

Digitized by Google

Resultat zu erreichen, erscheint uns sehr problematisch. Den Kontrakturzustand der Muskulatur kennen wir nicht, infolgedessen können wir auch nicht die entsprechende Verlängerung der Sehnen vornehmen. Wir sind stets vom Zufall abhängig, ganz gleich ob wir eine exakte symmetrische Verlängerung der Sehnen nach meiner Methode ausgeführt haben oder nicht. So ist es einzig und allein unsere Aufgabe, den Kontrakturzustand der Flexorenmuskulatur zu beseitigen. Wir erreichen dies durch die quere Durchtrennung des Muskels. Drehmann hat bereits 1903 darauf hingewiesen und durch einen Fall belegt, daß durch eine schräge Spaltung der Muskulatur resp. deren Narbenmassen eine Rekonstruktion des ischämischen Zustandes herbeigeführt werden kann. Er hat über einen diesbezüglichen guten Erfolg berichtet. Sowohl die Beobachtungen Drehmanns, Göbells, als die meinigen sprechen für die Durchtrennung der Muskulatur. Die Trennung der kontrahierten Muskulatur bewirkt starke Diastase, ein Zustand, welcher weder durch Resektion des Handgelenkes noch durch die quere Knochenresektion geschaffen werden kann. Auch die Methode der Verlängerung der Sehnen garantiert nicht den Erfolg, da das „Wieviel" der Verlängerung nicht zu bestimmen ist. Nur durch Quertrennung erreichen wir mit einem Schlage eine volle Entspannung, besonders wenn wir durch Ueberstreckung noch den kontrakten Zustand beeinflussen. Also die volle Entspannung des kontrahierten Muskels müssen wir als Grundbedingung für die Behandlungsmethode ansehen.

Es fragt sich nun, welcher Ersatz für den geschaffenen Defekt gesetzt werden soll. Drehmann vertritt den Standpunkt, daß die einfache Durchschneidung genügt, und zwar unter Bezugnahme auf den obenerwähnten Fall. Ganz kann ich diese Ansicht nicht teilen, da eine vollendete Trennung der ganzen kontrahierten Muskulatur im Falle Drehmann nicht erfolgte; dieselbe war infolge der starken Narbenbildung unmöglich. Ganz anders lagen in unseren sämtlichen Fällen die pathologischen Verhältnisse. Nach Trennung der Muskulatur und Beseitigung der Kontraktur repräsentierte sich sofort eine ganz erhebliche Diastase. Diesen Defekt nun sich selbst zu überlassen, erscheint noch absolut unmöglich. Ersatz muß hier geschaffen werden, ob durch Muskel oder Bindegewebe ist eine andere Frage. Die Einheilung des Muskeltransplantats ist bis jetzt noch nicht einwandfrei nachgewiesen worden. Wohl ist der Beweis durch unseren Fall 2 erbracht, daß nach Ausstoßung des Transplantats nichtsdestoweniger eine gute Funktion erreicht wurde. Dies läßt die Deutung zu, daß ein Teil des Muskels

Digitized by Google

erhalten blieb und die Verbindung vermittelte. Mit Rücksicht auf die Unsicherheit der Muskeleinheilung würden wir es für die Zukunft für empfehlenswert halten, durch Fascia lata die beiden Muskelbündel zu verbinden und so gewissermaßen einen zweiten bauchigen Muskel zu konstruieren. Technisch würde die Operation dadurch vereinfacht, daß man den Muskel sowohl peripher wie zentral zirkulär einfaßt und so die Faszie schlauchförmig einnäht. Eine Spannung muß dadurch erreicht werden; eine Funktion des Muskels wird dadurch die größte Unterlage gewinnen.

Auch die jüngsten Versuche von Heineke über die Belebung des Muskels durch Implantation von Nerven bringen für die Therapie der ischämischen Kontraktur keine neue Wendung. Einstweilen wird es unser Ziel sein müssen, die Kontraktur durch die quere Durchtrennung zu heben und eine neue Verbindung der Muskelfragmente zu bewirken. Als Paradigma für die Methode möchte ich auf den 3. Fall verweisen, welcher als „noch nicht spruchreif" oben erwähnt wurde. Derselbe ist inzwischen in ein neues Stadium gekommen. Die Krankengeschichte ist folgende.

N. N., 28 J., erkrankte im 7. Lebensjahre. Aufg. am 29. Dezember 1913.

Status praesens. Rechte Hand steht im Handgelenk in absoluter Flexion. In dieser Stellung sind die Finger rechtwinklig in den Grundgelenken fixiert. Die Finger in ihren Endgelenken gestatten eine Exkursion von 6 cm. Die Muskulatur ist sichtbar vermindert.

Erste Operation am 31. Dezember 1913. Nach Präparation der Flexoren werden dieselben quer durchschnitten. Die Muskelenden schnellen zurück. Es resultiert eine Diastase von 6 cm. Die Streckung der Finger ist möglich, nur ist die Dorsalflexion nicht vollständig.

Implantation des M. sartorius; der Nerv wird nicht implantiert.

Verlauf. Während der ersten Woche fieberfrei, dann geringe Steigerung und Sekretion, so daß das ganze Implantat ausgestoßen wurde.

Die Flexion des Handgelenkes ist beseitigt, die Finger stehen in Streckstellung, können nicht flektiert werden. Auch durch mediko-mechanische Behandlung wird keine Aenderung herbeigeführt, so daß sich Patient zu einer nochmaligen Operation entschließt.

Zweite Operation am 15. Mai 1914. Exstirpation der eingezogenen Narbe, welche mit der Muskulatur schwielig verwachsen ist. Die vorliegende Muskulatur ist eine Masse und nicht zu präparieren. Nach Trennung der oberflächlichen Schichten wird vom gesunden proximal gelegenen Gewebe aus der N. medianus präpariert. Alsdann erst gelingt es, die Narbenmassen zu beherrschen. Es wird fest an der inneren Ulna, ebenso dann am unteren Radius das Elevatorium eingesetzt und die starren Narbenmassen gelöst. Dies gelingt außerordentlich leicht und macht dann eine quere Trennung möglich. Erst jetzt ist eine Beseitigung der

Digitized by Google

Fingerkontraktur eingetreten. Verlauf: fieberlos. Heilung p. pr. Die Finger werden im Schienenverband etwas bewegt.

Dieser 28jährige Patient, welcher also im 7. Lebensjahr die Kontraktur erworben, wurde von mir nach G ö b e l l operiert. Der Erfolg war negativ. Allerdings wurde nicht der Nerv implantiert, worauf G ö b e l l ja auch keinen besonderen Wert legt. Es trat eine längere Eiterung ein, der implantierte Muskel wurde ausgeschieden und das Endresultat war eine Verbesserung der Handstellung, aber nicht der Funktion. Trotz längerer Nachbehandlung wurde nichts erreicht. Ich habe dann den ischämischen Zustand nochmals operativ behandelt. Diese Operation hat interessante Daten ergeben, welche für die Methodik ausschlaggebend sein dürften. Der Befund an der Implantationsstelle war der einer starren Narbenmasse. Die oberflächliche Muskulatur war narbig, die tieferliegende war noch narbiger. Unbequem war die Isolierung des in Narbengewebe gebetteten N. medianus. Gelöst wurde die Aufgabe dadurch, daß dieser Nerv von der gesunden Zone oberhalb freipräpariert wurde und so eine Lösung und weiteres Arbeiten sicherer gestattete. Die Narbentrümmer der Flexoren waren fest mit den Knochen und Ligamentum interosseum verwachsen. Eine Lösung ergab sich dadurch in glatter Weise, daß man mit dem Elevatorium am Knochen entlang beiderseits die Massen ablöste. So erreichte man eine Isolierung der Flexoren. Nach querer Trennung der oberflächlichen Muskeltrümmer wurde kaum eine Veränderung der Kontraktur beobachtet, erst nach Lösung der tiefen Narbenmassen sowie deren querer Durchschneidung meldete der Assistent die wesentliche Lösung des Widerstandes. Eine Diastase von 5 cm Breite resultierte. Dieser Hohlraum wurde in der obersten Etage von dem Medianus, in der untersten vom N. interosseus durchzogen. Diesen Hohlraum allein durch die Faszie auszufüllen, war unmöglich. Es wurde nun unten und oben resp. volar und dorsal ein Blatt der Fascia lata eingenäht, so daß eine relative Spannung resultierte. Der sehr starke Hohlraum wurde durch Fett ausgefüllt, zugleich eine vorzügliche Polsterung. Durch die Naht der oberflächlich gelegenen Faszie war der Abschluß für die Fettmasse völlig erreicht.

Wenn wir aus dem Operationsbefund eine Lehre ziehen wollen, so ist dies durch die Verwachsung der Flexoren gegeben. Die Verwachsungsstelle war so gelegen, daß ein zweibauchiger Muskel resultierte mit langem zentralem und kurzem Leib. Der zentrale Muskelabschnitt war zur absoluten Untätigkeit verurteilt, der periphere kurze

Digitized by Google

Muskel verfügte über so geringe Muskelkraft, daß er die Antagonisten nicht überwinden konnte. Infolgedessen wurde auch dieser Muskelabteil wenig beansprucht, war also auch gewissermaßen der absoluten Ruhe verfallen.

Der Verlauf war in unserem Falle reaktionslos und die Funktion der Finger schon im Beginn der ersten Tätigkeit. Ich bin der Meinung, daß dadurch ein Ziel erreicht ist. Mit der Faszie allein ist niemals die Verbindung herzustellen, sondern stets muß der nie zu vermeidende tote Raum beseitigt werden, und da ist Fetttransplantation zweifellos eine Errungenschaft, eine Tatsache, worauf Röpke wiederholt hingewiesen hat.

Zusammenfassung.

1. Die ischämische Kontraktur soll möglichst bald durch operativen Eingriff beseitigt werden.

2. Die bisherigen Methoden waren nicht zuverlässig. Es kann nur durch Beseitigung der Muskelstarre ein guter Erfolg erreicht werden.

3. Die Muskelstarre kann nur durch Quertrennung nach voller Isolierung der Muskulatur aufgehoben werden. Eine Ueberstreckung des Fingers ist nicht zu unterlassen.

4. Als Bindematerial der beiden Muskelbäuche ist die Fascia lata das beste Material.

5. Die Ausfüllung des immer entstehenden toten Raumes durch Fettimplantation ist eine unbedingte Notwendigkeit.

Digitized by Google

VIII.

Weitere Studien über das Wesen und die Behandlung der Ischias.

Von

Dr. A. Stoffel,

Spezialarzt für orthopädische Chirurgie in Mannheim.

Mit 18 Abbildungen.

Meine Herren! Vor Jahresfrist trug ich Ihnen von dieser Stelle aus eine neue Ansicht über das Wesen der Ischias vor und knüpfte daran Vorschläge für eine logische operative Behandlung des Leidens. Ich stellte die Lehre auf, daß bei der Ischias von den vielen in dem Kabel des N. ischiadicus geeinten Bahnen nur die sensiblen Bahnen in Betracht kommen, und daß von diesen sensiblen Bahnen die eine oder andere oder einige zusammen erkrankt sind. Je nachdem die eine oder andere sensible Bahn befallen sei, ergäben sich bei genauer klinischer Untersuchung ganz verschiedene Krankheitsbilder. Unsere Behandlungsweise müsse modifiziert werden, indem wir unsere Aufmerksamkeit jetzt nur auf die erkrankte sensible Bahn oder Bahnen zu lenken hätten.

Im Laufe des letzten Jahres setzte ich meine Forschungen fort und glaube in der Bearbeitung dieses nicht ganz leichten Themas vorwärts gekommen zu sein.

Wir müssen vor allen Dingen präzisieren, was unter dem Namen Ischias zu verstehen ist. Wir erleben es in der Praxis nicht selten, daß alle nicht näher zu definierenden Schmerzen an der Hüft- und Gesäßgegend und an der Rückseite des Beines als „Ischias" bezeichnet werden. Sieht man näher zu, dann entpuppt sich diese „Ischias" sehr bald, und man hat z. B. Insuffizienzerscheinungen von seiten der Wirbelsäule oder des Fußes vor sich. Eine Ruhekur, eine Entlastung der Wirbelsäule, ein Stützen des Fußgewölbes durch eine richtig gebaute

Digitized by Google

Einlage beseitigen diese Schmerzen. Alle derartigen Krankheitsbilder sind von vornherein streng abzusondern, sie haben mit der Ischias gar nichts zu tun. Aber auch dann, wenn es sich um wirkliche Neuralgien (ich gebrauche hier das Wort Neuralgie nicht im Gegensatz zu Neuritis) handelt, stellt der Name Ischias in der landläufigen Fassung einen großen Sammelbegriff dar, unter dem ganz verschiedene Krankheitsbilder willkürlich geeint werden. Gar zu oft werden alle neuralgischen Schmerzen, die ein

Fig. 1.

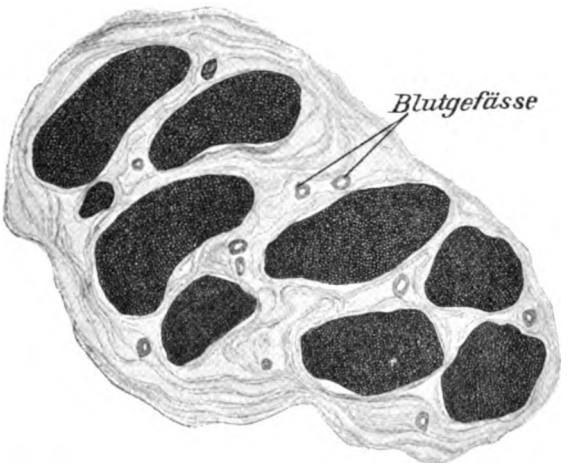

Mikroskopischer Querschnitt durch den N. cutaneus surae lateralis einer 40jährigen Frau. Stark vergrößert.

Patient an der Lumbalgegend, dem Gesäß oder an der Rückseite des Beines empfindet, unter der Bezeichnung Ischias geführt. Es segeln sogar, wie ich in der Praxis erlebte, Schmerzen am Darmbeinkamm, an der unteren Bauch- und Inguinalgegend unter der Flagge Ischias. Dieser Modus ist absolut zu verwerfen, da er zu sehr verschwommenen Vorstellungen führt und vor allen Dingen eine unlogische, den wirklich vorliegenden Verhältnissen in keiner Weise Rechnung tragende Therapie nach sich zieht.

Wir müssen darüber klar sein, daß an der Lumbal- und Inguinalgegend, am Gesäß und an der Rückseite des Beines ganz verschiedene sensible Nerven in Betracht kommen (Fig. 2). Wenn ich von den im N. ischiadicus enthaltenen sensiblen Bahnen völlig abstrahiere, so haben wir in der proximalen Hälfte des Gesäßes die starken Nervi clunium

Digitized by Google

superiores, die den Rami posteriores der drei oberen Lumbalnerven entstammen und fast die Hälfte des Gesäßes mit sensiblen Fasern ausstatten. In den lateralen Partien des Gesäßes finden wir die Rami cutanei laterales Nn. intercostalis XII et iliohypogastrici, in den medialen Partien die Nn. clunium medii, die aus den Rami posteriores der drei oberen Sakralnerven kommen, und den N. clunium inferior medialis. Die distalen Bezirke des Gesäßes und die Rückseite des Oberschenkels bis über die Kniekehle hinab hat der N. cutaneus femoris posterior unter sich.

Fig. 2.

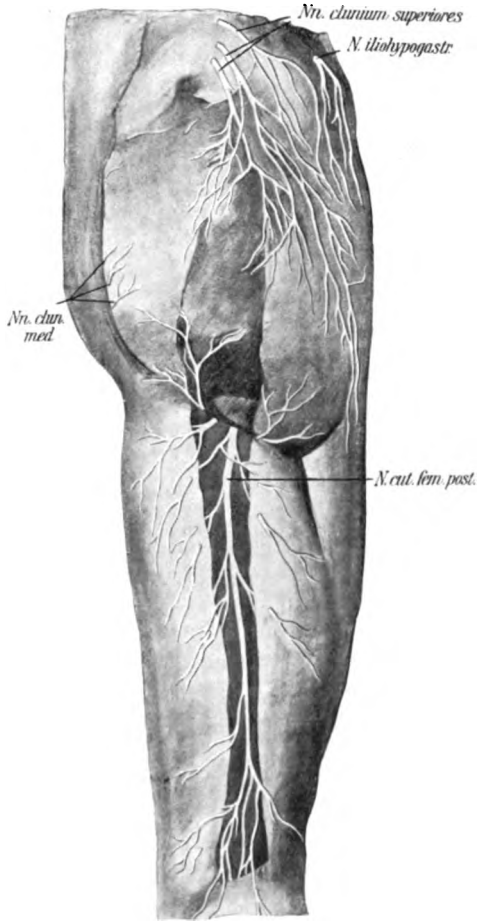

Hautnerven am Gesäß und an der Rückseite des Beines. Nach Spalteholz.

Ein jeder dieser sensiblen Nervenstämme kann von der Neuralgie befallen werden. Diese Tatsache ist bekannt und ich kann sie aus meinen Beobachtungen bestätigen. Ich beobachtete Neuralgien, die ausschließlich den N. cutaneus femoris posterior betrafen, ich sah im städtischen Krankenhaus Mannheim eine Neuralgie der Nn. clunium medii mit Eruptionen von Herpesbläschen, die streng an den von diesen Nerven versorgten Hautbezirk lokalisiert waren; ich sah eine Neuralgie, die sich nur auf das Gebiet der Nn. clunium superiores beschränkte. Alle diese Neuralgien haben mit der Ischias nichts zu tun, sie müssen vielmehr streng von ihr getrennt werden. Daß sie nicht selten mit der Ischias vergesellschaftet sind, darf kein Grund sein, alles in einen Topf zu werfen.

Digitized by Google

Wenn man bei Neuralgien den Namen Ischias überhaupt gelten läßt, so darf er nur angewandt werden, wenn es sich um Schmerzen handelt, die in einer im N. ischiadicus enthaltenen sensiblen Bahn lokalisiert sind. Alle anderen Neuralgien am Bein und an der Lumbalgegend müssen nach dem jeweils erkrankten sensiblen Nerven ihre Benennung finden. Viel besser wäre es sogar, wenn wir auch den Namen Ischias fallen ließen und nur von der Neuralgie der jeweils erkrankten sensiblen Nervenbahn sprechen würden. Wir hätten dann z. B. eine Neuralgie des N. cutaneus surae lateralis oder des N. cutaneus surae medialis oder eine Neuralgie der Plantarbahnen oder eine Neuralgie der Nn. cutanei dorsales intermedius et medialis. Nicht aus theoretischen Erwägungen schlage ich vor, den Namen Ischias fallen zu lassen, sondern Gründe praktischer Natur sind es, die mich dazu zwingen. Wir müssen uns von Sammelbegriffen freimachen; nur dadurch können wir in der Frage nach dem Wesen der Beinneuralgien klar sehen, können in der Diagnose weiterkommen und können unsere Therapie scharf auf das wirklich vorliegende Krankheitsbild einstellen.

Die Spezialisierung in der Diagnose können wir sogar noch weiter führen. Ich bin überzeugt, daß es Fälle gibt, die nicht eine Erkrankung der ganzen Bahn, z. B. des N. cutaneus surae lateralis oder besser gesagt des ganzen Querschnittes des N. cutaneus surae lateralis aufweisen, sondern nur eine Erkrankung bestimmter Fasern dieser Bahn. Wenn wir den N. cutaneus surae lateralis makroskopisch und mikroskopisch untersuchen, so können wir ihn wieder in einzelne Unterabteilungen, in einzelne Bahnen zerlegen. Auf dem Querschnitt stellt der N. cutaneus surae lateralis ein Kabel en miniature dar (Fig. 1). In diesem Kabel können nun einige Bahnen erkrankt und andere gesund sein. Einen glatten Beweis dafür kann ich heute noch nicht erbringen, ich bin aber davon überzeugt, daß es so ist.

Meine neuen Untersuchungen waren teils klinischer Natur, teils betrafen sie mein Lieblingsfach, die Anatomie. Die Resultate der letzteren möchte ich vorwegnehmen.

Aus Zeitmangel kann ich mich hier nur mit der Anatomie der Bahnen des N. cutaneus surae lateralis und des N. cutaneus surae medialis beschäftigen. Wir werden später hören, daß diese beide Bahnen für die Ischias die wichtigsten sind.

Ich stellte in diesem Winter an mehreren Leichen die Anatomie der Bahn des N. cutaneus surae lateralis fest. In mehreren Punkten

Digitized by Google

Fig. 3.

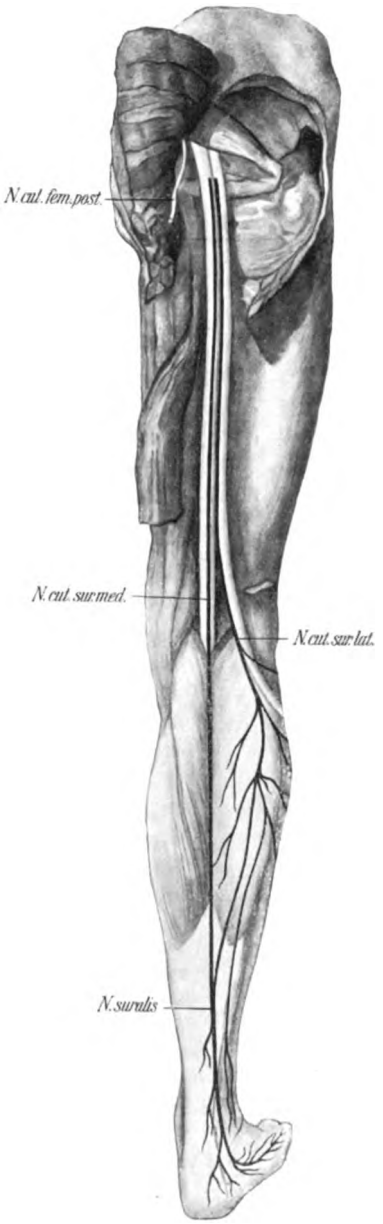

N. cutaneus surae lateralis und N. cutaneus surae medialis in situ.

Fig. 4.

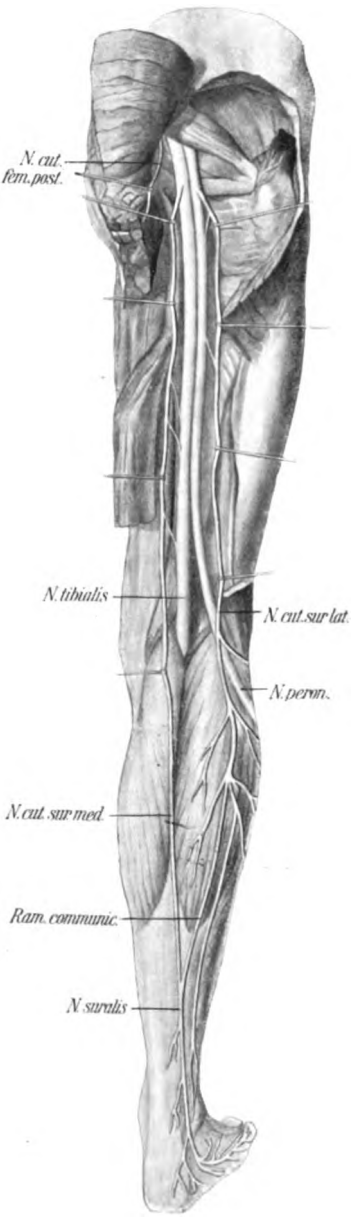

Anatomie der Bahn des N. cutan. sur. lat. und der Bahn des N. cut. sur. med. nach Stoffel.

Bemerkung zu Fig. 4: Nach entsprechender Vorbehandlung des Präparates wurden beide Bahnen isoliert. Sie stellen selbständige Gebilde dar und zeigen mit den Bahnen des N. peronaeus bzw. N. tibialis nur einige Verbindungen. Um beide Bahnen besser sichtbar zu machen, sind sie am Oberschenkel und Gesäß mittels Haken zur Seite gezogen. Das Caput longum m. bicipitis ist abgetrennt und nach der Seite geklappt, desgleichen der M. glutaeus maximus. Der N. cutan. femoris posterior ist teilweise entfernt.

Digitized by Google

weichen die Resultate meiner Untersuchungen von den Angaben der anatomischen Lehrbücher ab. Das gilt vor allem für die proximal von der Kniekehle gelegene Strecke. In jedem anatomischen Lehrbuch finden Sie den Passus: „Der N. cutaneus surae lateralis entspringt innerhalb der Kniekehle aus dem N. peronaeus communis." Diese Darstellungsart muß berichtigt werden. Der eben erwähnte Nerv entspringt nicht aus dem N. peronaeus, sondern ist auf der Strecke Oberschenkel—Gesäß dem N. peronaeus nur angelagert (Fig. 3). Er ist ein absolut selbständiger Nerv, der bis in die Nähe des Plexus als selbständiges Gebilde dargestellt werden kann (Fig. 3 u. 4). Mit den Bahnen des Nervus peronaeus communis zeigt er nur vereinzelte Anastomosen. In fast allen von mir präparierten Leichen konnte ich den N. cutaneus surae lateralis am Oberschenkel von der Kniekehle bis zur Gesäßfalte vollkommen isolieren, ohne daß eine verbindende Faser, die zum N. peronaeus hinführte, durchtrennt werden mußte (Fig. 4). Erst oberhalb der Gesäßfalte traten einige Verbindungen mit dem N. peronaeus zutage, doch konnte auch auf dieser Strecke der N. cutaneus surae lateralis einwandfrei dargestellt werden. Die glatte Isolierung des Nerven in den distalen zwei Dritteln des Oberschenkels gelingt nicht nur an in bestimmter Weise vorbereiteten Präparaten, sondern auch wunderschön an der frischen Leiche (Fig. 5) und am Lebenden; ich konnte mich bei Ischiasoperationen, bei denen ich studii causa den Nerven sehr weit nach oben verfolgte und isolierte, öfters davon überzeugen. Das der Fig. 6 zugrunde liegende Präparat wurde in der Weise hergestellt, daß ich an der Leiche eines Verunglückten den „N. ischiadicus" an seinem Austritt aus der Wirbelsäule abtrennte, ihn bis zur Kniekehle verfolgte und hier den N. tibialis und den N. peronaeus durchtrennte und handbreit unterhalb der Kniekehle den N. cutaneus surae lateralis und N. cutaneus surae medialis abschnitt. Nun wurde das Präparat auf einem dünnen Holzbrett so aufgesteckt, daß die Nerven genau so situiert waren wie im Körper. Nach Härtung in 10%igem Formol wurde das Präparat mazeriert. Danach wurden nur die Bahn des N. cutaneus surae lateralis und die des N. cutaneus surae medialis isoliert. Ueber die Topographie des Plexus lumbosacralis soll das Präparat keinen Aufschluß geben, ich will in einer späteren Arbeit berichten, aus welchen Wurzeln des Plexus der N. cutaneus surae lateralis und der N. cutaneus surae medialis stammen. Was das topographische Verhältnis zum N. peronaeus und

Digitized by Google

Fig. 5.

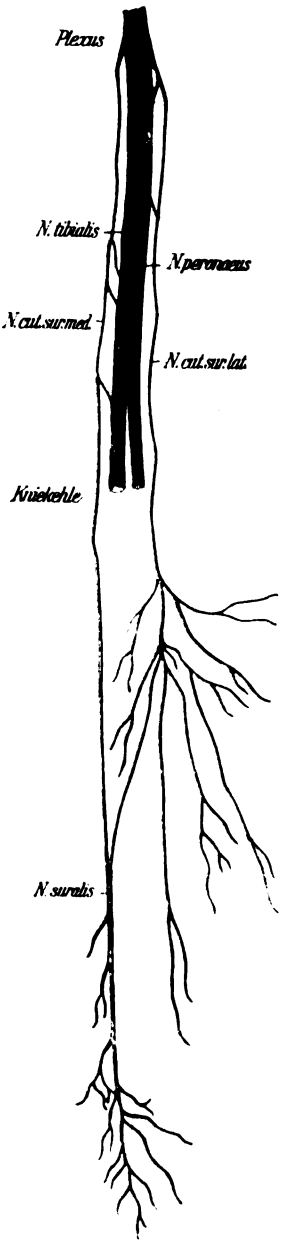

Zu Fig. 5:

N. tibialis und N. peronaeus wurden am Plexus und in der Kniekehle abgetrennt. Nn. cutanei surae lateralis et medialis wurden an der Strecke Kniekehle —Plexus von den übrigen Bahnen des N. ischiadicus isoliert und distal von der Kniekehle in allen ihren Zweigen dargestellt. Danach wurde das Ganze aus dem Körper entfernt, auf einem Brett mit Nadeln aufgesteckt u. gezeichnet.

Fig. 6.

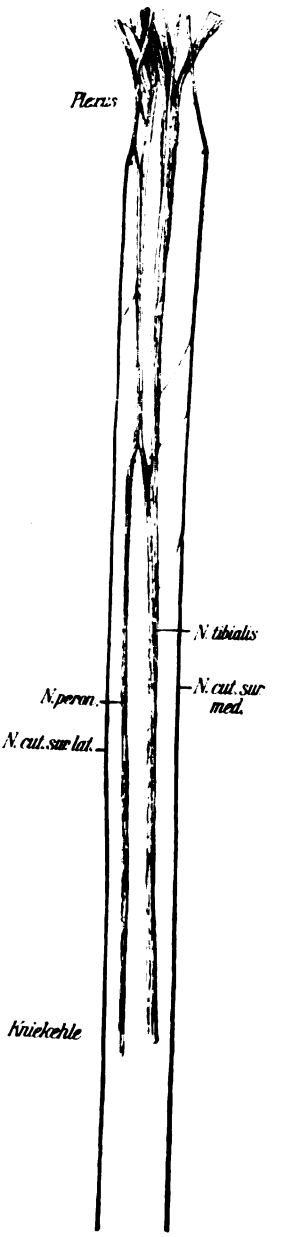

Zu Fig. 6:

Zur Anatomie der Bahnen des N. cutan. sur. lateralis et med. nach Stoffel.

Der N. tibialis und der N. peronaeus wurden an ihrem Austritt aus dem Wirbelkanal und in der Kniekehle abgetrennt. Nn. cut. sur. lat. et med. wurden etwas unterhalb der Kniekehle durchschnitten. Nach entsprechender Vorbehandlung des Präparates wurde die Bahn des N. cut. sur. lat. und des N. cut. sur. med. isoliert.

Digitized by Google

N. tibialis betrifft, so liegt der N. cutaneus surae lateralis medial vom N. peronaeus, zwischen ihm und dem N. tibialis, und zwar dorsal (Fig 3 u. 7). Diese dorsale Lage behält er auch in dem proximalen Abschnitt des Kabels des N. ischiadicus bei. Das ist für uns ganz besonders wichtig. Ueber sein Größenverhältnis zu den Bahnen des N. tibialis und N. peronaeus orientiert Fig. 7, die den mit dem Zeichenapparat von Edinger gezeichneten histologischen Querschnitt des ganzen Kabels

Fig. 7.

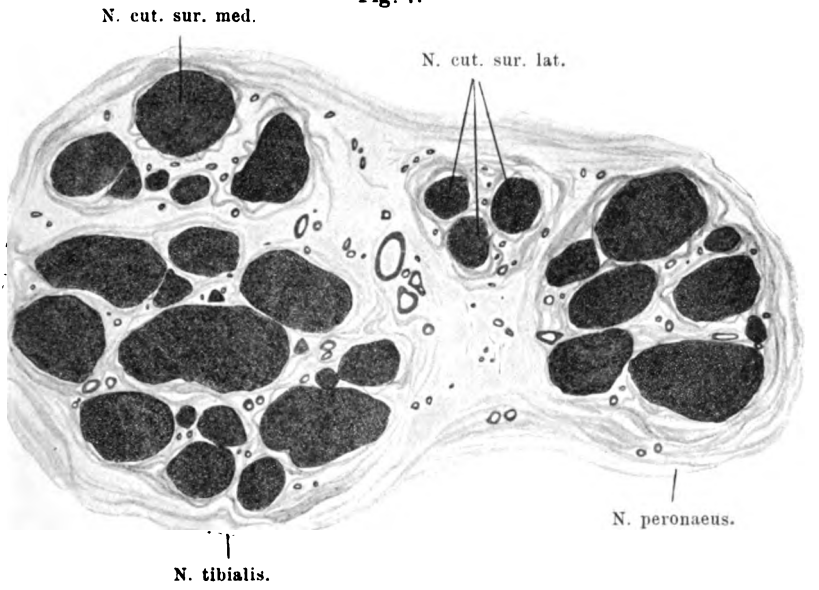

Topographie und Größe des N. cutaneus surae lateralis und N. cutaneus surae medialis. Mikroskopischer Querschnitt durch den N. ischiadicus. Gezeichnet mit dem Zeichenapparat nach Edinger.

des N. ischiadicus wiedergibt. Wir ersehen aus der Figur die ansehnliche Stärke des N. cutaneus surae lateralis.

An dem Verlauf des Nerven distal von der Kniekehle sind mehrere Momente für uns sehr interessant und wichtig. Vor allem möchte ich auf die enge Nachbarschaft des N. cutaneus surae lateralis und des N. peronaeus aufmerksam machen (Fig. 3 u. 9). Diese enge Nachbarschaft erklärt es, daß klinisch die beiden Nerven so leicht miteinander verwechselt werden, d. h. daß Neuralgien, die im N. cutaneus surae lateralis lokalisiert sind, vom Arzt in den N. peronaeus verlegt werden. Ich bin überzeugt, daß in vielen Fällen, die einen Druckschmerz an dem sog. Peronealpunkt aufweisen, nicht

Digitized by Google

Fig. 8.

Diese Zeichnung soll die Ausbreitung des N. cutan. sur. lat. an der Vorderseite des Unterschenkels illustrieren.
Der N. suralis ist nicht eingezeichnet.
Die ganze laterale Hälfte der Vorderseite des Unterschenkels wird vom N. cutan. sur. lat. mit sensiblen Fasern ausgestattet. Desgleichen erhält die Kniegegend Fasern.
Nach Spalteholz.

Fig. 9.

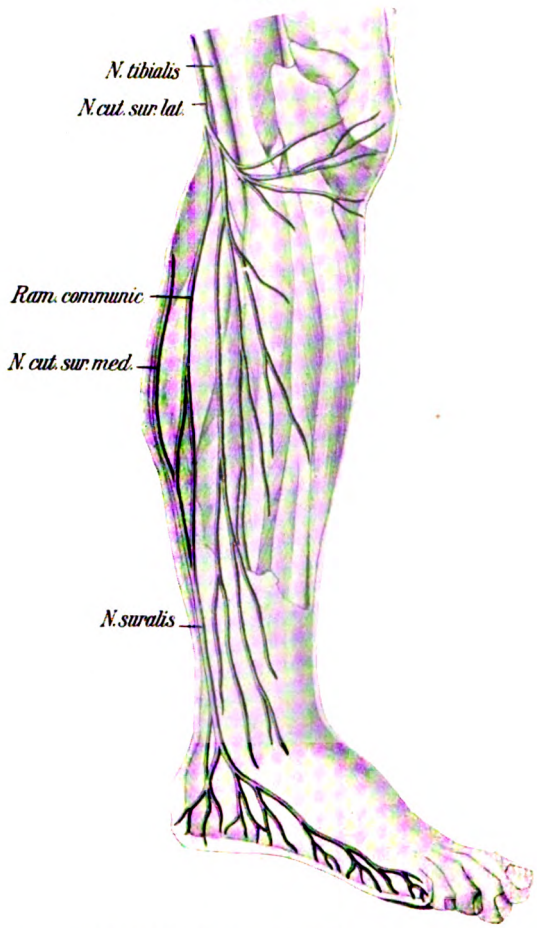

Ausbreitungsgebiet des N. cutan. sur. lateralis am Unterschenkel.
Man beachte die Nachbarschaft des N. cutan. sur. lat. mit dem N. peronaeus; ferner die Fasern, die der N. cutan. sur. lat. zur Kniegegend und zur Sprunggelenkgegend schickt. Aus dem Ramus communicans und dem N. cutan. sur. med. entsteht der N. suralis.
Der N. cutan. sur. lateralis entspringt nicht aus dem N. peronaeus, sondern ist ihm nur angelagert.
Teilweise nach Hirschfeld und Leveillé.

der N. peronaeus, sondern der N. cutaneus surae lateralis druckschmerzhaft ist. Für die Injektionsmethode dürfte das von großer Bedeutung sein. Die Endzweige des N. cutaneus surae lateralis (Fig. 5) statten die ganze laterale Hälfte der Haut

Digitized by Google

der Vorderseite des Unterschenkels mit sensiblen Fasern aus. Diese Fasern reichen bis zur vorderen Kante der Tibia (Fig. 8). Bei zwei meiner Präparate konnte ich feine Fasern sogar noch etwas weiter nach medial, d. h. über die Tibiakante hinaus verfolgen (Fig. 8). Durch mehrere Zweige wird die laterale Seite des Kniegelenkes versorgt, einige Zweige versorgen die Haut der Lateralseite des Sprunggelenkes, es gehen sogar feine Aeste in das Innere des Sprunggelenkes hinein (Fig. 8). Das alles ist für uns von großer Wichtigkeit. Früher war mir nicht klar, warum einige meiner Ischiaspatienten über Schmerzen an der Kniescheibe klagten. Nachdem ich mich überzeugt hatte, daß sensible Fasern des N. cutaneus surae lateralis bis fast zur Mitte der Patella ziehen, konnte ich mir erklären, warum ein Ischiaskranker Schmerzen an der Lateralseite des Knies und der Kniescheibe haben kann. Das gleiche gilt von den Schmerzen in der Gegend des Schienbeines und des Sprunggelenkes. Fig. 10 gibt das ganze Ausbreitungsgebiet des N. cutaneus surae lateralis wieder, doch wäre es völlig verkehrt, anzunehmen, daß dieses Hautgebiet nur von Fasern des N. cutaneus surae lateralis ausgestattet sei. Wir dürfen uns von derartigen Zeichnungen, die in jedem anatomischen Lehrbuch zu finden sind, nicht irre führen lassen. Daß der in Fig. 10 angegebene Bezirk auch von anderen Nerven versorgt wird, kann ich nach jeder Ischiasoperation, bei der ich den N. cutaneus surae lateralis vollkommen reseziere, beweisen. Es ist direkt auffällig, wie gering bei diesen Patienten die Sensibilitätsstörung ausgebildet ist. Daß nicht nur

Fig. 10.

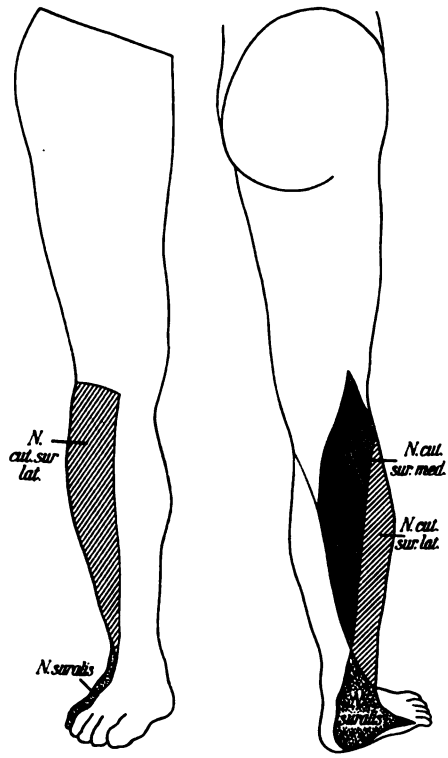

Anatomisches Ausbreitungsgebiet der Nn. cutan. surae lat. et med. Nach Hasse.

Digitized by Google

der N. cutaneus surae medialis, sondern auch andere Nerven Fasern in den anatomischen Versorgungsbezirk des N. cutaneus surae lateralis schicken, wird durch diejenigen meiner Patienten bewiesen, bei denen ich auch den N. cutaneus surae medialis resezierte. Auch sie boten bei wiederholter am nächsten Tage nach der Operation ausgeführter Prüfung überraschend geringe Sensibilitätsstörungen dar.

Auch der N. cutaneus surae medialis ist ein selbständiger Nerv, der bis in den Plexus hinein verfolgt werden kann (Fig. 3 u. 4). Er ist nicht, wie die anatomischen Lehrbücher lehren, ein Ast des M. tibialis, sondern muß als ein selbständiges Gebilde aufgefaßt werden. Freilich zeigt er mehr Anastomosen mit Nachbarbahnen als der N. cutaneus surae lateralis. Fast regelmäßig kommt bei der Präparation ungefähr an der Grenze des distalen Drittels des Oberschenkels eine Anastomose mit der Bahn des M. triceps surae zutage. Weiter proximal finden sich meist noch zwei bis drei Anastomosen (Fig. 4). Trotz alledem gelingt es jedesmal, den N. cutaneus surae medialis bis in den Plexus hinein zu verfolgen. Auch bei meinen Ischiasoperationen kehrten diese Betunde wieder.

Der N. suralis, der aus der Vereinigung des N. cutaneus surae medialis und des Ramus communicans n. cutanei surae lateralis entsteht, ist ein starker Nerv, der die Lateralseite des Fußes und einen Teil der Dorsalseite der zwei letzten Zehen mit sensiblen Fasern versorgt (Fig. 3 u. 4).

Neuralgie der Bahn des N. cutaneus surae lateralis. 18 Fälle. Davon in 5 Fällen Skoliosis neuropathica. In 4 Fällen Kombinationen mit anderen Neuralgien. Keine Korrektur.	**Neuralgie der Bahn des N. cutaneus surae medialis.** 3 Fälle. Davon in 1 Fall Skoliosis neuropathica.
Neuralgie der Bahnen des N. cutaneus surae lateralis und medialis. 9 Fälle. In 2 Fällen Kombinationen mit anderen Neuralgien.	**Neuralgie in den proximalen Teilen des N. ischiadicus.** 4 Fälle.
Neuralgie der Bahn der Nervi plantares. 1 Fall.	**Diffuse Neuralgien.** 3 Fälle.

Ueber die Varietäten der sensiblen Nerven an der Rückseite des Beines werde ich später an der Hand meines Operationsmaterials berichten.

Digitized by Google

Nun zu meinen klinischen Untersuchungen:

Ich konnte in meiner Praxis im letzten Jahre bis Februar 1914 38 Fälle von Ischias genau untersuchen und statistisch bearbeiten. In dieser Statistik sind gemäß meiner obigen Definition von Ischias alle Patienten, die z. B. an einer Neuralgie des N. cutaneus femoris posterior usw. litten, nicht einbegriffen. Ich achtete vor allem auf drei Punkte:

1. Besteht meine Ansicht, daß die Ischias in einzelne Krankheitsbilder aufzulösen ist, zu Recht?

2. Wie sehen die einzelnen Krankheitsbilder aus?

3. Gibt es im N. ischiadicus sensible Bahnen, die vornehmlich von der Erkrankung befallen werden?

Die erste Frage muß ich bejahen. Ein Blick auf meine Tabelle (s. S. 74), auf der ich meine Ischiaspatienten zusammenstellte, lehrt Sie, daß ganz verschiedene Bahnen erkrankt waren. Sie sehen, daß es sich bei den einen Patienten nur um eine Erkrankung der Bahn des N. cutaneus surae lateralis handelte. Bei anderen Patienten hatte die Neuralgie nur in der Bahn des N. cutaneus surae medialis ihren Sitz. Eine dritte Gruppe von Patienten wies eine gemeinsame Erkrankung der eben erwähnten Bahnen auf, wieder bei anderen lag nur eine Erkrankung der Plantarbahnen vor, bei einem Rest der Fälle war eine Bahndiagnose unmöglich.

Fig. 11.

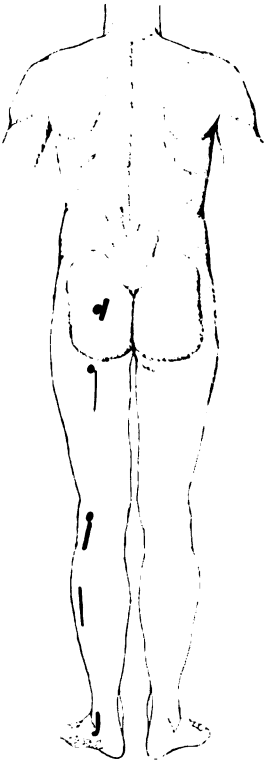

Schema, das ich zum Eintragen der bei Ischiaspatienten erhobenen Befunde benutze. Die Punkte geben die Druckpunkte an, die Striche entsprechen der vom Patienten auf seine Haut ausgeführten Zeichnung. Das punktierte Gebiet am lateralen Fußrande stellt eine parästhetische Zone dar.

Ehe ich auf die Klinik der einzelnen Krankheitsbilder eingehe, muß ich der Untersuchungstechnik gedenken, die uns in die Lage setzt, die erkrankte Bahn zu eruieren. Die Entscheidung, welche Bahn im N. ischiadicus erkrankt ist, kann sehr leicht sein, kann aber auch auf Schwierigkeiten stoßen und in bestimmten Fällen unmöglich sein. Grundbedingungen zur Untersuchung sind exakte anatomische Kenntnisse über die sensiblen Nerven des Beines. Wesentliche Unter-

Digitized by Google

stützung findet der Untersucher durch einen Patienten, der intelligent ist und recht präzise Angaben macht. Eine genaue wiederholte Untersuchung des Patienten ist dringend zu empfehlen, sie erleichtert und verschärft die Diagnose.

Als objektiv nachweisbare Veränderungen, die auf die Erkrankung einer bestimmten Bahn hinweisen, nenne ich: Bestimmte trophische, vasomotorische und sekretorische Störungen, bemerke aber, daß nur in seltenen Fällen derartige die Untersuchung begünstigende Momente vorliegen. In der großen Mehrzahl der Fälle sind wir gezwungen, auf den subjektiven Beschwerden und Empfindungen des Patienten unsere Diagnose aufzubauen. Hier kommen in Betracht: sensible Störungen (Parästhesien, Hypästhesien und Hyperästhesien), die Lokalisation der Druckpunkte und das Ausbreitungsgebiet des Schmerzes. Das Gebiet der sensiblen Störungen wird genau bestimmt und in ein Schema eingetragen. In dem gleichen Schema finden die Druckpunkte Platz (Fig. 11). Zum Nachweis des Ausbreitungsgebietes des Schmerzes wende ich ein Hilfsmittel an, das sich mir ausgezeichnet bewährt hat. Ich gebe dem Patienten einen Rotstift in die Hand und fordere ihn auf, an seinem Bein die Stellen, an denen er die Schmerzen empfindet, genau aufzuzeichnen. Wenn der Schmerz nur an einem Punkte säße, soll er einen Punkt machen, verspüre er dagegen den Schmerz auf einer größeren Strecke, dann soll er eine Linie zeichnen; verspüre er die Schmerzen an einer bestimmten Stelle sehr intensiv, dann soll er diese Stelle durch einen recht dicken Strich kenntlich machen (Fig. 12). Ist die Aufzeichnung beendet, dann wird sie in ein Schema eingetragen oder der Patient wird photographiert. Auf Grund dieser vom Patienten gelieferten Zeichnung fällt die Bahndiagnose nicht schwer. Man braucht nur meine anatomischen Bilder zu studieren und die sensible Bahn aufsuchen, deren Verlauf dem Hautgemälde entspricht. Fig. 13—18 zeigen einige meiner Patienten mit charakteristischen Aufzeichnungen. Vergegenwärtigen wir uns die Nervenbahnen (ich habe sie in Fig. 14 u. 15 zu unserer Unterstützung einzeichnen lassen), so erkennen wir, daß in Fig. 14 die Striche den Verlauf des N. cutaneus surae lateralis angeben. Daß meine Bahndiagnose stimmte, bewies der Erfolg der Operation. Nach Exstirpation der Bahn des N. cutaneus surae lateralis waren alle Ischiasbeschwerden beseitigt. Patient ist jetzt fast 2 Jahre schmerzfrei. Ein anderer Patient hatte seine Schmerzen in der Weise aufgezeichnet, wie sie Fig. 15 wiedergibt. Es handelt sich, wie Sie leicht erkennen, um eine Neuralgie der

Digitized by Google

Fig. 12.

Patient mit schwerer Ischias und Skoliosis neuropathica.
Patient hatte hauptsächlich am Gesäß (Punkt) und an der Kniekehle (Strecke) Schmerzen. Daneben empfand er mittelstarke Schmerzen am Oberschenkel, an der Lateralseite des Unterschenkels und hinter dem Malleolus lateralis. Es handelte sich um eine schwere Erkrankung der Bahn des N. cutaneus surae lateralis. Durch Injektionen in die erkrankte Bahn konnten die Schmerzen völlig beseitigt werden.

Fig. 13.

Patient mit schwerer Ischias, die seit elf Jahren bestand und den Patienten dienstunfähig machte. Die Schmerzen waren nur an der Lateralseite des Unterschenkels (Pat. gab diese Stelle durch einen schwarzen Strich an) lokalisiert. Es handelt sich also um eine schwere Streckenerkrankung des N. cutaneus surae lateralis.

Bahn des N. cutaneus surae medialis. Auch bei diesem Patienten konnte ich durch die Operation, die ein sehr gutes Resultat zeitigte, beweisen, daß meine Bahndiagnose richtig war.

Digitized by Google

Fig. 14.

Patient mit schwerer Ischias und Skoliosis neuropathica.
Die schwarzen Striche, die sich Patient selbst aufzeichnete, geben die Schmerzstellen an und entsprechen der Bahn des N. cutaneus surae lateralis. Durch Resektion dieser Bahn konnte die Ischias vollkommen beseitigt werden. Die Skoliosis bildete sich dann von selbst zurück. Die Bahn des N. cutan. surae lat. ist dunkel gehalten.

Fig. 15.

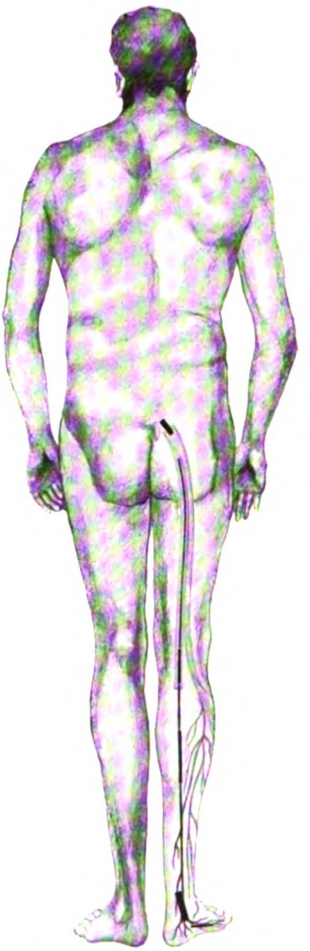

Patient mit schwerer Ischias.
Die schwarzen Striche, die sich Patient selbst aufzeichnete, geben die Schmerzstellen an und entsprechen der Bahn des N. cutaneus surae medialis. Durch Resektion dieser Bahn konnte die Ischias beseitigt werden. Der N. cutan. surae med. ist dunkel gehalten.

Ich erwähnte oben, daß nicht in allen Fällen die Bahndiagnose möglich ist. Dies trifft zu:

1. Wenn die Schmerzen nur auf der Strecke am Oberschenkel oder Gesäß angegeben werden. Hier sind alle sensiblen Bahnen mit den

Digitized by Google

motorischen zu einem Kabel vereint und es ist daher unmöglich, die Bahn namhaft zu machen, die erkrankt ist. Doch führt nicht selten die längere Beobachtung zum Ziele, wenn nämlich die Schmerzen weiter peripher laufen und in dem Bezirk einer bestimmten Bahn erscheinen. Ich habe z. B. Patienten, die längere Zeit ihre Schmerzen nur in der Hüftgegend verspürten; erst später traten Schmerzen an der Wade auf. Jetzt erst konnte die Bahn des N. cutaneus surae lateralis mit Sicherheit als die erkrankte bezeichnet werden. Die Patienten gaben mit aller Bestimmtheit an, daß die Schmerzen früher die gleichen waren und daß sie das bestimmte Gefühl hätten, „es sei ein Draht oder es sei ein Strang", der schmerzhaft sei. Bisweilen erzielt man bei der Untersuchung durch forcierte Dehnung des Nerven das Herunterlaufen der Schmerzen in die Peripherie und erkennt dadurch die erkrankte Bahn.

2. Wenn sensible Nervengebiete übereinander liegen. Das ist aber nur der Fall bei dem N. femoris posterior und dem N. ischiadicus am Oberschenkel. Ich habe aber den Eindruck, daß Neuralgien am N. cutaneus femoris posterior oberflächlich empfunden werden und nach beiden Seiten von der Mittellinie ausstrahlen, während Schmerzen einer Bahn des N. ischiadicus in die Tiefe verlegt werden und nach den Seiten sich nicht verbreiten.

3. Wenn der Patient die Schmerzen in einen bestimmten Hautbezirk nicht lokalisieren kann. Es handelt sich hier meist um sehr nervöse Personen.

Die zweite Hauptfrage war: Wie sehen die einzelnen Krankheitsbilder aus?

1. Klinisches Bild der Neuralgie der Bahn des N. cutaneus surae lateralis.

Ist die Bahn in ihrer ganzen Länge erkrankt, so verspürt der Patient Schmerzen an dem Austritt der Nervenbahn aus dem Sakralkanal, am Gesäß, an der Rückseite des Oberschenkels, an der Lateralseite der Kniekehle, an der Lateralseite der Wade, am Malleolus lateralis, der Außenseite des Fußes und der zwei letzten Zehen. Selten erkrankt die Bahn in ihrer ganzen Ausdehnung auf das erste Mal. Meist sind mehrere Attacken dazu nötig. Das Fortschreiten der Erkrankung kann einen aszendierenden oder einen deszendierenden Typus haben. Unter meinen Patienten waren beide Typen vertreten. Ein Patient mit aszendierendem Typus hatte z. B. zuerst Schmerzen an der Lateralseite des Fußes und am Malleolus lateralis; dann kam eine Attacke, die auch die

Digitized by Google

Außenseite des Unterschenkels und die Kniekehle ergriff, wieder später wurde der Oberschenkel und die Gesäßgegend befallen. Bei dem deszendierenden Typus finden sich zuerst Schmerzen in der Kreuz- und Gesäßgegend. Später kommt der Oberschenkel hinzu, bei einem weiteren Anfall werden Kniekehle und Wade befallen usw.

Es gibt nun Fälle, die kein Fortschreiten der Erkrankung, sondern nur eine Erkrankung einer bestimmten Strecke oder einiger Strecken aufweisen. Diese Streckenerkrankung kann nun primärer oder sekundärer Natur sein. Unter meinen Ischiaspatienten waren z. B. Leute, die von vornherein bei allen Attacken in der Hauptsache nur Schmerzen an der Kniekehle und an der Wade hatten. Als sekundäre Streckenerkrankung möchte ich diejenige bezeichnen, bei der nach einer primären Erkrankung der ganzen oder fast der ganzen Bahn der Schmerz sich in einer bestimmten Strecke festsetzte (Fig. 13).

Die Druckpunkte finden sich an der Austrittstelle der Nervenbahn aus dem Wirbelkanal, am Gesäß, der Glutäalfalte, an der lateralen Hälfte der Kniekehle, an der Außenseite der Wade und am äußeren Knöchel. Selten sind alle hier aufgezählten Druckpunkte in gleichstarker Weise empfindlich. Ich lege auf die Druckpunkte weniger Wert; die Bedeutung, die man ihnen früher zumaß, besitzen sie nicht.

Es ist wichtig zu wissen, daß sehr viele Patienten mit Neuralgie des N. cutaneus surae lateralis zu bestimmten Haltungsanomalien neigen (Fig. 14 u. 18). Sie ersehen aus meiner Tabelle, daß unter achtzehn Patienten fünf mit Skoliosis neuropathica waren. Diese Haltungsanomalien erklären sich aus der Mechanik der erkrankten Bahn.

2. Klinisches Bild der Erkrankung der Bahn des N. cutaneus surae medialis.

Drei meiner Patienten wiesen eine reine Neuralgie in dieser Bahn auf. Es fanden sich Schmerzen am Kreuzbein, Gesäß, an der Mitte der Kniekehle, in der Medianlinie des Unterschenkels, am äußeren Knöchel und der Lateralseite des Fußes. Auch hier kommen Erkrankungen der ganzen Bahn und Streckenerkrankungen vor. Druckpunkte finden sich an der Austrittstelle der Nervenbahn, am Gesäß, der Gesäßfalte, der Rückseite des Oberschenkels, der Mitte der Kniekehle, in der Medianlinie des Unterschenkels und am äußeren Knöchel. Auch hier gilt das, was ich oben über die Druckpunkte sagte.

Das klinische Bild der Neuralgie des N. suralis kennzeichnet sich durch Schmerzen, die am Malleolus lateralis und an

Digitized by Google

der Außenseite des Fußes lokalisiert sind. Dazu kommen meistens noch Schmerzen am Gesäß und an der Austrittstelle des Nerven (Fig. 16). Da der N. suralis die Vereinigung des N. cutaneus surae medialis und eines Teiles des N. cutaneus surae lateralis darstellt, so handelt es sich

Fig. 16.

Ph. Kl., Erkrankung des N. suralis. Patient zeichnete zwei Schmerzstellen auf: eine am Gesäß und eine hinter dem Malleolus lateralis.

Fig. 17.

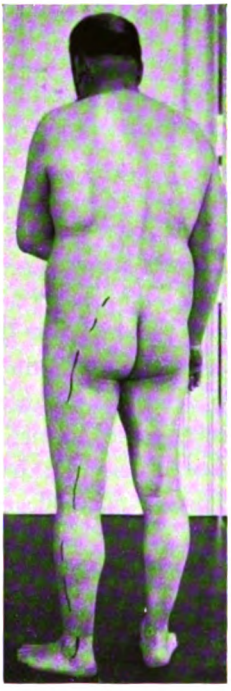

Fr. Sch., schwere Erkrankung der Bahn des N. cutan. surae lateralis. Die Photographie zeigt die vom Patienten ausgeführte Zeichnung seiner Schmerzstellen.

Fig. 18.

Dame mit schwerer Erkrankung der Bahn des N. cutan. surae lateralis und des N. cutan. surae medialis. Patientin zeichnete sich in dieser Weise ihre Schmerzstellen auf.

nicht um die Erkrankung einer besonderen Bahn, sondern um eine Streckenerkrankung einer oder der beiden eben erwähnten Bahnen.

Das klinische Bild der Erkrankung der Bahn der Nn. plantares ist sehr typisch. Bei meiner Patientin fanden sich Schmerzen in der Fußsohle, am Malleolus medialis und in der Tiefe des Unterschenkels. Später liefen die Schmerzen bis zum Oberschenkel und zum Gesäß.

Digitized by Google

Ich komme nun zu einer sehr wichtigen Frage: Zeigt die eine oder andere der sensiblen Ischiadikusbahnen eine Prädilektion für die neuralgische Erkrankung? Diese Frage glaube ich mit Ja beantworten zu können. Ein Blick auf meine Tabelle lehrt Sie, daß in einer großen Anzahl der Fälle die Bahn des N. cutaneus surae lateralis befallen war. Von 38 Fällen waren 18 reine Neuralgien der Bahn des N. cutaneus surae lateralis. Ferner 9 Fälle, die mit einer Erkrankung der Bahn des N. cutaneus surae medialis vergesellschaftet waren. An zweiter Stelle steht die Erkrankung des N. cutaneus surae medialis. Wenn auch reine Erkrankung nur in 3 Fällen zu verzeichnen war, so fand sie sich in weiteren 9 Fällen, die mit der Erkrankung des N. cutaneus surae lateralis vergesellschaftet waren.

Meine Herren! Ich halte es für mehr als wahrscheinlich, daß die Erkrankung der Bahn des N. cutaneus surae lateralis und in zweiter Linie des N. cutaneus surae medialis in sehr vielen Fällen die sog. Ischias darstellt. Wir lernen aber auch noch etwas anderes aus der Tabelle. Niemals waren die im N. peronaeus profundus und superficialis geeinten sensiblen Bahnen erkrankt, also vor allem die Nn. cutanei dorsales intermedius et medialis. Man hört oft, daß die „Ischias" im Peronealgebiet ihren Sitz habe; unter dieser Diagnose wurden mir mehrere Patienten von Kollegen zugesandt. Hier handelt es sich meines Erachtens in sehr vielen Fällen um eine falsche Beobachtung. Nicht der N. peronaeus ist erkrankt, sondern der ihm eng benachbarte N. cutaneus surae lateralis. Ich selbst sah noch niemals eine neuralgische Erkrankung einer der im N. peronaeus profundus und superficialis geeinten Bahnen. Weitere Beobachtungen sind aber zur völligen Klärung dieser Frage nötig.

Noch kurz einige Bemerkungen über die Therapie, soweit sie Injektionen und Operationen betrifft.

Die durch eine sachgemäße Untersuchung zutage geförderte Erkenntnis, daß bei einem Patienten nur eine bestimmte Bahn erkrankt ist, muß unsere ganze Therapie beherrschen. Wir werden bei den Injektionen versuchen, nur an die erkrankte Bahn heranzukommen, und zwar an das erkrankte Stück der Bahn. Wir werden unsere Einstiche sowohl was Lokalisation als auch was die Tiefe des Einstiches betrifft, mit viel mehr Verständnis ausführen können, wenn wir wissen, welche spezielle Bahn wir treffen müssen, als wenn uns nur allgemein das Bild des N. ischiadicus vorschwebt. Ich habe bei einigen meiner

Digitized by Google

Ischiaspatienten durch Injektionen, die scharf auf die erkrankte Bahn hinzielten, ganz ausgezeichnete Erfolge gehabt. Die Mißerfolge bei Injektionen sind meines Erachtens hauptsächlich darauf zurückzuführen, daß man bisher immer allgemein an den N. ischiadicus dachte und daher die erkrankte Bahn gar nicht traf.

Von den Operationen sind die blutigen Dehnungen des ganzen N. ischiadicus unterhalb der Gesäßfalte als unlogisch zu verwerfen. Ich habe im letzten Jahre Ihnen über meine Operation bei Ischias berichtet. Handelt es sich z. B. um die so häufige Neuralgie des N. cutaneus surae lateralis oder medialis, so ist es sehr leicht, diese beide Bahnen in der Kniekehle freizulegen und in großer Ausdehnung zu resezieren. Ich plane, Ihnen später einmal an der Hand einer größeren Statistik über die Resultate meiner Nervenoperationen bei Ischias zu berichten.

Meine Herren! Die Frage nach dem Wesen und der Behandlung der Ischias ist noch lange nicht gelöst. Betrachten Sie meine Ausführungen nur als Versuche, Sie von alten falschen Anschauungen loszubringen und in neue richtige Geleise zu leiten. Wollen wir in der Ischiasfrage weiterschreiten, so kann sich dies meines Erachtens nur durch eine völlige Umwertung der jetzt bestehenden Begriffe und Ansichten vollziehen und ich möchte bei Ihnen darum werben, daß ich aus dem Kreise der Orthopäden Mitarbeiter finde, und daß die Orthopädie bei dieser Umwertung eine führende Rolle spielt.

Digitized by Google

IX.

Weitere Erfahrungen mit der Stoffelschen Operation bei spastischen Lähmungen.

Von

Oberarzt Dr. **G. Hohmann**, München.

Es ist wichtig und notwendig, daß ebenso wie über die Erfahrungen mit der Förster schen Operation über ihre Konkurrenzoperation, die Stoffelsche, von uns berichtet und Aussprache gepflogen wird, bis wir zu einem endgültig abschließenden Urteil gekommen sind.

Meine Erfahrungen im letzten Jahre sind folgende: Ich kann die Operation für die Littlefälle sehr empfehlen, habe Kinder und Erwachsene mit ihr behandelt (letztere im Alter von 24 bis 42 Jahren) und habe stets eine wesentliche Besserung erzielt. Fast alle waren Rezidive nach früheren Operationsversuchen mit Tenotomie. Ich habe am Obturatorius wegen Hüftadduktion, am Tibialis wegen Spitzfuß und am Femoralis wegen Kontraktur des Rectus und Sartorius operiert. Besonders auf die Kontraktur der Streckmuskeln des Beines möchte ich hinweisen, die beim Gehen kulissenartig vorspringen und die Beine stelzenartig versteifen. Durch die Resektion einiger Bahnen aus dem Femoralis gelang es, einen im Knie federnden Gang zu erzielen. Die Gehfähigkeit und Ausdauer des Ganges wurde gesteigert. Der Fall mit 42 Jahren erlaubt noch kein abschließendes Urteil; wohl sind Spitzfüße und Hüftadduktionskontraktur beseitigt, aber die starke Athetose erschwert das Gehen noch sehr. Immerhin ist bis jetzt ein viel besseres Stehen erreicht worden[1]).

[1]) Bis zur Korrektur (August 1914) hat sich auch dieser schwierige Fall so gebessert, daß Patientin über die Steigerung ihrer Gehleistung hocherfreut ist. Sie kann allein und sicher gehen. Solche Fälle geben den Mut, auch im vorgeschrittenen Alter die spastischen Kontrakturen mit dieser Methode noch mehr als bisher anzugreifen.

Digitized by Google

Auch bei der infantilen zerebralen Hemiplegie war ich mit der Stoffelschen Operation zufrieden, habe am Medianus und Tibialis operiert und eine Gebrauchsfähigkeit von bis dahin gebrauchsunfähigen Händen erzielt. Meine Resultate liegen jetzt 2 Jahre zurück, sind regelmäßig nachuntersucht worden und gleichmäßig gut geblieben, so daß ich die Hoffnung auf Dauerresultate hege.

Nicht immer habe ich die gleich günstigen Erfahrungen bei den spastischen Kontrakturen an Händen und Füßen infolge von Apoplexien Erwachsener gehabt. Wohl konnte ich auch hier den spastischen Spitzfuß beseitigen und eine aktive Dorsalflexion des Fußes, die vorher unmöglich war, erzielen, aber es ist nicht von der Hand zu weisen, daß es Fälle gibt, die die Beseitigung eines leichten Spitzfußes gar nicht immer so sehr angenehm empfinden, die mit dem Spitzfuß sicherer und besser gehen als nach der Beseitigung desselben, und die erst nach sehr langer Zeit konsequenter Uebung der Muskulatur eine subjektive Besserung erfahren. In einem Falle — 43jähriger Apoplektiker, sonst kräftig und von normaler Intelligenz — habe ich nach anfänglicher Besserung der Kontrakturen an Hand und Fuß 2—3 Monate nach der Operation (Medianus und Tibialis) ein volles Rezidiv der Kontrakturen erlebt und sehr lästige neuralgiforme Schmerzen an den Extremitäten noch lange Zeit nach der Operation beobachtet. Teils mögen die unbefriedigenden Resultate bei Apoplexien davon herrühren, daß in einem großen Teil der Fälle die Antagonisten der spastischen Muskeln zum Teil schlaff gelähmt sind — je nach dem Sitz des apoplektischen Insultes — und deshalb keine genügend aktive Wirkung ausüben können. Teils wird das Resultat getrübt durch Wiederholungen der Blutungen ins Zerebrum, die von neuem spastische Erscheinungen machen, nachdem anfangs die Operation eine Beseitigung der Kontrakturen bewirkt hatte. Sehr erschwerend wirkt ferner bei diesen Fällen die oft sehr herabgesetzte Willenskraft, um die Uebungsnachbehandlung konsequent durchzuführen, ohne die bei dieser Operation kein Erfolg denkbar ist. Diese Erfahrungen scheinen mir dafür zu sprechen, daß wir bei Apoplexien nicht den gleichen Optimismus hegen sollen, zu dem uns bisher die günstigen Erfahrungen beim Little und bei der infantilen zerebralen Hemiplegie alle Veranlassung geben.

Digitized by Google

X.

Aus der kgl. Universitätspoliklinik für orthopädische Chirurgie zu Berlin (stellvertretender Direktor: Dr. S. Peltesohn).

Zur Kenntnis der Knochenverletzungen bei der Geburtslähmung.

Von

Dr. **Siegfried Peltesohn.**

Meine Herren! Gestatten Sie, daß ich von neuem Ihr Augenmerk auf die bei der Geburt eintretenden Verletzungen der Knochen am oberen Humerusende lenke. Bereits früher habe ich auf die Häufigkeit der die echte Geburtslähmung komplizierenden Epiphysenlösungen am Oberarm hingewiesen und sowohl die theoretische wie die praktische Bedeutung dieser Verletzung darzulegen versucht.

Es gibt nun eine Reihe von Fällen, bei welchen die Lähmungserscheinungen an den Muskeln so gering sind, daß sie völlig in den Hintergrund treten, es gibt weiterhin Fälle, wo neurologisch von vornherein überhaupt keine Muskellähmung festzustellen ist. Diese Fälle hat man als falsche oder Pseudolähmungen bezeichnet und damit ausdrücken wollen, daß man hier nur die für die Entbindungslähmung charakteristische Stellung des Armes findet. Ob der Ausdruck „Pseudolähmung" ein sehr glücklicher ist, mag an dieser Stelle dahingestellt bleiben.

Das Bild, das sich dem Untersucher in vielen Fällen echter und falscher Geburtslähmung darbietet, ist ein äußerst charakteristisches; in Ihrem Kreise brauche ich auf dasselbe nicht genau einzugehen. In typischer Weise findet man hier eine Einwärtsrotation des Armes, eine Unmöglichkeit, den Arm aktiv über die Horizontale zu erheben, und eine gewisse Rigidität des Schultergelenkes. Diese entspricht einer Abduktionsstellung von 30 bis 50°, worauf zuerst Lange hin-

Digitized by Google

gewiesen hat. Die echten Lähmungen weisen sie niemals in so ausgesprochener Weise auf; auch bei ihnen schrumpfen zwar häufig der Pektoralis und die vorderen Kapselteile, aber gewöhnlich ist die Elevation des Armes sowohl in sagittaler wie in frontaler Richtung und die Auswärtsrollung passiv viel freier als bei der sog. falschen Entbindungslähmung.

Fassen wir nun diejenigen Fälle mit ausgesprochner Schultergelenksrigidität, bei denen entweder von vornherein gar keine Muskellähmung bestanden hat, und diejenigen, bei welchen eine Muskelparese zwar ursprünglich vorhanden war, aber sehr schnell, und zwar total oder fast total verschwunden ist, in eine Gruppe unter der Bezeichnung „falsche Geburtslähmung" zusammen, so muß ich nach meinen Untersuchungen glauben, daß dem hierbei anzutreffenden Symptomenkomplex eine Epiphyseolysis capitis humeri und deren Folgezustände in der weitaus größten Mehrzahl der Fälle zugrunde liegen.

Bei dem heutigen Stande der röntgenologischen Technik und Diagnostik muß — wie Lange mit Recht betont hat — eine solche Behauptung durch das Röntgenbild bewiesen werden. Während ich noch vor 3 Jahren der feineren Röntgendiagnostik des kindlichen Schultergelenkes sehr zurückhaltend gegenübergestanden habe, kann man nach meiner jetzigen Erfahrung aus solchen unter bestimmten Kautelen aufgenommenen Röntgenbildern schon bei sehr kleinen Kindern, mindestens aber mit dem Auftreten des Kerns in der Humerusepiphyse weitgehende diagnostische Schlüsse ziehen. Die Röntgenbilder sind als Uebersichtsaufnahmen, möglichst als Momentaufnahmen zu gestalten, indem man auf das Jugulum einstellt, dabei sei — und das ist das wichtigste — die Lage der Oberarme eine symmetrische. Gleichgültig, ob die Arme nun in mehr oder weniger starker Einwärts- oder Auswärtsrotation liegen — die Einwärtsrotation ist zweifellos ungezwungener und daher für den vorliegenden Fall besser —, hat man dergestalt ein Vergleichsobjekt an der anderen Schulter, wenn, was ja die Regel ist, die Lähmung nur einseitig ist.

Ich verfüge nunmehr über 11 klinisch und röntgenologisch untersuchte Schultern, die durch Geburtslähmung geschädigt sind. Sie betreffen zehn Kranke im Alter von 10 Tagen bis zu $6^3/_4$ Jahren. Es handelt sich dabei um sechs Schultern, bei denen eine eigentliche Muskellähmung entweder von vornherein nicht bestanden hat oder bereits ausgeheilt ist, die aber doch eine schwerere Gebrauchsunfähigkeit

Digitized by Google

aufwiesen. Die übrigen fünf Schultern sind echte Lähmungen in dem neurologischen Sinne.

Die Befunde, die uns nun das Röntgenbild zeigt, sind höchst bemerkenswert. Von den elf affizierten Schultern hatten nur zwei keine Zeichen, die auf eine stattgehabte Knochenverletzung schließen lassen konnten; sie gehören in die Gruppe der echten Geburtslähmungen, bei denen also unter fünf Schultern drei auch außer der Erbschen Lähmung eine Epiphysenlösung durchgemacht haben. Bei den sog. falschen Entbindungslähmungen konnte ich weiterhin in allen Fällen eine Epiphysenlösung oder deren Folge nachweisen.

In aller Kürze berichte ich über die einzelnen Fälle und die Röntgenbefunde:

A. Echte Erb-Duchennesche Geburtslähmung.

1. Zwei Schultern bei zwei fünfjährigen Kindern. In dem ersten Falle bestand eine Parese des Deltoideus und Lähmung des Infraspinatus, im zweiten außerdem eine Parese der Unterarmbeuger. In beiden Fällen ist die aktive Elevation des Armes und seine Auswärtsdrehung eingeschränkt, indessen sind diese Bewegungen passiv fast völlig frei. In den Röntgenbildern sehen Sie keine Aenderung der Form und Lage der Kopfkerne zur Diaphyse der Humeri. Ich mache Sie besonders auf die normale Form der Schulterblattpfanne, namentlich des unteren Limbus aufmerksam, der, wie Sie erkennen werden, gerade bei den übrigen Bildern charakteristische Formveränderungen aufweist.

2. Drei Schultern, bei denen die eigentliche Lähmung durch Veränderungen, die röntgenologisch als Epiphysenlösungen erweisbar sind, kompliziert ist.

a) $6^3/_4$jähriges Mädchen B.: Parese des M. infraspinatus und Supinator longus. Rigidität des Schultergelenkes in Einwärtsdrehung und leichter Abduktion. Bei der Palpation fühlt man den Humeruskopf unter der Spina scapulae. Das Röntgenbild zeigt starke Verkleinerung des Kopfschattens, Abschrägung des unteren Pfannenrandes.

b) 5jähriger Knabe R.: Typische Kontraktur links. Röntgenbild Kopfkerne verschmolzen und zusammen kleiner als rechts, unscharf konturiert. Niederlegung des unteren Pfannenrandes.

c) $2^1/_2$jähriger Knabe T.: Schwäche im Deltoideus, Biceps, Brachioradialis. Rigidität des Schultergelenkes links. Prominenz unter der Spina scapulae. Kleinheit der Epiphysenkerne, unterer Pfannenrand abgeflacht.

B. Sogenannte falsche Geburtslähmungen.

In den hierher gehörigen 6 Fällen war klinisch stets eine in Einwärtsdrehung und Abduktion eingetretene Kontraktur des geschädigten Schultergelenkes nachweisbar, bei allen fühlte man, wie in den zuletzt beschriebenen 3 Fällen, bei der gewöhnlichen Rotationsstellung hinten

Digitized by Google

unter der Spina scapulae den prominenten, gegen die Diaphyse verschobenen Humeruskopf. Die aktive und passive Erhebung des Armes war nur bis zur Horizontalen möglich, die Auswärtsdrehung stark beschränkt. Die einzelnen Fälle sind kurz folgende:

1. 4jähriger Knabe S. Rechts: die Kopfkerne sind klein, unregelmäßig geformt. Der untere Pfannenrand abgeschrägt. — Ein $2^3/_4$ Jahre früher aufgenommenes Röntgenbild zeigt die kleinen Kopfkerne etwas nach außen verlagert.

2. $3^1/_4$jähriger Knabe Sch. Zwei abnorm kleine unregelmäßige Kerne, die nach außen verlagert sind. Abschrägung des unteren Pfannenrandes. — Ein im Alter von $4^1/_2$ Monaten aufgenommenes Bild ergibt als besonders charakteristisch Verlagerung des Kopfkernes auf die Außenseite des Diaphysengiebels.

3. 13 Monate alter Knabe Sca. zeigt im Röntgenbild dasselbe Verhalten wie der vorige Fall.

4. 6 Monate altes Mädchen K. zeigt ebenfalls die laterale Verlagerung des Kopfkernes und eine auffallend große Entfernung zwischen Akromion und Kopf.

5. 7 Monate altes Mädchen W. mit dem gleichen Befund.

6. 10 Tage alter Knabe W., dessen Krankheitsbefund etwas ausführlicher wiedergegeben werden muß, da der Fall höchst interessant ist. Es bestand die typische Einwärtsrotation und Abduktion des Armes; nur fühlte man in der Achselhöhle eine abnorme Prominenz. Nach der klinischen Untersuchung und dem ersten Röntgenbilde handelte es sich offenbar um eine Epiphysenlösung am Humerus. Der Humeruskopf war an normaler Stelle zu fühlen, sonst hätte man nach dem Röntgenbilde an eine Luxatio humeri präglenoidalis denken können. Am rechten Fuß hätte man ebenso wie am Arm an eine Luxatio pedis medialis glauben können, zumal das Röntgenbild diese Diagnose zu bekräftigen schien. Eine Behandlung konnte aus äußeren Gründen nicht einsetzen Es gelang mir, des Kindes nach etwa 8 Wochen wieder habhaft zu werden; es war dem Waisenhause der Stadt Berlin überwiesen worden. Die nunmehr aufgenommenen Röntgenbilder zeigten jetzt, daß sowohl am Oberarm wie am distalen Unterschenkelende die Ossifikation ganz merkwürdige Bahnen eingeschlagen hatte. In der Oberarmepiphyse war ein kleiner Knochenkern an normaler Stelle aufgetreten; von der Diaphyse ging eine mächtige Knochenwucherung nach dem Epiphysenkern hin, während die Achse der Humerusdiaphyse dieselbe Richtung innehatte wie ursprünglich. Und am Unterschenkel ein analoges Verhalten! Die metaphysären Teile der Diaphyse wiesen eine ausgesprochene Verbiegung in Richtung auf die abgesprengte Epiphyse auf. Würde man nur die im Alter von 10 Wochen aufgenommenen Röntgenbilder sehen, so würde man wohl zweifellos die Diagnose auf Metaphysenfraktur stellen; doch handelte es sich ursprünglich mit absoluter Sicherheit um eine reine Epiphyseolyse.

Meine Herren! Die Ihnen vorgeführten Röntgenbilder zeigen, daß die Epiphysenlösungen am oberen Humerusende nicht seltene Vorkommnisse sind, da ich in 6 Jahren neun derartige Beobachtungen gemacht habe. Daß es sich hier wirklich um diese Knochenverletzung

Digitized by Google

handelt, unterliegt keinem Zweifel. Läßt die Palpation schon frühzeitig die Diagnose stellen, so finden wir im Röntgenbilde als Charakteristika bei kleinsten Kindern teils eine veränderte Achsenrichtung der Humerusdiaphyse, teils eine abnorme Distanz zwischen Diaphysenende und Claviculaende, teils eine Verlagerung des oft ganz kleinen Kopfkernes nach außen (Hänisch). Mit zunehmendem Alter bleiben die Epiphysenkerne im Größenwachstum zurück und zeigen unregelmäßige Umrisse. Wie sich die Knochenverhältnisse des oberen Humerusendes nach der Epiphysenlösung jenseits des 7. Lebensjahres im Röntgenbilde gestalten, kann ich auf Grund eigener Beobachtungen nicht sagen. In fast allen Fällen findet man eine höchst charakteristische Abflachung des unteren Randes der Cavitas glenoidalis scapulae.

Meine Beobachtungen zeigen weiterhin, daß auch die echte Erb-Duchennesche Geburtslähmung nicht allzu selten mit Epiphysenlösungen kombiniert ist, wenngleich dieses Zusammentreffen durchaus nicht die Regel ist. Liegt aber eine solche Kombination vor, dann finden Sie meist auch nach dem Schwinden der Lähmung eine beträchtliche Funktionsstörung des Armes, die dadurch bedingt ist, daß das Schultergelenk in Einwärtsrotation kontrakt ist.

Handelt es sich anderseits um Kranke, bei denen eine Muskellähmung nicht nachweisbar ist, sei es, daß eine solche von Anbeginn an nicht bestanden hat oder daß sie schon vor der ersten Untersuchung geschwunden ist — wir subsumieren sie unter der Bezeichnung der falschen oder Pseudogeburtslähmung —, so finden wir nach meinen eigenen Beobachtungen allemal als Grund für die typische Deformität eine Epiphysenlösung am oberen Humerusende. Diese letzte Feststellung scheint nicht einem reinen Zufall zu verdanken zu sein; sie steht aber in einem gewissen Gegensatz zu der Statistik, die Lange auf Grund seiner Beobachtungen aufgestellt hat, da Lange unter 13 sog. falschen Lähmungen (also solchen ohne Muskellähmung) nur 3mal die Epiphysenlösung gesehen hat, während er in den übrigen 10 Fällen nur eine Distorsion des Schultergelenkes als Grundlage der so typischen Kontraktur annimmt. Wenn ich auch keineswegs daran zweifle, daß die von Lange nachgewiesene Schulterdistorsion den Symptomenkomplex der falschen Geburtslähmung hervorbringen kann, so glaube ich doch, daß die Epiphysenlösung weitaus häufiger den Grund für den gekennzeichneten Symptomenkomplex abgibt, als es nach Langes Beobachtungen scheinen könnte.

Der Diagnose der Epiphysenlösung stellen sich beim Neugeborenen

Digitized by Google

und auch noch im ersten Lebensjahre nicht unbedeutende Schwierigkeiten in den Weg. Man muß mit großer Ausdauer unter Vergleichung mit der gesunden Seite die Palpation ausführen, um die oft minutiösen Differenzen der Konfiguration des oberen Humerusendes zu fühlen. Charakteristisch ist namentlich später eine Prominenz, welche man hinten unter der Spina scapulae fühlt und welche dem nach hinten dislozierten und mit Verschiebung angeheilten Kopf entspricht. Will man das Röntgenbild zu Hilfe nehmen, so leistet es, wie gezeigt, ebenfalls gute Dienste. Doch muß man in der Deutung dieser Bilder vorsichtig sein, wenn man nicht über die Technik, die jeweils angewendet wurde, genau orientiert ist.

Ueber die der sog. falschen Geburtslähmung zugrunde liegende Verletzung werden die Akten erst geschlossen werden können, wenn ein großes kasuistisches Material angesammelt sein wird, das sich auch auf die röntgenologische Diagnostik in umfassender Weise stützen muß. Es wird dabei von Wichtigkeit sein, daß alle Entbindungslähmungen, echte und falsche, von vornherein röntgenographiert und in ihrem späteren Leben röntgenologisch verfolgt werden. Man dürfte dann finden, daß Fälle, bei denen in den ersten Lebensmonaten noch nichts von Knochenveränderungen im Röntgenbilde festzustellen war, späterhin solche Veränderungen zeigen, die dann nicht anders denn als Folgen einer intra partum entstandenen Epiphysenlösung zu deuten sind. Den Weg der röntgenologischen Verfolgung habe ich, wie aus obigen Ausführungen hervorgeht, in mehreren Fällen mit dem Ergebnis beschritten, daß ich zeigen konnte, daß eine ursprünglich nur klinisch, nicht aber röntgenologisch feststellbare Epiphysenlösung später auch im Röntgenbilde für letztere charakteristische Merkmale darbietet.

Ohne auf die Streitfrage einzugehen, wie die Verschiebung der abgelösten Kopfepiphyse vor sich geht und wie und warum es hierbei zu der typischen Gelenkkontraktur kommt, möchte ich nur noch betonen, daß die parturielle Epiphysenlösung selbst bei schwerer Dislokation ohne äußerlich sichtbares Hämatom einhergehen und nicht notwendigerweise zu einer meßbaren Wachstumsverkürzung des Humerus führen muß.

Digitized by Google

XI.

Meine Erfahrungen mit dem Friedmannschen Tuberkulosemittel bei der Gelenktuberkulose.

Von

Dr. **Max Böhm,** Berlin.

Meine Erfahrungen mit dem Friedmannschen Tuberkuloseheilmittel sind teils im Friedmannschen Institut selbst, teils an meinen eigenen Fällen gewonnen worden[1]). Nur über die letzteren will ich berichten; wenn ihre Zahl ein allzu großes Material auch nicht darstellt, so genügt sie doch, um uns wichtige Anhaltspunkte für die Bewertung des Mittels zu liefern. Die Beobachtungen der Fälle erstreckt sich auf etwa 5 Monate und gewinnt meiner Ansicht nach dadurch an Wert, daß alle Einspritzungen von Friedmann selbst vorgenommen wurden, so daß also Verstöße gegen die Technik des Entdeckers ausgeschlossen sind. Die Fälle gehörten sämtlich schon lange vor Beginn der Friedmannschen Behandlung meiner Klientel an und waren bislang mit den üblichen Mitteln der konservativen Therapie behandelt worden.

Ich will die Krankengeschichte meiner sämtlichen Fälle von Gelenktuberkulose hier ausführlich folgen lassen und werde im Anschluß an jede Gruppe einige kritische Bemerkungen anknüpfen.

I.

Zwei Fälle von Spondylitis cervicalis.

1. Junger Mann, 19 Jahre. Vater an Mastdarmfisteloperation und Lungenleiden gestorben. Im Jahre 1911 an „Gelenkrheumatismus aller Gelenke" erkrankt. Heilte nach 11 Wochen vollkommen aus.

[1]) Herrn Dr. Friedmann spreche ich hiermit für die Ausführung der Injektionen bei meinen Fällen meinen besten Dank aus.

Digitized by Google

März 1912 erkrankte er plötzlich nach dem Baden an einem „steifen Genick". Er ging weiter ins Geschäft immer unter Schmerzen und Unbeweglichkeit des Kopfes. Im Juli 1912 blieb er schließlich auf 8 Wochen vom Geschäft weg, nachdem trotz Behandlung von verschiedenen Aerzten gar keine Besserung eingetreten war. In den 8 Wochen trat eine gewisse Linderung ein, so daß er wieder seine Tätigkeit aufnahm. November 1912 jedoch blieb er wieder vom Geschäft weg und war bis heute ununterbrochen krank.

Im November und Dezember 1912 war er im homöopathischen Krankenhaus ohne wesentliche Besserung. Dann Entlassung und ambulante Weiterbehandlung.

Im April 1913 bildete sich im Rachen ein Abszeß, der von einem Chirurgen eröffnet wurde. Gleichzeitig begann das Ohr zu laufen. Im Mai 1913 wurde ich von dem behandelnden Arzt zugezogen.

Ich nahm folgenden Befund auf: sehr heruntergekommener junger Mann, bettlägerig; jede Bewegung des Körpers außerordentlich schmerzhaft. Der Kopf kann nicht von selbst, sondern nur mit Hilfe der Hände gehalten werden. Bewegungen des Kopfes sind gänzlich unmöglich. Gibbus der unteren Zervikal- und oberen Dorsalwirbelsäule. Drüsen am linken Kieferwinkel. Eiterung des linken Ohres; hinter demselben eine sezernierende Fistel von einer Drüseneiterung.

Diagnose: Spondylitis cervicalis.

Therapie: 7. Juni Korsett mit Kopfstütze. Kann nunmehr gehen.

3. Juli aufs Land zur Ruhe und Sonnenbehandlung.

21. August Rückkehr. Zunahme 9 Pfund. Im Korsett alles schmerzlos. Allgemeinbehandlung.

Mitte Oktober: fünf Röntgenbestrahlungen. Versuch, den Kopf selbständig zu halten, gelingt nur bis zu ½ Stunde. Körpergewichtszunahme (wiegt jetzt 123 Pfund ohne Apparat).

4. November. Röntgenbild ergibt keine wesentliche Knochenaffektion.

4. November. Beweglichkeitsprüfung des Kopfes: nach allen Seiten starke Einschränkung.

5. November 1913 Simultaninjektion (Dr. Friedmann).

7. November 1913. 39,7°. Kopfschmerzen, Appetitlosigkeit, Müdigkeit, geringes Ziehen am Hals.

8. November 1913. 38,6°. Starkes Klingen im Ohr, abends: Besserung.

9. November 1913. Zeitweise aufgestanden.

10. November 1913. Zeitweise aufgestanden.

11. November 1913. Nachuntersuchung. Wirbelsäule: Status idem. Ohreiterung und Fisteleiterung stärker. Drüse am rechten Ohr kleiner. Glutäalinjektion vollständig resorbiert.

13. November 1913. Ohreiterung versiegt. Fisteleiterung stärker. Drüse am rechten Ohr kleiner. Gibt an, er hätte gestern den Kopf ohne Kopfhalter selbständig 2½ Stunden halten können.

20. November 1913. Kann unter Forcierung 5½ Stunden ohne Kopfstütze sein. Guter Appetit.

22. November 1913. Status idem.

8. Dezember 1913. Beweglichkeit im Genick besser.

11. Dezember 1913. Geht seit 3 Tagen vollkommen ohne Kopfstütze (auf Wunsch von Dr. Friedmann).

Digitized by Google

18. Dezember 1913. Wieder heftige Schmerzen im Nacken. Soll Kopfstütze wieder ständig tragen.

23. Dezember 1913. Allgemeine und lokale Besserung. Keine Schmerzen.

Januar 1914. Muß Kopfstütze ständig tragen.

24. Februar 1914. Ohreiterung hat aufgehört seit 8 Tagen. Drüse am rechten Ohr verschwunden.

24. März 1914. Trägt die Kopfstütze ständig, Tag und Nacht. Aus der linken Halsseite wölbt sich ein Abszeß vor. Punktion. Eiterentleerung.

8. April 1914. Eiterung aus dem Ohr ist nicht wiedergekommen. Hinter dem Ohr kommt seröse Flüssigkeit in geringem Maße aus einer Fistel heraus. Punktionsstelle an der Halsseite fistulös. Gewicht 117 Pfund mit Apparat.

2. Mädchen, $2^1/_2$ Jahre.

Im Juni 1913 erkrankte es mit Fieber, daran knüpfte sich eine Schiefhaltung des Kopfes, die schmerzhaft war. Beim Anfassen starke Schmerzen. Verschlimmerte sich allmählich. In einem hiesigen Krankenhaus mit Verbänden behandelt ohne große Veränderung.

Anfang August 1913: hier erste Untersuchung.

10. September 1913. Röntgenbild. Starke Schmerzhaftigkeit; elendes Kind. Schienenverband vier Wochen. Kleiner Verband. Schmerzen.

22 Oktober 1913. Typische suboccipitale Tuberkulose.

24. Oktober 1913. Großer Gipsverband, Becken bis Kopf einschließlich. Daraufhin bis 4. November 2 Pfund zugenommen, Schmerzen besser; es läuft, was früher unmöglich war.

5. November 1913. Kopf in fehlerhafter Stellung vollkommen fixiert; jede Bewegung desselben schmerzhaft.

20. November 1913. Allgemeines Befinden im Gipsverband besser. Körpergewichtszunahme (2 Pfund in letzter Woche). Im Verband keine Schmerzen. Ohne Verband starke Schmerzen des oberen Halswirbels bei allen Versuchen der Kopfbewegungen. Starke Fixation.

20. November 1913. Simultaninjektion (Dr. Friedmann). Abends Fieber. 3 Tage deliriert. Keine lokale Reaktion.

25. November 1913. Besserung des Befindens.

26. November 1913. Nachuntersuchung.

11. Dezember 1913. Beweglichkeit des Kopfes etwas gebessert.

15. Januar 1914. Schmerzhaftigkeit der Wirbelsäule anhaltend. Status idem. Verreist.

25. März 1914. Status idem. Muß nach wie vor Korsett tragen, die Abnahme bereitet größere Schmerzen. Trotz Aufenthalt auf dem Lande Gewichtsverlust und auffallende Blässe.

Epikrise.

Beide Fälle weisen eine gewisse Aehnlichkeit auf. In dem einen Fall war die untere Halswirbelsäule, in dem anderen die obere befallen. Ueber die Diagnose tuberkulöse Spondylitis kann kein Zweifel herrschen. Beide Patienten hatte anfänglich eine ungenügende lokale Behandlung

Digitized by Google

außerordentlich heruntergebracht; es bestanden starke Schmerzen des Halses und Unmöglichkeit, den Kopf zu stützen und zu bewegen. Eine ausreichende lokale Behandlung mit einem Korsett bzw. Verbänden zur Ruhigstellung und Entlastung des Kopfes genügte vollkommen, um das Allgemeinbefinden und die lokale Affektion wesentlich zu bessern und Schmerzfreiheit zu erzielen. In diesen altgewohnten Bahnen wäre ich nun weiter gewandelt und hätte vielleicht in frühestens einem Jahr, vielleicht in etwas längerer Zeit die Patienten so weit gebracht, daß sie den Stützverband bzw. das Korsett hätten entbehren können. Vom Friedmannschen Mittel erwartete ich nun, daß, wenn dasselbe eine spezifische Wirkung entfalten könnte, die Zeit bis zur Ausheilung des tuberkulösen Prozesses und damit bis zur selbsttätigen Stützfähigkeit des Kopfes wesentlich abgekürzt werden würde.

Im ersten Falle schien es zunächst so; denn nach anfänglicher Reaktion war der Patient so weit, daß er nach etwa Monatsfrist einige Tage lang ohne Stützapparat gehen konnte und gehen sollte (auf Wunsch von Dr. Friedmann). Doch bald darauf traten so heftige Schmerzen auf, daß der Patient wieder ständig Apparate tragen mußte, und gleichzeitig verschlimmerte sich das Allgemeinbefinden zusehends (Appetitlosigkeit, Blässe, Gewichtsabnahme), so daß die Mutter des Patienten mit dem Erfolg der Einspritzung sehr unzufrieden war. Zuzugeben ist, daß eine am rechten Kieferwinkel liegende Drüse verschwunden und eine seit Mai 1913 vorhandene Ohreiterung versiegt ist. Dafür ist aber neben der weiter bestehenden Mastoideusdrüsenfistel noch eine zweite an der Halsseite hinzugekommen.

Im zweiten Falle ist heute, also fast 5 Monate nach der Injektion, eine Besserung oder irgendwelche Beeinflussung der subokzipitalen Tuberkulose in keiner Weise zu konstatieren. Von der Möglichkeit, den Verband zu entfernen, kann in nächster Zeit gar keine Rede sein.

II.

Zwei Fälle von Coxitis tuberculosa.

1. Knabe, 4 Jahre.

Familienanamnese o. B.

1. Kind. Flasche und Brust.

Diphtherie und Keuchhusten.

Im Januar 1913. Schmerzen in der linken Hüfte, Lahmen, namentlich beim Treppensteigen.

Im Februar 1913. Im Kinderkrankenhaus Gipsverband mit Gehbügel, nach 7—8 Wochen machte der Vater ihn ab. Darauf im April 1913 im Kinder-

Digitized by Google

krankenhaus mit Streckverband und dann wieder mit Gipsverband entlassen. Verband lag ½ Jahr. Im Verband keine Schmerzen, auch nachts nicht.

Im Oktober 1913. Ein neuer Gipsverband mit Gehbügel. Seit 8—10 Tagen nachts starke Schmerzen, hat weniger Appetit, läuft auch weniger herum als im Sommer. Keine Nachtschweiße.

Status: 12. November 1913. Das linke Hüftgelenk ödematös. Keine Drüsen. Spina il. sup. moll. int. des linken Beines beiderseits 49 cm starke Atrophie. Das linke Bein nach außen rotiert, alle Bewegungen im Gelenk stark fixiert und auf Druck sehr schmerzhaft.

Röntgenaufnahme: Knochenherde in Kopf und Pfanne. Abnahme der Verbände, Ruhelage.

13. November 1913. Simultaninjektion (Dr. Friedmann).

14. November 1913. 39,5°, Müdigkeit usw.

15. November 1913. Erbrechen.

16. November 1913. Nimmt Nahrung regelmäßig zu sich.

18. November 1913. Mutter gibt an, daß die Schmerzen in der linken Hüfte nachgelassen hätten. Knieschmerzen. Linkes Bein stark auswärtsrotiert. Bewegungen noch fixiert.

20. November 1913. Status idem.

26. November 1913. Schmerzen in der Hüfte nach Angabe der Mutter geringer. Schmerzen im Knie noch etwas. Nachtschmerzen geschwunden.

Obj.: Abnahme der Schwellung. Passive Beugung ohne Becken in wenigen Graden möglich, unter starken Schmerzen.

11. Dezember 1913. Steht gelegentlich auf. Keine Nachtschmerzen, keine Knieschmerzen. Geringe passive Bewegungen.

16. Dezember 1913. Schmerzen treten wieder mit großer Heftigkeit auf, so daß der Junge gar nicht mehr transportfähig ist und eine ambulante Behandlung gar nicht mehr durchführbar ist. Die Eltern geben den Patienten in andere ärztliche Hände. Weiteres Schicksal des Kindes unbekannt.

2. Knabe, 12 Jahre. Masern.

Seit ca. einem Jahr klagte der Knabe über Schmerzen in der rechten Hüfte und Lahmen; nach Ruhe Nachlassen der Schmerzen. Nachtschreie.

Anfang Oktober zu einem Arzt.

28. Oktober 1913. Röntgenuntersuchung. Der Vergleich mit der gesunden Seite ergibt keine Veränderung der knöchernen Teile der rechten Hüfte. Gipsverband bis Knie.

5. November. Status: Keine Verkürzung des rechten Beines. Oberschenkelumfang rechts = 36, links = 37 cm. Wade rechts = 27, links = 27 cm. Rechte Hüfte Beugung bis 45°, von da geht Becken mit, Einwärts- und Auswärtsrotation fixiert. Abduktion völlig fixiert. Extension bis 20° frei, von da fixiert.

6. November 1913. Simultaninjektion (Dr. Friedmann). 0,5 g intravenös, 0,8 g intramuskulös.

7. November 1913. 38,6°. Appetitlosigkeit, Müdigkeit. Erbrechen.

8. November 1913. Besserung.

10. November 1913. Verläßt das Bett zeitweise.

Digitized by Google

11. November 1913. Nachuntersuchung. Keine Knieschmerzen. Aktive Beugung ohne Becken = R°. Einwärts- und Auswärtsrotation = je ca. 15°. Aktive Abduktion ohne Becken = ca. 30°. Bettruhe.

13. November 1913. Keine Schmerzen in Knie und Hüfte, auch nachts nicht. Bewegungen wie am 11. November. Nachtschweiße.

20. November 1913. Abduktion in der rechten Hüfte maximal möglich, Rotationsbewegung unter geringem Spasmus ausgiebig möglich. Kann zur Schule gehen, 3—4 Stunden Bettruhe.

27. November 1913. Geht zur Schule schmerzlos. Keine Nachtschmerzen. Objektiv vollkommen freie Beweglichkeit.

11. Dezember 1913. Seit 9. Dezember wieder Schmerzen, auch nachts. Objektiv völliges Rezidiv. Status wie vor Injektion.

18. Dezember 1913. Hat hauptsächlich Bettruhe eingehalten, ist nur gelegentlich auf einige Stunden täglich aufgestanden. Subjektiver und objektiver Status wie am 27. November.

24. Februar 1914. Geht seit ca. 7 Wochen zur Schule, ruht nachmittags ca. 2—3 Stunden aus. Gar keine Beschwerden oder Schmerzen. Objektiv: Rechte Hüfte normal.

8. April 1914. Status anhaltend der gleiche wie am 24. Februar.

Epikrise.

Die zwei Coxitisfälle waren derart, daß der eine den Typus der ossären, der andere den der synovialen Form vertrat.

Der erste Fall entzog sich 6 Wochen nach der Friedmann schen Injektion meiner Behandlung. In den 6 Wochen war wohl eine zeitweise Besserung der Affektion vorhanden, aber keine derartige, daß man von einer spezifischen Wirkung des Mittels hätte reden können; vielmehr wird jeder erfahrene Arzt die Besserung lediglich als die bei Bettruhe übliche bezeichnen. Im übrigen kann der Fall wegen der Kürze der Beobachtungsdauer nicht genügend zur Beurteilung des Friedmann schen Mittels herangezogen werden. Jedenfalls gelang es mir nicht, den Patienten mit der Hilfe der Friedmann schen Therapie zum dauernden Freund zu machen.

Der zweite Fall bedarf einer näheren Besprechung: der Fall bot alle Zeichen einer leichten, doch aber richtigen tuberkulösen Coxitis dar und wurde nach ca. einjährigem Bestehen sowohl von dem überweisenden Arzt als auch von mir als solche betrachtet und behandelt. Nach der Friedmann schen Injektion, verbunden mit ca. sechstägiger Bettruhe, trat im Laufe von 3 Wochen ein vollkommener Rückgang der objektiven und subjektiven Symptome in der Hüfte ein. Dr. Friedmann gestattete die ausgiebige Belastung des Beines ohne Verband; von einem orthopädischen Gesichtspunkte aus wider-

Digitized by Google

strebte mir diese Anordnung, doch war sie mir insofern interessant, als es sich ja nun zeigen mußte, ob die Besserung die Folge der Bettruhe oder durch eine spezifische Beeinflussung erfolgt war. Eine Woche darauf war auch das völlige Rezidiv da! Nach einer weiteren Woche Bettruhe sind wieder alle Symptome verschwunden, und dieser Zustand ist nun — beinahe 4 Monate lang — der gleiche geblieben, obwohl der Knabe zur Schule geht. Das ist der einzigste Fall, bei dem die Möglichkeit einer spezifischen Einwirkung des Friedmannschen Mittels nicht ausgeschlossen erscheint.

III.

Drei Fälle von Gonitis tuberculosa.

1. Knabe, 4 Jahre.

Familie o. B. Brustkind. Nicht krank gewesen.

Frühjahr 1911. Schwellung des linken Knies und starke Schmerzen. Arzt verordnete Salbe.

Im Juli 1911 von einem Arzt Gipsverband und Einspritzungen (Jodoform?).

Weihnachten 1912 zu mir. Hatte damals Beugekontraktur im Knie. Wurde in Narkose gestreckt, bekam Gipsverband mit Gehbügel. Seitdem hier mit mehreren Verbänden behandelt. Röntgen: Weihnachten 1912. Allgemeinbefinden bedeutend gebessert. Nachtschweiße.

Status praesens:

5. November 1913. Schwellung des linken Knies, Abszeß. Umfang Knie links = 26, rechts 23 cm. Umfang Tibia links = 22, rechts = 20 cm. Teigige Schwellung im Bereich des oberen Tibiadrittels. Fast absolut gestrecktes Knie mit angedeuteter Subluxationsstellung. Beugekontraktur leicht.

6. November 1913. Simultaninjektion (Dr. Friedmann).

7. November 1913. 40,2°, Kopfschmerzen usw. Starke Reaktion des linken Knies. Pralle Schwellung und Rötung.

8. November. Besserung.

11. November 1913. Nachuntersuchung Flexionskontraktur von ca 20°; nicht schmerzhaft; ca. 5—10° aktive Beweglichkeit.

13. November 1913. Knie reaktionslos, nicht schmerzhaft. Abszeß deutlich vorgewölbt, Haut darüber glänzend. — Glutäalale Injektion. Stelle resorbiert.

15. November 1913. Angabe des Vaters: „Besserer Appetit und keine Schmerzen. Ungestörter Schlaf." Extension des erkrankten Beines zur Bekämpfung der Kniekontraktur.

27. November 1913. Kniekontraktur besser, ca. 15°, schmerzlos. Abszeß rot glänzend, Haut verdünnt.

11. Dez. 1913. Dicht bevorstehende Perforation. Knie wenig schmerzhaft.

24. Februar 1914. Seit Weihnachten eine Fistel unterhalb der Patella. Seit 8 Tagen eine zweite Fistel, medial von der Patella. Starke Eiterung.

8. April 1914. Sekretion aus beiden Fisteln etwas geringer. Status des Knies wie vorher.

Digitized by Google

2. Mädchen, 10 Jahre.

In der Familie keine Tuberkulose. Selbst: Masern, Windpocken, Diphtherie. Anfang 1911 begann es das rechte Knie nachzuziehen. Das Knie wurde im März geschwollen und schmerzhaft.

24. März 1911. Erste Untersuchung.

Diagnose: Tuberculosa gonitis.

Röntgenuntersuchung: 24. März 1911. 11. August 1911.

Verbandbehandlung: Entlastende Gipsverbände bis Dezember 1911. Sodann ein Zelluloidapparat. Schienenbehandlung bis Mai 1913. Röntgen!

19. Mai 1913. Rezidiv, Beugekontraktur. Redressement in Narkose. Erster Gipsverband 1 Monat, zweiter neuer Gips 3 Monate. Anfang Oktober dritter neuer Gips.

5. November 1913. Status: Knieumfang rechts = 27, links = 26 cm. Oberschenkelumfang rechts = 28, links = 37 cm. Wade rechts = 22, links = 25 cm. Keine aktive Beugung oder Streckung.

6. November 1913. Simultaninjektion (Dr. Friedmann).

7. November 1913. 38,4°, Kopfschmerzen, Appetitlosigkeit, Augenschmerzen. Keine lokale Reaktion am Knie.

8. November 1913. 38,2°, Besserung des Befindens.

9. November 1913. Verläßt das Bett.

11. November 1913. Untersuchung. Knie nicht schmerzhaft, ca. 5—10° aktive Beugung. An der Stelle der glutäalen Injektion nicht schmerzhaftes walnußgroßes Infiltrat. Injektionsstelle in dem Ellbogen nicht mehr zu sehen.

13. November 1913. Bewegungen aktiv ca. 10° unter Spasmus. Glutäale Injektionsstelle gerötet. Jodpinselung.

27. November 1913. Status idem. Infiltrationsstelle noch nicht resorbiert.

6. Dezember 1913. Glutäale Injektionsstelle durchbrochen. Fistel.

5. Januar 1914. Erneute intravenöse Injektion rechterseits („Zwischeninjektion").

6. Januar 1914. Abends 38,0°. Die glutäale Fistel schließt sich.

24. Januar 1914. Fistel fest geschlossen. Knie schmerzlos, wenig beweglich.

20. März 1914. Status idem.

8. April 1914. Status idem.

3. Knabe, 5 Jahre, Gonitis tuberculosa sin.

Familienamnese o. B. Zwei Geschwister gesund. Noch nie krank gewesen. Flasche. Vor $3\frac{1}{2}$ Jahren Schmerzen im Knie, trug ein Jahr Gipsverband, $2\frac{1}{2}$ Jahr Zelluloidhülse. In der Hülse keine Schmerzen.

Status: 12. November 1913. Das linke Bein atrophisch. Umfang in der Mitte des Oberschenkels: links = 23, rechts = 27 cm. Wade links = 17, rechts = 20 cm. Knie links = $22\frac{1}{2}$, rechts = 23 cm. Linkes Kniegelenk kugelig ohne deutliche Gelenkkonturen. Absolut druckunempfindlich. Leichte Beugekontraktur. Absolut fixiert. Distanz: Spina-Malleol. int. beiderseits gleich 49 cm, Trochanter bis Mall. ext. beiderseits 44 cm.

13. November 1913. Simultaninjektion (Dr. Friedmann).

14. November 1913. Fieber. Bettruhe.

18. November 1913. Beugekontraktur stärker. Extension.

UNIVERSITY OF VIRGINIA CENTRAL LIBRARY 1819
Digitized by Google

20. November 1913. Status idem. Keine Schmerzen.
27. November 1913. Status idem. Keine Schmerzen.
24. Februar 1914. Beugekontraktur stärker. 15° aktive Beugung.

Epikrise.

In meinem ersten Falle, einem schweren Fungus, ist entgegen meiner Absicht auf Wunsch von Dr. Friedmann eine Punktion des vorhandenen Abszesses unterblieben. Die Folge war eine stark sezernierende Fistel, der sich bald eine zweite hinzugesellte. Die Fisteln sind nach Dr. Friedmann sehr erwünscht; sie sollen nach seiner Erfahrung den Heilungsprozeß befördern und danach sich bald schließen. Leider ist das bisher, d. h. in den folgenden 4 Monaten nicht erfolgt; wir wollen also weiter warten und hoffen, daß der Patient das freudige Ereignis des Fistelschlusses noch erlebt.

Der zweite Fall von Gonitis war eine bereits seit ca. 3 Jahren in meiner Behandlung befindliche Patientin mit geradegestrecktem Knie, das bei passiver Bewegung einige Grade der Beugung erlaubte. Fibröse Verwachsung lag noch nicht vor, da ich kurz vorher bei dem in Narkose vorgenommenen Redressement ziemlich ausgiebige Bewegung erzielen konnte. So sollte mir dieser Fall als Versuch nach der Richtung dienen, ob das Friedmann sche Mittel vielleicht die Funktion und Beweglichkeit eines tuberkulösen Gelenkes verbessern könnte, was ich selbstverständlich nur bei einem Gelenke für möglich halte, bei dem die mechanischen Verhältnisse es erlauben, und wo weder fibröse noch gar die seltene knöcherne Ankylose vorliegen. Der Versuch fiel bis dahin negativ aus.

Aehnlich verhielt sich mein dritter Fall von Gonitis, der nach Friedmann behandelt wurde; hier nahm die Beugekontraktur zu und dadurch auch bis zu einem gewissen Grade die Bewegung im Sinne der Beugung.

Meine Erfahrungen mit dem Friedmann schen Serum, wie ich sie bisher gesammelt habe, möchte ich folgendermaßen zusammenfassen:

Die überaus schweren Schädigungen, die Vulpius bei einzelnen seiner Fälle gesehen hat, konnte ich an meinen Patienten nicht beobachten. Vielleicht lag das daran, daß das von Vulpius gebrauchte für den Versand bestimmte Präparat hinsichtlich der bakteriologischen Reinheit hinter dem in Berlin angewandten Präparat zurückstand.

Digitized by Google

Auch Abszeß- bzw. Fistelbildungen an der Injektionsstelle traten nur 1mal unter meinen Fällen auf und auch hier derart, daß bereits nach wenigen Wochen eine Abheilung stattfand. Dennoch bin ich weit davon entfernt, etwa wie Kraus das Mittel als harmlos und unschädlich anzusehen. Denn abgesehen von der schweren Reaktion, die nach der intravenösen Injektion stets auftrat, und die bis zu 40° Fieber, Delirien, starke Kopfschmerzen verursacht, kamen gelegentlich im Anschluß an die Injektion langdauernde Appetitlosigkeit, Gewichtsabnahme, Blässe usw. vor, die recht unerwünscht waren.

Was die lokale Heilwirkung des Mittels anbetrifft, so kann ich natürlich heute noch keine definitiven Angaben machen; bis heute aber habe ich in der überwiegenden Anzahl der Fälle davon nichts merken können. Ich habe vielmehr die Ueberzeugung gewonnen, daß, wenn ich die übliche Verbandbehandlung oder gar die Sanatoriumsbehandlung angewandt hätte, ich in den 5 Monaten weiter gekommen wäre, als es mit der Friedmannschen Injektionstherapie und der von Friedmann gewünschten Verbandlosigkeit der Fall war. Nur in dem einen Falle kann ich die Möglichkeit einer Heilwirkung des Mittels nicht ausschließen. Da dieser Fall die einzige synoviale Tuberkulose darstellte, die ich behandelt habe, so meine ich: nur bei dieser Form der Gelenktuberkulose steht das Mittel überhaupt noch zur Diskussion. Dabei ist jedoch zu bemerken, daß gerade diese Form sehr zur Ausheilung neigt, ohne Funktionsstörungen zu hinterlassen, und wohl kaum eine derartige eingreifende Behandlung wie die Friedmannsche rechtfertigt.

Digitized by Google

XII.

Ueber die klinisch latente Wirbeltuberkulose.

Von

Dr. **Julius Finck,** Charkow.

Meine Herren! Im Jahre 1907 erschien in der Frankfurter Zeitschrift für Pathologie eine Arbeit von Brenner aus dem Senckenberg schen pathologischen Institut, deren Titel ich für meinen Vortrag adoptiert habe. In dieser Arbeit bespricht Brenner 22 Fälle, bei denen die Sektion hochgradige Wirbelkaries feststellte, bei denen aber die Diagnose auf Wirbeltuberkulose intra vitam nicht gestellt worden war. Ich muß den Inhalt der Brennerschen Arbeit als bekannt voraussetzen, daher brauche ich auf ihn nicht weiter einzugehen. Ich werde nur im Verlauf meiner Abhandlung gewisse interessante Einzelheiten derselben heranziehen.

Von den 22 Fällen scheiden 4 von meiner Betrachtung aus, weil sie alte, hochgradige, aber nicht ausgeheilte Kyphosen darstellen. Weshalb die übrigen 18 klinisch latent blieben, darüber wird uns Auskunft gegeben. Es waren keine Symptome da, oder sie waren nicht ausgesprochen genug, und vor allen Dingen, es fehlte die Deformität. Der springende Punkt war wohl der Umstand, daß der Gibbus fehlte.

Wir finden allgemein die Meinung vertreten, daß der prominente Dornfortsatz dem zerstörten Wirbelkörper entspreche. Ich habe mich dafür interessiert, ob diese Ansicht die richtige sei und auch im allgemeinen dafür, wieviel Wirbelkörper bei der initialen Wirbeltuberkulose zerstört zu sein pflegen. Ich habe also mehrere Jahre hindurch alle Fälle von mehr oder weniger initialer Spondylitis einer Röntgenuntersuchung unterworfen und dabei die merkwürdige Tatsache feststellen können, daß, wenn überhaupt eine sichtbare Zerstörung von Knochensubstanz vorlag, diese zwei Wirbelkörper betraf. Und zwar betraf sie die untere Hälfte des oberen Wirbels und die obere Hälfte

Digitized by Google

des unteren. Die Wirbelscheibe zwischen ihnen fehlte. Dadurch, daß die zwei Hälften sich aufeinandergesetzt haben, macht es den Eindruck, als hätte man es mit einem einzigen Wirbel zu tun, der in der Mitte zusammengebrochen ist.

An einem solchen Wirbel sind aber zwei Paar Rippen oder zwei Paar Querfortsätze zu zählen. Besonders deutlich wird das bei den angeglichenen Fällen. Diesen Zustand traf ich bei der überwältigenden Mehrzahl der infantilen Wirbelsäule an. In einem recht kleinen Teil war der Knochen noch heil, oder nur oberflächlich an der der Zwischenwirbelscheibe anliegenden Epiphysenfläche arrodiert. Die Scheibe aber erwies sich immer als zerstört.

Den letzteren Zustand, also die zerstörte Scheibe und den nicht oder wenig zerstörten Wirbelkörper fand ich dagegen in der Regel bei der initialen Wirbeltuberkulose des Erwachsenen an. Aus diesen Befunden muß der Schluß gezogen werden, daß der Knick an der Wirbelsäule dann erfolgt, wenn die Wirbelscheibe zerstört ist, und daß die zwischen den auseinanderweichenden Dornfortsätzen erscheinende Diastase, welche in der Regel unterhalb des prominenten Dornfortsatzes gefunden wird, der zerstörten Intervertebralscheibe entspricht. Die zweite Schlußfolgerung ist die, daß der prominente Dornfortsatz zu dem Wirbelkörper gehört, welcher oberhalb der zerstörten Intervertebralscheibe sich befindet.

Es ist nun der Eindruck nicht fortzuschaffen, daß wir in allen Fällen, sowohl bei Kindern als auch Erwachsenen, es mit einer primären Zerstörung der Bandscheibe zu tun haben. Und wenn in den Lehrbüchern angegeben wird, daß der prominente Dornfortsatz dem zerstörten Wirbelkörper entspricht, so liegt das gewiß nur an dem Material, das zur Sektion kommt. Dieses gehört doch wohl in der Mehrzahl alten verschleppten Fällen von Wirbelkaries an, Endfällen, bei welchen die Verhältnisse sich infolge größerer Zerstörungen verschoben und verwischt haben. Auf die initialen Fälle hat nur allein Fedor Krause seine Lehre von der Genese der tuberkulösen Wirbelentzündung aufgebaut, und diese stimmt mit meinen Befunden recht gut zusammen. Nach Krause nimmt die Wirbeltuberkulose von der vorderen Körperoberfläche ihren Ausgang, und zwar unter dem das Periost vertretenden, vorderen Längsbande. Der Körper wird an seiner Vorderfläche nur mehr oder weniger oberflächlich angefressen, gelangt aber der sich dortselbst bildende Eiter an die Intervertebralscheibe heran, dann verfällt die weiche Masse derselben relativ schnell der Zerstörung.

Digitized by Google

In jedem Falle ist dieser zentripetale Prozeß ostalen Ursprunges. Die wirkliche Zerstörung von Wirbelsubstanz findet aber in der Regel von der Seite der Wirbelscheibe aus statt. Der Wirbelkörper bricht daher weniger zusammen, als daß er allmählich von unten oder von oben her zerstört wird, was sich auch mit der klinischen Erscheinung der allmählichen, unbemerkten Entstehung eines Gibbus deckt. Daß diese epiphysäre, von den Franzosen charakteristischer intervertebrale Spondylitis genannte Form der Wirbeltuberkulose prävaliert, erkennen wir auch aus den Brennerschen Sektionsprotokollen. In 10 von den 18 Fällen ist sie einwandfrei nachzuweisen. Die charakteristische Zweizahl kommt aber in 18 Fällen 12mal vor, die Einzahl dagegen keinmal.

Ich wende mich nun zu den multiplen Fällen, also solchen, welche mehr als zwei erkrankte Wirbel aufzuweisen haben. Es sind das bei Brenner von 18 Fällen die übrigen 6. Von diesen waren nur in 1 Falle drei Wirbel erkrankt. In 1 Falle waren es 5, in 3 Fällen 7 und in 1 Falle sogar 11.

Neben der Frage nach der Anzahl der zerstörten Wirbel muß uns die Frage interessieren, wieviel Wirbel resp. Wirbelscheiben tuberkulös erkrankt sind. Ich habe mein klinisches Material systematisch auch auf Multiplizität der Wirbelprozesse untersucht und bin zu der Ueberzeugung gekommen, daß eine solche häufiger vorkommt, als man bisher angenommen hat. Als etagenförmige Erkrankungen, wie ich die gleichzeitige Erkrankung einer ganzen Reihe übereinandergelagerter Wirbel nennen möchte, hat man bisher die Formen angesehen, welche einen bogenförmigen Gibbus aufwiesen. Diesen Bogen dachte man sich dadurch zustande gekommen, daß die übereinandergelagerten zusammengeknickten Wirbelkörper infolge der Presse Keilform annehmen. Infolge dieses verliert, wie Fedor Krause sagt, der Gibbus nach dem Gesetze der Bogenkonstruktion seine Winkligkeit und nimmt die Form eines Rundbogens an. Das ist richtig, aber stimmt nur für die älteren Kyphosenformen. In bezug auf die initialen Formen aber, auf die es doch hauptsächlich ankommt, bedarf diese Ansicht einer Korrektur. Der Bogen bei der initialen etagenförmigen Erkrankung ist immer flach, dorsalwärts oder lateralwärts konvex, er ist auch in keiner Beziehung ein Rundbogen oder gibbusähnlich. Der flache Bogen kommt, meine ich, dadurch zustande, daß die Intervertebralscheiben mehrerer Etagen tuberkulös erkrankt, aber noch nicht oder nicht vollkommen zerstört sind. Sie sind aber infolge der Erkrankung insuffizient geworden und haben ihre Elastizität verloren. Gibbusähnlich

Digitized by Google

wird der flache Bogen erst dann, wenn an einer Stelle eine stärkere Zerstörung Platz greift und ein nach hinten oder zur Seite gerichteter kleiner Knick entsteht. Damit aber hat auch der Bogen aufgehört ein Bogen zu sein.

Solch ein multipler Fall ohne Knick wird klinisch nicht immer leicht erkannt, besonders dann nicht, wenn relative Schmerzlosigkeit vorliegt und wenn der Bogen zur Seite geneigt ist. Solche Fälle geben in röntgenologischer Beziehung noch mehr Rätsel auf, wenn man die Wirbelkörper intakt vorfindet und auch an den Intervertebralscheiben nichts Charakteristisches zu bemerken ist. Aber auch dann, wenn der Knick schon vorhanden ist und das Röntgenbild uns die Zerstörung auf dieser Stelle deutlich genug vor Augen führt, können wir nicht immer mit absoluter Gewißheit die Miterkrankung einiger oberer oder unterer Etagen ausschließen, es sei denn, daß ein Abszeß darauf hinweist. Es liegt das gewiß auch daran, daß die Intervertebralscheiben noch nicht zerstört, sondern erst tuberkulös infiltriert oder käsig entartet sind. Diese Erkrankung der dem Knick benachbarten Intervertebralscheiben bleibt daher auch gewöhnlich klinisch latent.

Brenner spricht in seiner Arbeit davon, daß klinisch an den sezierten Wirbelsäulen nichts oder nichts Auffälliges zu bemerken gewesen sei. Daß müssen wir aber cum grano salis verstehen. Solche schwere Veränderungen an der Wirbelsäule, wie z. B. in Fall 11, 18, 19, 20 und 21, müssen mindestens die erwähnten flachen bogenförmigen Verkrümmungen gemacht haben, auch wenn die Natur alle ihre Hilfskräfte herangezogen hätte, um durch produktive Knochenneubildung die Wirbelsäule zu versteifen. Nehmen wir allein den Fall 11, bei welchem im Bereich der ersten sieben Dorsalwirbel fünf übereinanderliegende Intervertebralscheiben zugrunde gegangen waren, und bei welchen die im übrigen intakten Wirbelkörper sich aufeinandergesetzt hatten und miteinander verwachsen waren. An den oberen Dorsalwirbeln Erwachsener können weder die Wirbelgelenke sich einschachteln (Tassement, Ménard) noch sich abplatten (Treub, Joseph, Finck), eine bogenförmige Deformität muß die Folge sein, die aber eventuell nicht auffällt, weil sie den gewohnten großen Stil vermissen läßt. Es ist das etwas anderes, als wenn eine einzige Intervertebralscheibe zugrunde ging und nun eine Kaschierung dieses verhältnismäßig kleinen Defektes durch die natürlichen Hilfskräfte des Körpers eintrat. Solche Fälle sind uns bekannt. Sie betreffen meistens die Lendenwirbelsäule, welche am stärksten unter der Presse des Rumpfgewichtes steht. Hier

Digitized by Google

sind, besonders bei mehr jugendlichen Individuen, die Einschachtelungen der Wirbelgelenke ineinander und die Abplattungen der sekundär erweichten Bogen am ehesten möglich. Solche Fälle können dann klinisch latent bleiben, was auch Brenner demonstriert.

Handelt es sich bei dieser Gruppe um eine a-tempo-Erkrankung, bei welcher die Herde räumlich zusammenliegen, so zeichnet sich die nächste Gruppe multipler Wirbeltuberkulosen dadurch aus, daß die einzelnen Herde sowohl zeitlich wie räumlich auseinanderliegen. Ebenso wie bei einer Coxitis z. B. sich in der Wirbelsäule ein neuer Herd bilden kann, so kann auch von einem Wirbelherd aus sich weiter entfernt an der Wirbelsäule ein zweiter, ja dritter Herd ausbilden. Dieser Herd wird in den meisten Fällen so lange klinisch latent bleiben, bis der heraustretende Gibbus Aufklärung bringt. Im entgegengesetzten Falle bleibt er unbemerkt, weil er keine oder nur schwache Symptome macht, resp. weil die Aufmerksamkeit durch das primäre Leiden absorbiert wird. Wir erleben hier dieselbe Ueberraschung wie bei den Tuberkulosemetastasen überhaupt. Sie kommen meistens unerwartet. Die Wirbelsäule aber scheint nach meinen Erfahrungen ein beliebter Tummelplatz für Tuberkulosemetastasen zu sein. Seit dieser Erkenntnis verliere ich bei den Erkrankungen anderer Körperteile die Wirbelsäule nicht aus dem Auge. Die interne Medizin wird die Aufgabe haben, besonders bei Lungentuberkulose an Metastasen in den Wirbeln zu denken, was auch Brenner betont. Dann wird so manche Interkostalneuralgie ihre Erklärung finden, so mancher pleuritische Erguß als spondylitischer Abszeß erkannt werden. Den Anfang hat damit Lorenz in Oppelsdorf gemacht, indem er 174 Phthisiker auf die Wirbelsäule hin untersuchte und in 68 Fällen = 39 % eine Steifigkeit der letzteren konstatieren konnte. Brenner will, daß bei allen paranephritischen und bei zweifelhaften periproktalen und parametritischen Exsudaten die Wirbelsäule genau untersucht und als Ausgangspunkt der Abszeßbildung in Erwägung gezogen werde.

Ich mache darauf aufmerksam, daß das Kreuzbein als Ausgangspunkt einer Wirbeltuberkulose in den Lehrbüchern fast gar keine Berücksichtigung findet. Die Tuberkulose des Kreuzbeines bleibt in den meisten Fällen klinisch latent, weil ein Knick an diesem Knochen seiner Massigkeit wegen nicht leicht eintritt. Denn er kann erst dann eintreten, wenn der Querschnitt zerstört ist.

Endlich möchte ich Sie auch noch darauf hinweisen, daß bei der Spondylitis auch das Gegenteil der Kyphose, die Lordose, und zwar

Digitized by Google

die pathologisch vertiefte Lordose, wenn auch selten, vorkommen kann. Man kann sie beobachten bei der Erkrankung der kranialen und kaudalen Endverbindungen der Wirbelsäule, beim Malum vertebrale suboccipitale und bei der lumbo-sakralen intervertebralen Spondylitis, resp. der isolierten Erkrankung des V. Lendenwirbels. Vom Malum suboccipitale habe ich bis heute unter 850 Fällen von Spondylitis nur vier beobachtet, davon wurden zwei initiale in Sternguckerstellung mir vorgestellt. Isolierte Tuberkulose des V. Lendenwirbels mit Lordosenbildung habe ich im ganzen 9 Fälle gesehen. Um den Wirbelkörper resp. die Wirbelscheibe zu entlasten, nimmt der Kranke Militärstellung ein, bei welcher nach Freund die Körperlast auf das lumbosakrale Bogengelenk übertragen wird. Es ist das der einzige Fall, wo bei der Spondylitis der Wirbelkörper zu einem Keil mit hinterer Schneide deformiert werden kann, während sonst der Keil mit vorderer Schneide Regel ist.

Was die Diagnostik betrifft, so könnte man ja sagen: heute, wo die Röntgentechnik so hoch steht, können wir uns jeden zweifelhaften Fall ad oculus demonstrieren lassen. Ich möchte sagen: das ist sogar unsere Pflicht dort, wo ein Röntgenapparat vorhanden ist. Wo er aber nicht vorhanden ist, hilft er uns nichts. Ebenso hilft er uns nichts, wenn wir das Röntgenbild nicht zu lesen verstehen. In der Kunst des Lesens von Wirbelsäulenbildern sind aber die wenigsten Meister. Wir müssen daher versuchen, unsere Kenntnisse in der Diagnostik der Wirbelsäulenerkrankungen zu vertiefen. Denn die Diagnose von Wirbelerkrankungen kann uns — darin bin ich ganz mit Chlumsky einverstanden — vor die größten Schwierigkeiten stellen.

Obgleich viele der für die Spondylitis angegebenen Symptome verschiedener Ergänzungen bedürfen, so muß ich mich doch, der Zeit wegen, beschränken. Ich will hier nur über zwei Symptome sprechen. Beide gehören sie zu den grob anatomischen Erscheinungen, welche keine spekulativen Definitionen zulassen. Das erste ist bekannt, aber in seiner Bedeutung nicht genügend gewürdigt, das zweite ganz unbekannt.

Das erste Symptom ist die Kontraktur der Rückenmuskulatur. Diese Kontraktionen, welche als straff gespannte Stränge zu beiden Seiten der Dornfortsätze sicht- oder fühlbar sind, dürfen nicht als reflektorische Spasmen angesehen werden, wie es allgemein angenommen wird. Es sind Angst- oder Schutzkontraktionen. Dieser Schutzapparat tritt dann in Tätigkeit, wenn der Kranke einen Insult fürchtet, also

Digitized by Google

hauptsächlich dann, wenn er sich bewegt oder wenn sich ihm eine Person nähert, also meistens der Arzt oder das Pflegepersonal; aber auch um die Uebertragungen der Atembewegungen auf die Wirbelsäule zu verhüten. Daß es keine spastischen Muskelzusammenziehungen sind, sondern willkürliche Bewegungen, dazu bestimmt, den schmerzhaften Wirbelabschnitt zu fixieren, um von ihm den Insult fernzuhalten, dafür haben wir Beweise. Sie verschwinden nämlich prompt, wenn die Wirbelsäule fest unterstützt ist, bei horizontaler Lagerung im Gipsbett, so daß der Kranke sich genügend sicher fühlt und er ohne Mitbewegung der Wirbelsäule atmen kann. Ein zweiter Beweis ist folgender: Die Kontraktionen erstrecken sich niemals über den ganzen Rücken, sondern nehmen nur die beweglichen Teile der Wirbelsäule ein, also den lumbalen und cervikalen. Sie reichen vom Ansatz des M. bifidus spinae am Kreuzbein bis zum X., höchstens IX. Dorsalwirbel nach oben, am Halse vom Ansatz des M. semispinalis capitis (siehe Transversookzipitalis H. Virchow) an der Linea nuchae des Okziput bis zum IV., höchstens V. Dorsalwirbel nach unten. Sie überbrücken also die lordotischen Teile der Säule, während der kyphotische Teil frei bleibt.

Wir sehen nun in dieser Anordnung eine gewisse Zweckmäßigkeit zutage treten. Der starre kyphotische Dorsalteil braucht nicht aktiv fixiert zu werden, weil er es passiv schon ist. Wären es Reflexspasmen, dann müßte bei Erkrankung dieses Teiles der lange Rückenstrecker sich dort auch kontrahieren, was er aber in der Tat nicht tut. Wir können es in letzterem Falle auch beobachten, daß der Kranke das beliebte Manöver des Aufhebens eines Gegenstandes vom Boden mit Leichtigkeit und Behendigkeit auszuführen imstande ist. Und wenn er es nicht kann, dann handelt es sich um eine allgemeine große Schmerzhaftigkeit oder Aengstlichkeit, oder wir können noch einen zweiten latenten Herd im unteren Teil der Wirbelsäule vermuten.

Schanz hat vor kurzem darauf hingewiesen, daß diesen Kontrakturen der Rückenmuskulatur eine große symptomatische Bedeutung zukomme, insofern als sie der Ausdruck für alle schmerzhaften Erkrankungen der Wirbelsäule seien, und daß sie vor allen Dingen nicht simuliert werden können. Dieser Meinung schließe ich mich voll an. Sie sind für die Wirbeltuberkulose nicht pathognomisch. Aber wo sie vorhanden sind, da sind sie ernst zu nehmen. Zur Diagnose führt auch nur der Symptomenkomplex. Aber ich möchte doch darauf hinweisen, daß zwischen den Schutzkontrakturen bei Wirbeltuberkulose

Digitized by Google

und denen der anderen schmerzhaften Erkrankungen gewisse graduelle Unterschiede zu bemerken sind. Lassen wir zum Beispiel den Kranken mit einer Spondylitis sich vornüberbeugen, dann werden wir bemerken, daß er diese Bewegung entweder ganz verweigert oder daß die Muskelstränge sich noch mehr straffen, die lordotische Haltung wird sich auch nicht um ein Haar verringern. Bei der Insufficientia vertebrae dagegen, welche Schanz wohl hauptsächlich im Sinn hat, verringert sich die Lordose bei der Vorbeugung, sie flacht sich ab, erreicht allerdings niemals Kyphosenform. Dasselbe sieht man auch bei anderen schmerzhaften Wirbelaffektionen, bei welchen der Kranke bei gutem Willen und Zureden doch die Spannung zu verringern imstande ist. Wir müssen uns auch nicht täuschen lassen, wenn gar zu ängstliche Kinder bei der Untersuchung des Rückens ihre Muskulatur anspannen. Man erkennt bei diesen leicht den schnellen Wechsel des Anspannens und Nachlassens.

Dieses Symptom läßt uns also bei Erkrankung des starren kyphotischen Teiles der Wirbelsäule nicht selten im Stich. Nun bin ich im Lauf der Zeit auf die im Mediastinum sitzenden Dorsalabszesse genug unliebsam aufmerksam gemacht worden und habe einzelne Karambolagen ihretwegen mit den internen Kollegen gehabt. Ich sagte mir, daß ein Abszeß im Mediastinum eine Verdrängung lufthaltigen Lungengewebes zur Folge haben müsse, und daß daher jeder Abszeß, sei er klein oder groß, durch die Perkussion zur Erscheinung gebracht werden müsse.

Ich ging folgendermaßen vor: Jeder Fall von dorsaler Spondylitis und jeder Grenzfall wurde perkutiert, zuerst in der Dornfortsatzlinie, dann quer zu ihr, schließlich diagonal. Die Dämpfungsgrenze wurde mit dem Fettstift markiert, ebenso auch die untere Lungengrenze, wenn die Dämpfung bis zu ihr reichte. Darauf wurde die Dämpfungsfigur mit dem Fettstift auf Oelpapier durchgezeichnet und der Fall zur Röntgenaufnahme geschickt. Dann wurde die Figur auf dem Papier mit der auf dem Bilde verglichen.

Perkutiert wurde bei kleinen Kindern leise, bei größeren und bei Erwachsenen stärker. Bei kleinen Kindern hat man auf die Herzdämpfung Rücksicht zu nehmen. Ich habe mich auch nicht allein auf meine Perkussionskunst verlassen. Die meisten Fälle wurden von dem Charkower Kinderarzt Dr. W. Schlieps nachkontrolliert, wofür ich ihm an dieser Stelle meinen verbindlichsten Dank ausspreche.

Digitized by Google

Ich habe fünfzig Untersuchungen angestellt; das Resultat derselben ist folgendes:

1. Die normale Wirbelsäule gibt in ihrer ganzen thorakalen Ausdehnung normalen sonoren Lungenschall, vielleicht nur um eine Spur kürzer als an den Seitenteilen des Thorax. Bei Vorhandensein eines spondylitischen Abszesses erhält man über dem entsprechenden Abschnitt der Wirbelsäule eine Dämpfung.

2. Jeder spondylitische Abszeß im Bereich der Dorsalsäule gibt eine Dämpfung, welche mit großer Genauigkeit begrenzt werden kann. Das gilt für die kleinsten wie für die größten.

3. Jeder dieser 50 Fälle von dorsaler Spondylitis hatte einen Abszeß aufzuweisen, sowohl bei initialer wie bei fortgeschrittener Erkrankung.

4. Die Abszesse sind fast alle doppelseitig. Nur in wenigen Fällen initialer Spondylitis findet man sie einseitig.

5. Senkungsabszesse sind an der Dorsalsäule selten anzutreffen.

6. Bei den seßhaften Abszessen, wie ich solche nennen möchte, die keine Senkungstendenz zeigen, weist ihre Ausdehnung auf die Anzahl der erkrankten Wirbel hin.

7. Da in allen meinen untersuchten Fällen von dorsaler Spondylitis Abszeßbildungen vorhanden waren, so ist anzunehmen, daß die dorsale Spondylitis immer mit Abszeßbildung einhergeht, und zwar wahrscheinlich schon im Latenzstadium.

8. Erhält man über einer verdächtigen Stelle der Dorsalsäule keine Dämpfung, dann ist Spondylitis mit der größten Wahrscheinlichkeit auszuschließen, es sei denn, daß es sich um einen in Abheilung begriffenen Herd handelt, bei welchem die Eiterung versiegt ist.

9. Die Perkussion ist, darauf möchte ich mit allem Nachdruck Ihre Aufmerksamkeit hinlenken, in diagnostischer und differentialdiagnostischer Beziehung ein wichtiges Hilfsmittel. Mit ihrer Hilfe hat auch die interne Medizin die Möglichkeit, die dorsale Spondylitis schon im Latenzstadium oder latente Fälle im vorgeschrittenen Stadium zu erkennen.

10. Die Perkussion gestattet, das Schwinden eines Abszesses zu verfolgen und so den Erfolg der Behandlung zu kontrollieren.

Diese Sätze lege ich der hohen Versammlung zur Nachprüfung vor. Die Möglichkeit, die Grenzen eines Dorsalabszesses durch die

Digitized by Google

Perkussion zu bestimmen, eröffnet noch eine andere Perspektive. Es ist dadurch die Möglichkeit der Punktion nahegerückt. Dadurch wiederum könnten schwere operative Eingriffe, wie Laminektomie und Kostotransversektomie, vermieden werden. Es ist zu beachten, daß das kostale Blatt der Pleura vom sich ausbreitenden Eiter abgelöst und vor sich hergeschoben wird, ebenso wie beim iliakalen Abszeß das Peritoneum. Es ist daher anzunehmen, daß bei einer Punktion durch einen Interkostalraum hindurch die Pleura nicht verletzt wird.

Digitized by Google

XIII.

Meine Verwendung der Knochentransplantation.

Ein Bericht über 250 Fälle.

Von

Fred H. Albee,*)

A. B., M. D., F. A. S. C.

Professor der orthopädischen Chirurgie der Universität Vermont und New York Post-Graduate Medical School.

Mit 16 Abbildungen.

Dieser Bericht über meine Anwendung der Knochentransplantation ist eine Zusammenstellung und Ergänzung von Artikeln, welche in den folgenden Zeitschriften erschienen sind: Folder of the American Orthopedic Association, 15. Mai 1911, Journal of the American Medical Association, 9. September 1911 und 3. August 1912, S. 353, The Post-Graduate, November 1912, Vol. 27, Nr. 11, Author's Stereo-clinic, Verlag Southworth Co., American Journal of Surgery, Januar 1914 und Zeitschrift für orthopädische Chirurgie, Bd. 31.

Meine Erfahrungen beruhen auf 253 Operationen an Menschen während der letzten 3 Jahre und auch auf vielen Tierversuchen, wo ich das Transplantat makroskopisch und mikroskopisch studieren konnte, nachdem es durch meine gewöhnliche Technik transplantiert worden war. Mit Ausnahme von 3 Fällen wurden sämtliche Operationen nach meiner Methode ausgeführt.

Bei den Operationen befanden sich 178 Fälle Pottsche Krankheit (Spondylitis tuberculosa), 16 Keilpfropfen bei angeborenen Klumpfüßen, 17 Transplantationen bei ungeheilten Frakturen der langen Knochen, 14 Fälle bei paralytischen Fußdeformitäten, und einzelne Operationen bei ausgeheilter Osteomyelitis, um den Kopf und Hals des Femur durch den Talus zu ersetzen, um paralytische Handdeformitäten zu korri-

*) Übersetzung von Dr. Leo Mayer.

Digitized by Google

gieren, bei alten Deformitäten der Tibia nach Fraktur, bei schlechter Entwicklung des Kiefers, um ein tuberkulöses Kniegelenk zu mobilisieren, um den Knochendefekt einer Spina bifida zu beseitigen, bei paralytischen und kongenitalen Hüftverrenkungen, bei paralytischer Skoliose, bei eingesunkenen Nasenrücken, um ein tuberkulöses Iliosakralgelenk zu fixieren, bei ungeheilten Wirbelsäulenfrakturen, bei ungeheilten Femurhalsfrakturen, bei kongenitaler Abwesenheit der Tibia, um den Knochendefekt nach Entfernung einer Osteosarcoma zu beseitigen, um ankylosierte Hüft- und Handgelenke durch Knorpeltransplantation zu mobilisieren.

Fig. 1.



1 Motorknochenbohrer. Damit werden die kleinen Löcher für die Knochenbolzen gemacht, um das große Furniertransplantat festzuhalten. 2 Der Fräser, mit dem die Knochenbolzen gemacht werden. Die Größe der Bolzen kann man durch eine Schraube regulieren. 3 Der große Knochenbohrer, mit welchem der Femurhals bei ungeheilten Frakturen durchbohrt wird. Das Loch, das mit diesem Bohrer gemacht wird, hat genau denselben Durchmesser wie das des Abrunders.

Da einige Fälle erst vor ganz kurzer Zeit operiert worden sind, können bei diesen noch keine Endresultate berichtet werden, aber in Fällen, welche schon vor 3 Jahren operiert worden sind, habe ich mit Sicherheit bewiesen, daß die Transplantationen gut gelungen sind. Einige Beobachter haben die Transplantation sogar mehr als 30 Jahre beobachtet.

Ich stimme mit McWilliams darin überein, daß das Periost des transplantierten Knochens sehr wichtig ist, um eine reichliche und frühere Blutzufuhr zu sichern. In ähnlicher Weise wirken auch das Endost und das Mark; wenn die Knochenzellen des Transplantats absterben, enthalten sie knochenbildende Zellen, welche den Pfropfen regenerieren. Daher ist es klar, daß man das Periost und Endost mit dem Knochen transplantieren muß. Ich

Digitized by Google

möchte auch darauf hinweisen, daß das Transplantat eine Knochenneubildung des knöchernen Mutterbodens bedingt, was gleichzeitig zu einem guten Erfolge führt.

Die Ausführung der Operation in vielen der oben erwähnten Fälle würde sich schwierig, langsam und ungenau gestalten, wenn ich nicht den elektrischen Motor und die anderen Instrumente hätte, wie z. B. die doppelte Säge, Knochenbohrer und Fräser (Fig. 1). Durch diese Instrumente kann man viel Zeit sparen, Knochen und Weichteile weniger verletzen, den Pfropf und den knöchernen Mutterboden genauer aneinanderpassen und die Ausführung der Operation in tiefen Wunden vereinfachen. Auch die Säge soll nach Criles kenetischer Theorie weniger Erschütterung bedingen, da die sensiblen Nerven weniger durch die raschen Bewegungen gestört werden. Meine klinischen Erfahrungen zeigen in der Tat, daß fast gar kein Shock nach der mit der Säge ausgeführten Operation entstand, während die früher mit Handinstrumenten ausgeführten Operationen öfters von Shock begleitet waren. Ob diese Tatsachen der Abkürzung der Operationsdauer oder Criles kenetischer Theorie zuzuschreiben sind, kann ich nicht sagen.

Die Hauptanregung zu meinen Operationen war die Unmöglichkeit, die Wirbelsäule durch Korsett, Gips oder Liegebehandlung vollständig zu immobilisieren. Es ist auch von vornherein klar, daß man durch diese Operationen die Kyphose in geeigneten Fällen korrigieren könnte, und daß man eine Verschlimmerung der Deformität durch das Festmachen der Dornfortsätze verhüten könnte. Das Zerquetschen der Wirbelkörper, welche die vorderen Hebelarme bilden, ist dadurch vermieden. Dies ist sehr wichtig, da dieses Zerquetschen, welches dem Körpergewicht, Muskelspasmen und respiratorischen Bewegungen zuzusprechen ist, sehr viel mit der langen Dauer der Pottschen Krankheit zu tun hat. Es ist auch meine Meinung, daß die knöcherne Immobilisierung eines tuberkulösen Gelenkes im Zusammenhang mit guter Hygiene die ideale Behandlung für Tuberkulose ist.

Noch weitere Unterstützungen für meine Operationen finden sich in den Beobachtungen von Calvé und Lelievre (Am. Journ. of Orthopedic Surgery, Oktober 1913). Sie zeigen, daß Knochengewebe, welches durch eine tuberkulöse Entzündung zerstört wurde, niemals wiederhergestellt wird, und falls man Wirbelkörper, die schon zum Teil zerstört sind, durch Gipskorsett längere Zeit auseinanderhält, diese sofort wieder zusammenfallen, sobald man das Gipskorsett abnimmt.

Digitized by Google

Die Technik meiner Operation für Spondylitis ist folgende: Der Patient befindet sich in der Bauchlage; es wird ein bogenförmiger Hautschnitt gemacht und die Dornfortsätze durch das Abpräparieren des Hautlappens freigelegt. Mit einem Skalpell schneide ich die Spitzen der Dornfortsätze und der Ligamenta supraspinata genau in der Mitte ein. Die Ligamenta interspinata sind danach ca. 13 mm eingeschnitten, ohne sie von den Dornfortsätzen abzupräparieren. Die Blutung ist gering, da nur sehniges Gewebe eingeschnitten wird, ganz anders wie bei einer Laminektomie, wo man die Muskeln von den Dornfortsätzen abpräparieren muß. Mit einem dünnen, scharfen Meißel oder mit meinem Osteotom und Hammer wird jeder Dornfortsatz in der Längsrichtung gespalten, auch ungefähr 13 mm. Dabei muß man sorgfältig vorgehen, daß sämtliche Dornfortsätze auf einer Seite festliegen und auf der anderen Seite nach außen abgebogen werden. Die feststehende Seite der Dornfortsätze ermöglicht die starke Hebelwirkung. Durch das Abbiegen der anderen Hälfte gewinnt man eine Rinne, welche für das Transplantat geeignet ist. Unbedingt notwendig ist es, die Ligamente und Muskeln möglichst wenig zu stören, da sie das Transplantat in der Wirbelsäule festhalten helfen. Die Tiefe des Einschnittes in den Dornfortsatz ändert sich mit dem Alter und der Größe des Patienten, und dem Grad der durch früher getragene Apparate bedingten Knochenatrophie, welche in manchen Fällen derartig ausgeprägt ist, daß die Dornfortsätze nicht mehr als einige Millimeter große Vorsprünge bilden. In solchen Fällen kann man nur 4—6 mm einschneiden, aber auch dann können die Dornfortsätze eine genügende Fixierung ermöglichen. Nachdem diese Knochenrinne in dem Dornfortsatz vorbereitet ist, legt man eine heiße, feuchte Kochsalzkompresse in die Wunde.

Der Patient befindet sich noch immer in der Bauchlage; der Unterschenkel wird flektiert und ein Hautschnitt entlang der Tibiakante gemacht. Haut und Subkutangewebe sind sorgfältig von dem Periost der Tibiaoberfläche abpräpariert und an dieser Fläche ein Knochenspan herausgeschnitten. Die Kreissäge ermöglicht ein rasches, genaues Ausschneiden des Transplantates, und ich benutze sie ausschließlich. Die Länge des Transplantates hängt von der Zahl der betroffenen Wirbelknochen ab. Wenn die Brustwirbelsäule erkrankt ist, muß man beiderseits zwei normale Dornfortsätze mit fixieren, wenn die Bauchwirbelsäule, nur einen. Die Breite des Transplantates ist 6—12 mm, die Dicke 6—9 mm, die Länge 10—19 cm. Der Knochenspan wird in die vorbereitete Rinne eingelegt (Fig. 2), mit der Markseite gegen die fest-

Digitized by Google

stehende Hälfte der Dornfortsätze und mit Knopfnähten aus Känguruhsehne, welche durch die Ligamenta supraspinata und die hinteren Ränder der Ligamenta interspinata gelegt sind, befestigt. Man fängt über der Mitte des Transplantates an. Die spitzen Enden des Transplantates werden mit der Knochenzange abgerundet, und diese kleinen Knochenfragmente werden dann in der Umgebung eingelegt, um eine Knochenneubildung zu bedingen. Diese kleinen Knochenstücke sind sehr wichtig, denn Macewen zeigte, daß je kleiner das Transplantat, desto besser die Knochenneubildung. Durch die korrigierende Wirkung des Transplantates kann man eine geringe Kyphose, welche nur eine kurze Zeit vorhanden ist, zum Teil korrigieren.

Fig. 2.

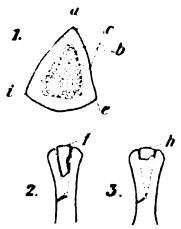

1. Diagrammatischer Querschnitt d. Tibia: a Vorderkante der Tibia; e mediale Kante der Tibia; i laterale Kante der Tibia; b ein Knochenspan, welcher für eine hochgradige Kyphose geeignet ist; c ein Knochenspan, bei welchem die Kyphose nicht ausgesprochen ist. 2. Diagrammatischer Querschnitt durch einen Dornfortsatz mit eingelegtem Knochenspan c. 3. Diagrammatischer Querschnitt durch einen Dornfortsatz mit dem eingelegten Knochenspan b.

Die genaue Reihenfolge der Operation ist sehr wichtig, da durch das Vorbereiten der Knochenwunde und der Dornfortsätze man eine Blutstillung erreichen kann. Ein wenig Blutung ist nicht schädlich, erleichtert sogar das Wachstum des Knochens. Blutplasma und Serum ist für das Knochenwachstum gut geeignet. Tuberkulöse Abszesse in der Umgebung der Dornfortsätze sind selten und wenn vorhanden, haben sie auf die Heilung keinen schädlichen Einfluß.

Wenn die Kyphose so stark ist, daß es unmöglich ist, ein Knochentransplantat richtig einzulegen, schneidet man einen der Verkrümmung entsprechenden Knochenspan aus der Tibia aus. Dies gelingt am besten, wenn man die Verkrümmung der Wirbelsäule mit einer biegsamen Sonde abmißt. Der Span ist immer etwas weniger gebogen als die Kyphose, und man muß die Wirbelsäule durch manuellen Druck etwas korrigieren und in dieser Stellung durch Knochenspan und Knopfnähte festhalten. Wenn die Deformität sogar für diese Methode zu groß ist, kann man den Span so legen, daß seine breite Fläche nach vorn schaut. Um den Span noch besser biegen zu können (siehe Fig. 3), macht man mehrere Sägeschnitte durch die Hälfte bis drei Viertel des Spanes. Dadurch wird nicht nur das Biegen ermöglicht, sondern auch eine gute Blutzufuhr und daher Knochenneubildung seitens des Transplantates. Diese Schnitte, 3—9 mm voneinander entfernt, werden immer auf der Markseite angebracht. An verschiedenen Stellen schneidet man das Periost ein, um die darunterliegenden

Digitized by Google

knochenbildenden Zellen zu reizen, und um eine bessere Blutzufuhr zu bedingen.

Der Knochenspan, welcher unter starkem Zug so eingelegt ist, bedingt sofort eine vollständige Fixierung der erkrankten Wirbelsäule (siehe Fig. 4). Dies ist durch das Verschwinden der Schmerzen und des Nachtschreiens bei Kindern bewiesen. Die Umgebung des Transplantates ist für dessen Wachstum sehr geeignet. Es liegt an den gesunden Dornfortsätzen an, welche weniger als 2 mm voneinander entfernt sind, und ist in seinem ganzen Verlauf von sehnenartigem Gewebe umhüllt, welches normalerweise dem Knochen anhaftet. Sehr rasch entwickelt sich ein neues Haverssches Gefäßsystem, daher findet man nur als Ausnahme irgendwelche Anzeichen von Knochenresorption. In Fällen, in denen die Kyphose sehr ausgesprochen und winklig ist, ist es ratsam, beide Hälften der Dornfortsätze zu frakturieren und die Spitzen nach vorn zu drehen, so daß sie die Rückseite des Transplantates bedecken. Dadurch werden die knöchernen Berührungsflächen noch verbreitert und die Kyphose gleichzeitig korrigiert.

Fig. 3.

Seitliche Röntgenaufnahme der Dorsalwirbelsäule mit Knochenspan.
Das Bild zeigt, wie stark man den Knochenspan biegen und in der richtigen Stellung festhalten kann. In diesem Falle war die Kyphose schon lange Zeit vorhanden und eine Korrigierung war unmöglich.

Nachbehandlung.

Obgleich wir durch experimentelle Arbeiten wissen, daß das Knochentransplantat innerhalb 4 Wochen festgewachsen ist, wird doch der Patient für 6—8 Wochen im Bett gehalten, nachher kann er während

Digitized by Google

einiger Stunden am Tage herumgehen. In den Fällen, bei denen der Knochenspan gerade ist, ist das Tragen eines Korsetts nicht notwendig. Bei Erkrankungen der dorsalen Wirbelsäule, wo die Kyphose stark ist und man den Span biegen mußte, ist es ratsam, während einiger Monate ein Korsett zu tragen. Selbstverständlich muß die Nachbehandlung immer unter der Aufsicht eines geübten Chirurgen stattfinden. Das Verschwinden der Schmerzen und anderer akuter Symptome ist befriedigend. Gipskorsette und Rückenstützen sind möglichst zu vermeiden, weil sie nicht nur die Atmung hindern, sondern weil sie das Transplantat durch Druck beschädigen und in der Funktion beengen. Da das Leben des Transplantates mit seiner Funktion zusammenhängt, ist diese Bedingung der Nachbehandlung durchaus wichtig.

Fig. 4.

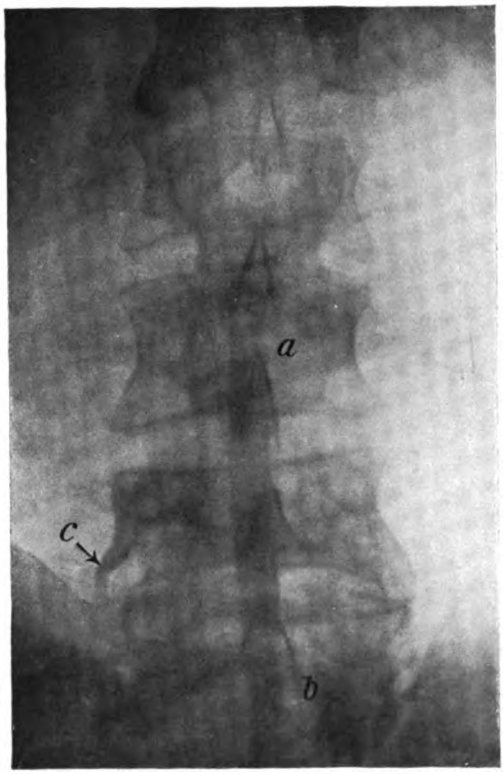

Röntgenaufnahme einer akuten Spondylitis tuberculosa des IV. und V. Lendenwirbels mit großem Psoasabszeß (der Abszeß an der rechten Seite war kokosnußgroß). Patient, ein 26jähriger Mann, konnte infolge der Schmerzen 10 Monate lang nicht arbeiten. Die Operation wurde vor 1½ Jahren vorgenommen. Das Transplantat wurde in die Dornfortsätze des III., IV., V. Lumbalwirbels und die beiden oberen Segmente des Sakralbeines eingelegt. 12 Wochen nach der Operation konnte er in einer Ziegelei arbeiten und nach 6 Monaten konnte er seinem früheren Beruf als Heizer bei der Feuerwehr wieder nachgehen. Die Abszesse sind vollständig verschwunden und irgendwelche andere Symptome nicht vorhanden. Apparat wurde nicht getragen. a, b das Transplantat, c Knochenherd.

Indikationen für Operationen.

Die Operation ist indiziert in allen Fällen und in jedem Alter, in denen Schmerzen oder Muskelspasmen vorhanden sind, und je früher die Operationen vorgenommen werden, desto günstiger ist die Prognose. Sie ist indiziert, um eine Verschlimmerung der Deformität zu verhüten. Komplikationen wie Psoasspasmen, Abszesse oder Paraplegie sind Hinweise für die Notwendigkeit der Operation. Die

Digitized by Google

einzige Kontraindikation ist die Unmöglichkeit, ein reines Operationsfeld zu bekommen. Dies ist nur sehr selten der Fall, da die tuberkulösen Abszesse verhältnismäßig wenig in der Umgebung der Dornfortsätze vorkommen.

Prognose (siehe Fig. 5).

Die Prognose in sämtlichen operierten Fällen ist sehr gut, soweit die Erleichterung aller Symptome und die Verhütung einer Verschlimmerung der Deformität in Frage kommt. Eine Korrigierung der Deformität ist am besten bei einer frühzeitigen Operation und bei einer scharfwinkligen oder ziemlich beweglichen Kyphose vorzunehmen. Bei den 178 Operationen habe ich erstaunlich viel respiratorische Bewegungen der erkrankten Wirbelsäule bemerkt, nicht nur bei den frühzeitig operierten Fällen, sondern auch da, wo die Krankheit bereits 4—6 Jahre bestand. Diese Beobachtungen habe ich gemacht, nachdem die Dornfortsätze freigelegt waren und während der Patient flach auf dem Tisch lag, ruhig atmend unter der Narkose. In diesem Zustande konnte

Fig. 5.
Zwei Photographien eines akuten Falles von Spondylitis tuberculosa, 1½ Jahre nach der Operation.

Digitized by Google

man nur wenig Bewegung der normalen Wirbel bemerken, und zweifellos ist die starke Bewegung der erkrankten Wirbel der Tatsache zuzuschreiben, daß die Wirbelknochen selbst zum größten Teil zerstört sind.

Paralytische Skoliose.

Bei sehr biegsamer paralytischer Skoliose, wo der Rumpf zusammenfällt, sobald der Patient versucht aufzustehen, und wo die Verkrümmungen winklig sind, habe ich einen Knochenspan in die Dornfortsätze der konkaven Seite, nahe der Mitte der Hauptverkrümmung eingesetzt, nachdem ich die Dornfortsätze, ähnlich wie bei der Spondylitisoperation, geradegemacht hatte. In solchen Fällen ist das Transplantat nicht als einzige Heilungsmethode zu betrachten, sondern es erleichtert die Behandlung durch Gipskorsett und ähnliche Stützen.

Fig. 6.

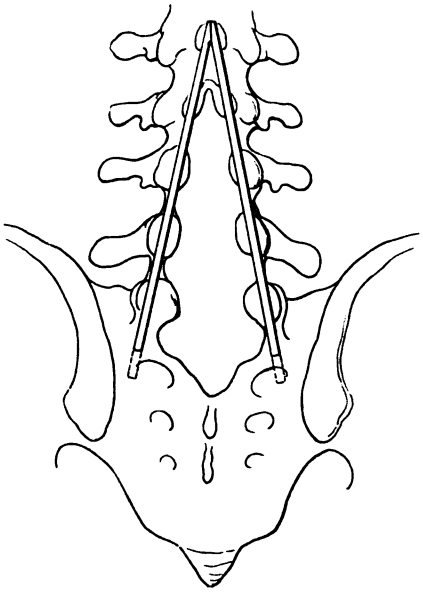

Diagramm, um die Einlegung des Knochentransplantates bei Spina bifida zu zeigen.

Spina bifida (Fig. 6).

Wenn bei Spina bifida die Meningocele beseitigt ist, und Schwäche der Wirbelsäule durch einen größeren Knochendefekt bedingt wird, welche durch eine Lordose gekennzeichnet wird, kann man einen Knochenspan mit gutem Erfolg einsetzen. Die Technik ist ähnlich wie bei einer Operation bei Spondylitis, nur muß sie infolge der nicht vorhandenen Dornfortsätze und Lamellen entsprechend geändert werden. Es werden zwei Hautschnitte gemacht, da es nicht ratsam ist, die Narbe der vorhergehenden Operation zwecks Beseitigung der Meningocele anzurühren. Der zweite Dornfortsatz oberhalb der Spalte wird längs gespalten und nach beiden Seiten abgebogen. Von dem direkt oberhalb der Spalte liegenden Dornfortsatz werden die Muskeln und Sehnen abgeschabt, bis das Knochengewebe frei ist. Unterhalb der Spalte wird eine Rinne hergestellt, entweder an der

Digitized by Google

lateralen Seite des fünften Lendenwirbels oder in den deformierten Lamellen, wenn sie genügend entwickelt sind, und in dem oberen Ende des Sakralbeines, welches gewöhnlich hypertrophiert ist. Auf die Wunden werden wieder feuchte Kompressen gelegt und zwei Späne von der Tibia entnommen. Die oberen Kanten der Transplantate werden abgeschrägt, so daß die Späne wieder gut aneinanderpassen. Die Transplantate werden festgehalten durch Knopfnähte, welche die eingeschnittenen Ligamente zusammenbringen. Die Nachbehandlung besteht nur in Bettruhe für 6 Wochen.

Fig. 7.

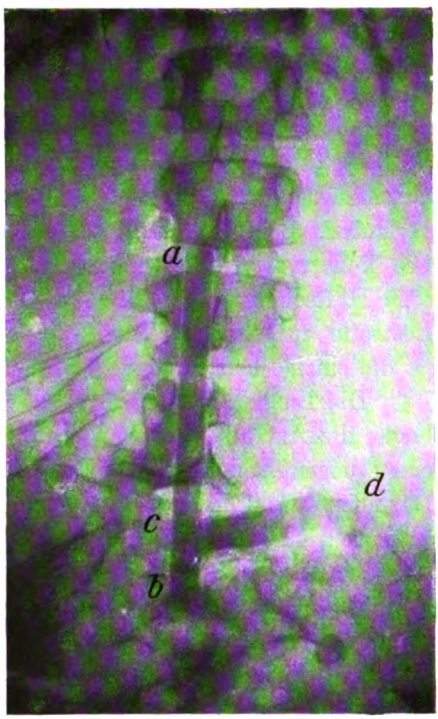

Röntgenaufnahme eines Falles von Tuberkulose der Lendenwirbel und des Iliosakralgelenkes, 3 Monate nach der Operation.

a, b das Transplantat, welches in den Dornfortsatz des IV. und V. Lendenwirbels und in die ersten beiden Segmente des Sakralbeines eingelegt worden war. c, d das zweite Transplantat, welches in das erste und in das Darmbein eingelegt war. Während der letzten 4 Monate spielte das Kind herum, ohne Korsett oder Rückenstütze.

Wirbelsäulenfraktur.

In Fällen von Wirbelsäulenfraktur, bei denen keine Knochenheilung erfolgt ist, und bei denen Schmerzen vorhanden sind, und die Deformität sich verschlimmert, ist eine Knochentransplantation indiziert; man nimmt hier eine Operation vor wie bei Spondylitis. Auch in frischen Fällen von Wirbelsäulenfrakturen, bei Spondylitis traumatica (Kümmelsche Krankheit) und wo wegen Knochenschwund ein Zerquetschen der Wirbelsäule möglich ist, Verschlimmerung der Deformität und Kompression des Rückenmarkes soll man die Operation ausführen. Das Beispiel berichtet auch über einen Fall, wo infolge einer Fraktur durch die Mitte des XI. Dorsalwirbels die Patientin während eines Jahres ein Gipskorsett getragen hat und so daran gewöhnt war, daß es ihr unmöglich war, ohne Stütze herumzugehen. In diesem Falle habe ich

Digitized by Google

einen Knochenspan in den X., XI. und XII. Dorsalwirbel eingelegt wie bei einer Spondylitisoperation. Nach fünfwöchiger Bettruhe konnte die Patientin aufstehen und ohne Korsett herumgehen.

Tuberkulose des Iliosakralgelenkes.

Die Prognose dieser Krankheit, wenn konservativ behandelt, ist sehr ungünstig. Tubby behauptet, daß bei dem sogenannten feuchten Typ sich nur 7,9 % von 38 Fällen erholt haben. Wie bei anderen Arten von Knochen und Gelenktuberkulose ist die Prognose bei Kindern besser als bei Erwachsenen. Dieses Gelenk ist für die Ruhigstellung durch Schienen besonders ungünstig gelegen, da die Gelenkflächen schräg von oben vorwärts und auswärts nach unten verlaufen. Seine Stabilität beruht ganz und gar auf den Ligamenten. Die konservative Behandlung wird am besten durch die Thomassche Hüftschiene oder durch einen Gipsverband in Verbindung mit Bettruhe ausgeführt. Die Fixierung durch Knochentransplantation ist die einzige befriedigende Methode, um dieses Gelenk zu behandeln.

Die Technik ist folgende. Die Spina posterior superior des Darmbeins, die Ala und die oberste Spina des Sakralbeines werden durch einen bogenförmigen Hautschnitt freigelegt. Der hintere Rand des Darmbeines und die Dornfortsätze werden mit einem dünnen Osteotom gespalten, um eine Rinne für den Span zu bilden. Wenn möglich legt man auch etwas Knochen des Sakralbeines frei, um eine größere Berührungsfläche für das Transplantat zu erhalten. Die Wunde wird mit heißen Kompressen tamponiert und ein Knochenspan aus der Tibia entnommen. Der Span soll dreimal so dick als die Corticalis sein. Er soll aus Corticalis, Periost, Endost und Mark bestehen. Der Span wurde in die Knochenrinne gelegt und die Ligamente über ihm durch Känguruhsehnenknopfnähte vereinigt. Die Hautwunde wird zugenäht und der Patient für nicht weniger als 5 Wochen auf dem Rücken im Bett gehalten. Weitere mechanische Behandlung ist nicht notwendig.

Ungeheilte Frakturen.

Ich habe öfters die Tatsache betont, daß die sogenannte „Lane Plate" (eine durch Schrauben auf den Knochen festzumachende Metallschiene — Red.) und andere Fremdkörper, welche bei Knochenbrüchen eingelegt werden, eine knöcherne Heilung verhindern, besonders wenn die Fraktur schon längere Zeit alt ist. Meine lange Erfahrung bestärkt

Digitized by Google

meine Meinung darüber. Die Indikationen für die Behandlung der frischen Frakturen sind ganz anders, als die für die Behandlung der alten ungeheilten Frakturen, obwohl die vielen Mißerfolge, welche in unseren Kliniken vorkommen, zeigen, daß viele Aerzte diesen Unterschied nicht begreifen. In der Mehrzahl der frischen Frakturen genügt eine vorübergehende Fixierung, um eine Heilung zu sichern, und die Knochenneubildung der Fragmente, wenn sie richtig gestellt sind, genügt, um eine rasche Heilung herzustellen. In solchen Fällen kann man eine „Lane Plate" mit gutem Erfolg benutzen. Bei den alten ungeheilten Frakturen ist dies ganz anders. Hier haben die Knochenfragmente fast gar keine knochenbildende Tätigkeit. Das zeigt sich ja auch in der ausgesprochenen Sklerosierung der Fragmente, welche auf einer Fläche von 2—5 cm immer vorhanden ist. Die pathologische Anatomie dieser Sklerosierung ist ungefähr dieselbe, welche man in einer Art Arthritis deformans findet, wo wegen der Uebermenge von Kalk eine Abnahme der knochenbildenden Tätigkeit vorkommt. Bei der Pseudarthrosis nach ungeheilter Knochenfraktur muß man nicht nur die Fragmente fixieren, sondern auch eine knochenbildende Brücke herstellen, welche sich bis in den lebenden Knochen jenseits der sklerosierten Knochenabschnitte erstrecken soll. Man muß auch möglichst die knochenbildende Tätigkeit der Fragmente reizen. Diese Bedingungen sind nur durch eine Knochentransplantation zu erfüllen. Durch eine „Lane Plate" kann man die Fragmente zeitweilig feststellen, aber zur gleichen Zeit bedingt man Knochenresorption. Ein Knochentransplantat bedingt nicht nur Fixierung, sondern auch Knochenneubildung der Fragmente und wächst in sich selbst. In Fällen, wo „Lane Plates" benutzt worden waren und ich später Gelegenheit hatte, bei der Operation die Pseudarthrosefälle zu untersuchen, war keine Interposition der Weichteile vorhanden und gar keine Ursache, außer der eben erwähnten, warum die Fragmente nicht zusammengewachsen waren.

Codivilla hat diese Bedingungen begriffen und sie zum Teil durch seine Methode der Periosttransplantation erfüllt. Damit haben einige Chirurgen einen hohen Prozentsatz von guten Erfolgen erreicht. Aber seine Methode ist nicht ideal, erstens, weil sie gar keine Fixation gibt, zweitens, weil sie keine Knochenneubildung der Fragmente bedingt, drittens, weil die Periostlappen oberflächlich gelegt worden waren. Die Transplantate waren außerhalb des Knochens, und daher war die Umgebung für Knochenneubildung ungünstig.

Murphys Methode ist besser. Er benutzt einen intramedullären

Digitized by Google

Knochenbolzen, welcher fixiert und auch eine Knochenneubildung bedingt. Es ist jedoch schwierig, eine Berührungsfläche zwischen Knochenbolzen und dem lebenden Knochen jenseits der Sklerosierung zu erreichen. Auch ist es sehr schwierig, seine Operation bei kleinen Knochen, wie die des Unterarmes, auszuführen. Auch bei Elsbergs intramedullären Aluminiumbolzen ist es schwierig, eine gute seitliche Fixierung der Fragmente zu bekommen, besonders in solchen Fällen, wo Radius und Ulna für längere Zeit zusammengewachsen sind. In einem Fall, wo der Radius sogar nach vier Operationen ungeheilt blieb, fand ich die Fragmente des Radius mit der Ulna zusammengewachsen. Hier würde es unmöglich gewesen sein, die Fragmente zusammenzubringen durch einen intramedullären Knochenbolzen, nur durch einen eingelegten Knochenspan war es möglich, einen guten Erfolg zu erzielen.

Meine Technik in 12 Fällen von Fraktur der Tibia, Femur, Radius und Humerus war folgende: Der Hautschnitt mußte reichlich lang sein. Wenn der Knochen oberflächlich liegt, wie bei der Tibia, muß man den Schnitt auf der Seite machen, um einen Hautlappen zu bilden. Die Knochenfragmente werden freigelegt und der Knochen, welcher den medullären Kanal zuschließt, entfernt. Wenn die Fragmente übereinanderliegen, muß man sie durch Extension auseinanderziehen; hierbei muß man sehr viel Kraft ausüben, in einem Falle 75 kg bei einer Fraktur des Femurs. Hier ist es am besten, einen Extensionsapparat zu gebrauchen. Wenn selbst bei Extension eine richtige Stellung der Fragmente unmöglich zu erreichen ist, muß man etwas Knochen abnehmen, bis die beiden Enden aneinanderpassen. Die Fragmente werden von dem Assistenten gehalten; der Operateur schneidet das Periost über beiden Fragmenten ein und schiebt dieses zu beiden Seiten zurück. Dann macht man zwei parallele verbindende Sägeschnitte an den Fragmentenden, ganz durch die Corticalis, am besten mit meiner Doppelsäge (Fig. 8). Die Entfernung der Sägeschnitte voneinander ist durch die Einstellung der beiden Sägen leicht bestimmt (ungefähr 7—12 mm). Sie müssen lang genug sein, um weit in den lebenden Knochen hineinzuragen — gewöhnlich 6—7 cm. Die Säge wird immer mit Kochsalzlösung feucht gemacht, um eine starke Erhitzung zu vermeiden, denn dadurch werden die Knochen und das Transplantat stark beschädigt.

Nachdem die Doppelsäge diese zwei Schnitte gemacht hat, werden die Knochenfragmente mit einem Osteotom herausgeschnitten, wie es in Fig. 8 c dargestellt ist. Mit meinem Knochenbohrer werden Löcher

Digitized by Google

in die Corticalis zu beiden Seiten der Knochenrinne gemacht. Diese Löcher sind nahe der Frakturlinie (Fig. 8 b) anzubringen, um den zentral liegenden Teil des Spanes zu befestigen.

Mit derselben Doppelsäge schneidet man einen Knochenspan von der gesunden Tibia heraus. Der Span soll so lang sein wie die Rinne

Fig. 8.

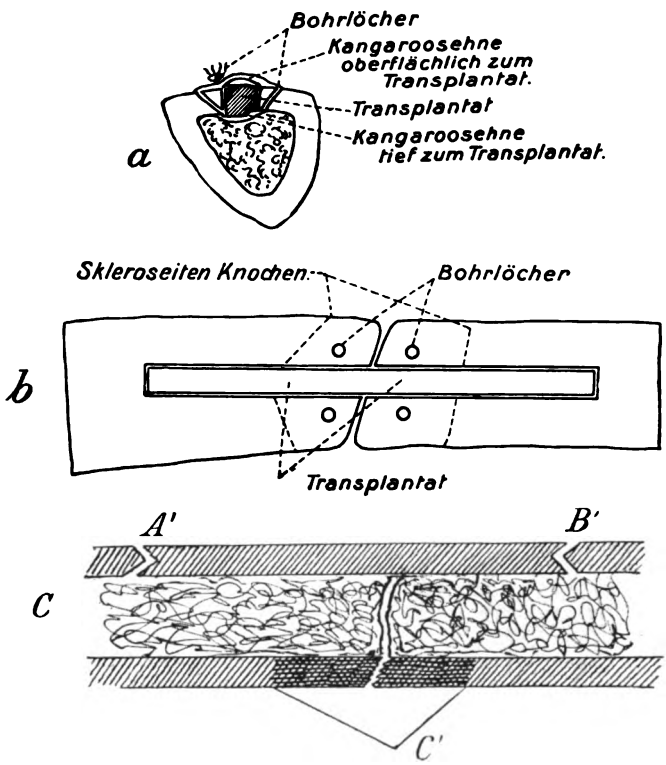

Diagramme, um die Operationen für ungeheilte Frakturen der langen Knochen darzustellen. a Querschnitt der Tibia mit Transplantat und Känguruhsehnenknopfnähte. b Längsschnitt, um das Transplantat und die Bohrlöcher zu zeigen. c Längsschnitt in der Sagittalebene, um die Anpassung des Transplantats und der Corticalis der Knochenfragmente zu zeigen. A, B das Transplantat. C der sklerosierte Knochen der Knochenfragmente.

in den Knochenfragmenten; da diese Breite dieselbe ist wie die der Rinne, paßt er leicht hinein. Die Enden sind eingekeilt wie in Fig. 8 c entsprechend der Abschrägung der Knochenfragmente. Der Span wurde durch Känguruhsehnenknopfnähte, welche durch die vorher gemachten Löcher eingeführt wird, festgehalten (Fig. 8 a). Auch durch

Digitized by Google

die Elastizität der Weichteile wird der Span festgehalten, da er zwischen den Knochenfragmenten fest eingeklemmt wird.

Es ist leicht begreiflich, daß man durch diese Methode eine gute Fixierung erreichen kann und auch einen idealen Wachstumsboden für das Knochentransplantat hat, denn jetzt liegt jeder Knochenteil

Fig. 9.

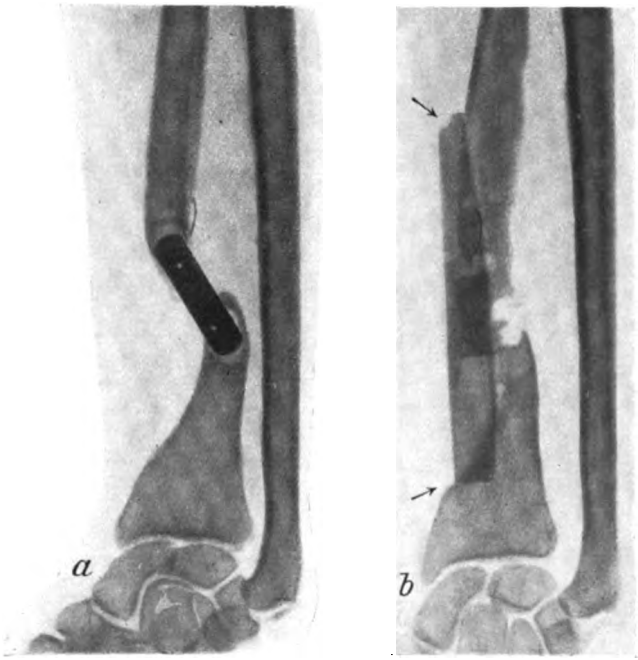

Röntgenaufnahme einer Radiusfraktur.
a der Radius, nachdem eine „Lane Plate" 2 Jahre vorher eingelegt war. Knochenresorption und starke Verkürzung des Radius. b der Radius nach Einlage eines Furniertransplantates. Der Radius 2½ cm verlängert, gute Knochenheilung und gutes Funktionieren 5 Monate nach der Operation.

gegen die entsprechende Knochenkomponente: Periost gegen Periost, Corticalis gegen Corticalis, Endost gegen Endost und Mark gegen Mark.

Unsere Tierversuche zeigen, daß man dadurch die Lebensfähigkeit des Spanes sichern kann.

Die Knochensplitter sind sorgfältig aufzuheben und nachdem sie in kleine Stückchen zerschnitten sind, werden sie um die Stelle der Fraktur eingelegt. Sie unterstützen besonders gut die weitere Knochenneubildung, denn nach den Versuchen von M a c e w e n ist die osteogenetische Tätigkeit eines Knochentransplantates verhältnismäßig

Digitized by Google

größer, wenn das Transplantat sehr klein ist. Die Periostlappen, welche zuerst von den frakturierten Knochen abgeschabt wurden, werden jetzt über dem Transplantat vereinigt. Die Wunde wird ohne Drainage zugenäht. Die Wunde der Tibia, aus der der Knochenspan entnommen wurde, wird in ähnlicher Weise geschlossen, nur daß hier die benachbarten Muskeln in den Knochendefekt hineingezogen werden. Die operierten Glieder werden für 5 Wochen in Schienen gelegt.

Fall 1. 45jährige Frau, immer gesund. Vor 4 Jahren erlitt sie eine Fraktur des rechten Radius. Unter Narkose wurden die Knochenfragmente eingerichtet. Da nach 8 Wochen keine Heilung erfolgt war, wurde eine offene Operation ausgeführt und beide Knochenfragmente zusammengebracht. Obwohl die Stellung gut blieb, erfolgte immer noch keine Knochenheilung. Bei einer zweiten Operation wurden die Fragmente zusammengenagelt, aber wiederum erfolgte keine Heilung. Bei einer dritten wurden sie mit Draht genäht, aber wieder ohne Erfolg. Nach 2 Jahren, bei einer vierten Operation, wurden die sog. „Lane Plates" eingelegt, auch ohne Erfolg. 2 Jahre später kam die Patientin zu mir, da ihr Arm schmerzte und unbrauchbar war. Im November 1913 operierte ich, fand die „Lane Plates" locker, die Schrauben lagen in Knochenaushöhlungen. Da, wo die „Lane Plates" gegen den Knochen gedrückt hatten, war der Knochen resorbiert. Die beiden Fragmente lagen wie in Fig. 9 a, und nur mit großen Schwierigkeiten konnte ich sie in die richtige Linie zurückbringen. Ein Knochenspan, 9 cm lang, 11 mm breit und 4 mm dick, wurde aus der Tibia herausgeschnitten, in der vorher erwähnten Weise, und in die vorbereitete Knochenrinne der Fragmente eingelegt. Gipsverband für 5 Wochen. Die Knochenfragmente fest zusammengeheilt (Fig. 9 b).

Fall 2. 28jähriger Mann. Er litt an einer Fraktur der rechten Tibia durch einen Automobilunfall in Schottland im April 1911. Gips für 7 Wochen. Da keine Knochenheilung erfolgte, wurde er erfolglos während 4 Monaten mit Bier scher Stauung behandelt. 1 Jahr nach dem Unfall führte ich eine Knochentransplantation in der eben erwähnten Weise aus, und nach 5 Wochen waren die beiden Fragmente fest zusammengeheilt. Nach 20 Monaten konnte ich eine vortreffliche Funktion konstatieren.

Ungeheilte Fraktur des Schenkelhalses.

Bei solchen Frakturen ist eine Knochentransplantation sogar noch notwendiger als bei den Frakturen des Knochenschaftes, da hier der Mechanismus, Blutzufuhr und knochenbildende Verhältnisse alle gegen die Heilung sprechen. Oefters hört man von Fällen wie der folgende: Eine junge Dame erlitt eine Fraktur des Femurhalses, und da nach 4 Monaten keine Heilung eingetreten war, nagelte man die beiden Fragmente zusammen. Gips wurde für 10 Wochen getragen, aber es erfolgte keine Knochenheilung. Derartige Fälle veranlaßten mich, das Knochentransplantat auch hier zu benutzen.

Digitized by Google

Bei einer 60jährigen Frau, die vor 5 Monaten eine Fraktur des Schenkelhalses erlitten hatte, legte ich die Knochenfragmente durch eine 12 cm lange vordere Inzision frei, und mit Meißel und scharfem Löffel paßte ich die Fragmente zusammen. Durch einen kurzen lateralen Schnitt wurde der Trochanter major freigelegt; mit einem kleinen Knochenbohrer bohrte ich ein Loch durch den Trochanterschenkelhals und das Knochenfragment. Etwas schwierig ist es, ganz genau die Richtung zu bekommen, daher muß man manches Mal diesen Teil der Operation wiederholen. Dann habe ich mit dem großen Motorbohrer ein großes Loch in derselben Richtung gemacht, ein Knochenspan, 11 cm lang und 9 mm breit.

Fig. 10.

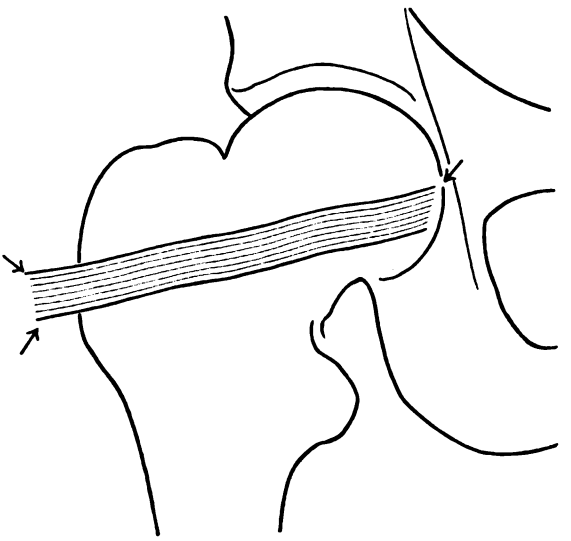

Röntgenpause eines Knochenbolzens nach ungeheilter Fraktur des Schenkelhalses bei einer 60jährigen Frau. Die Pfeile zeigen den Knochenbolzen. Von dem lateralen Ende des Knochenbolzens ist Knochen gebildet, welcher in die Weichteile hineingewachsen ist.

wurde dann herausgeschnitten und mit meinem Fräser, welcher denselben Durchmesser wie der Knochenbohrer hat, abgerundet. Der Span wurde dann mit einem Hammer hineingetrieben. Hautnähte ohne Drainage. Nach 6 Wochen gute Knochenheilung. 6 Monate danach konnte die Patientin tadellos gehen.

In allen 17 Fällen von Pseudarthrose habe ich in jedem Fall eine Knochenheilung durch diese Methode erzielt. (Siehe Fig. 10.)

Frische Frakturen.

Da, wenn die Fraktur frisch ist, eine gute knochenbildende Tätigkeit der Fragmente vorhanden ist, kann man den Knochenspan von den Fragmenten selbst nehmen. Dies kann man sehr leicht bewerkstelligen,

Digitized by Google

indem man die mit der Doppelsäge ausgeführte Knochenrinne zweimal in beiden Fragmenten macht. Ich habe diese Methode nicht nur bei frischen Frakturen, sondern auch bei zwei Fällen von Pseudarthrose benutzt. Ich schneide jetzt in der Weise, daß die Knochenrinne etwas breiter auf der Oberfläche als gegen die Markseite ist, dadurch ist es dem Knochenspan unmöglich, in den Markraum hineinzufallen. Man

Fig. 11.

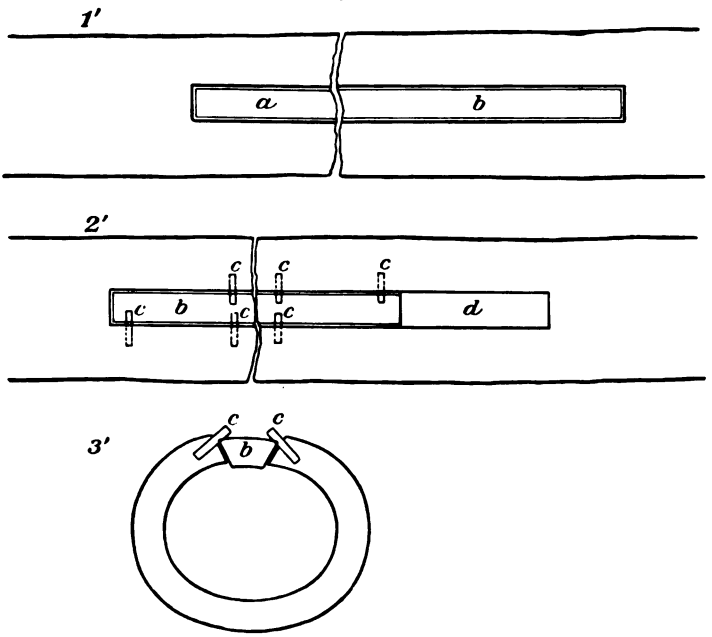

Diagramme, um die Behandlung der frischen Frakturen zu zeigen.

1. Von der Oberfläche gesehen: a der kürzere Knochenspan; b der Knochenspan, welcher zweimal so lang ist. a und b werden erst mit der Doppelsäge, dann schräg mit der einfachen Säge herausgeschnitten; a wird herausgenommen und in kleine Knochenbolzen zerschnitten. 2. b wird dann an dem Knochen entlang geschoben, bis es die Frakturstelle überbrückt und wird dort durch die Knochenbolzen c festgehalten; d ist ein Knochendefekt, welcher leer bleiben soll. 3. Querschnitt, um die Verhältnisse zwischen Knochen, Transplantat und Bolzen zu zeigen.

schneidet zuerst mit der Doppelsäge und macht dann mit der einfachen Säge die weiteren schrägen Schnitte. In Fig. 11[1] sieht man den Knochenspan b zweimal so lang als den Knochenspan a. a wird vollständig entfernt, b dann über die Frakturstelle gelegt (wie in Fig. 11[2]) und dort durch kleine, aus Knochenspan a hergestellte Knochennägel festgehalten (Fig. 11[3]).

Ohne die Motorsäge und die anderen Instrumente wäre diese Operation unmöglich. Ich kann nie genügend betonen, daß man die

Digitized by Google

Einführung von Fremdkörpern möglichst vermeiden soll, denn durch die Fremdkörper wird die Gefahr der Infektion erhöht und Knochenresorption bedingt. Dagegen ist bei dem Knochentransplantat die Gefahr der Infektion sehr gering, es bedingt Knochenneubildung von dem Knochen des Mutterbodens und bildet auch Knochen aus sich selbst heraus.

Arthrodese des Kniegelenks mit Knochentransplantation.

Diese Operation führte ich in akuten Fällen der Tuberkulose bei Erwachsenen aus, bei denen Kniedeformität entstanden war. Erst schneidet man einen ca. 20 cm langen Knochenspan mit Doppelsäge von der Tibia heraus und legt ihn in Kochsalzlösung. Manchmal kann man die Patella zum Teil benutzen. Hufeisenförmiger Hautschnitt über dem Knie, die Ligamenta patellae werden durchschnitten und die Patella nach oben zurückgeklappt und entfernt. Das tuberkulöse Gewebe wird abgeschnitten. Mit einer feinen Knochensäge entfernt man eine dünne Schicht Knorpel und Knochen von den Gelenkflächen. Die Vorderfläche der beiden Knochen oberhalb und unterhalb des Gelenkes wird 8 cm freigelegt. Das Periost wird längs eingeschnitten und nach beiden Seiten abgeschabt. Dann schneidet man mit der Doppelsäge eine Knochenrinne wie bei der Operation für Pseudarthrose, und es werden auch mit meinem Bohrer kleinere Löcher für die Känguruhsehnennähte gemacht, um das Knochentransplantat zu befestigen. Diese Operation ist bei Erwachsenen notwendig, da öfters nach einer Arthrodese keine genügende Knochenbildung entsteht[1]).

Paralytische und kongenitale Verrenkung der Hüfte. Arthroplastik mit Knochentransplantation.

In paralytischen Fällen von Hüftverrenkung ist der Pfannenrand öfters derartig abgerundet, daß er eine Reluxation nicht verhindern

[1]) Dr. Goddu schreibt in seinem Bericht über die im Massachusetts General Hospital ausgeführten Kniegelenksresektionen, daß von den 27 Fällen nur 4 innerhalb 6—12 Wochen eine feste Knochenheilung zeigten, bei 4 Fällen mußte man eine zweite Operation vornehmen und in einem Falle mußte der Silberdraht entfernt werden. Von 3 Fällen, in denen man die Knochen zusammengenäht hatte, brach die Naht in einem Fall, in dem zweiten war nach 8 Wochen gar keine Knochenheilung erfolgt. Seit Dezember 1909 benutzte man Metallknochenschienen, aber in 2 von den 8 Fällen war keine Knochenheilung zu konstatieren.

Goddu berichtet wahrscheinlich nur über Erwachsene Fälle.

Digitized by Google

kann. Die Gelenke und Muskeln sind schlaff. Auch bei kongenitalen Hüftverrenkungen, bei denen man öfters Einrenkungsversuche gemacht hat, ist der Befund öfters ähnlich, obwohl die Muskeln nicht so schlaff sind. Oft kann man den Kopf ein- und ausrenken, ohne Narkose, genau wie bei einer paralytischen Hüftverrenkung.

Die ideale Operation sollte unter diesen Umständen 1. eine sichere Stellung des Kopfes in der Pfanne bewirken; 2. eine gute Funktion des Gelenkes.

Fig. 12.

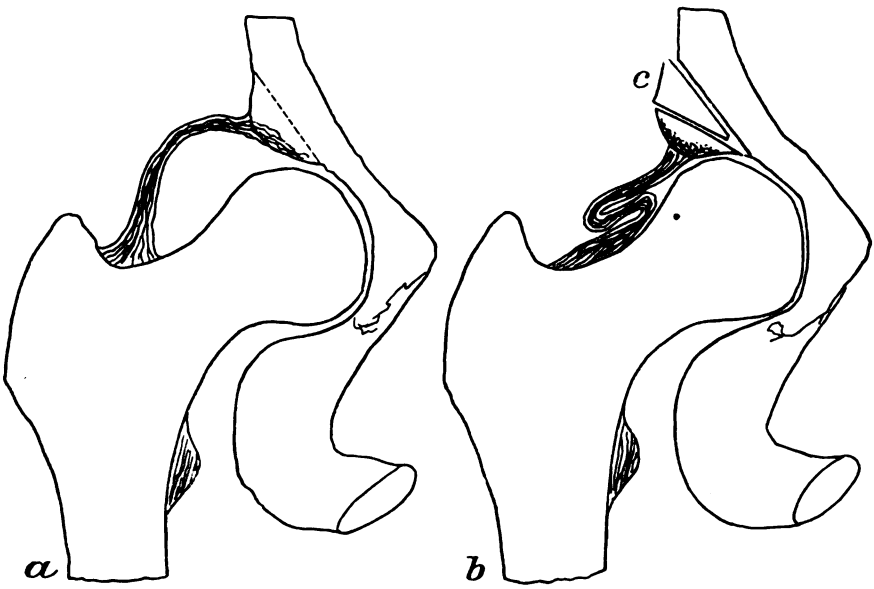

Diagrammatische Darstellung der Operation für paralytische oder wiederkehrende Hüftverrenkung, wo es unmöglich ist, den Kopf in der Pfanne zu halten.

a gibt die Richtung des Schnittes in dem Knochen oberhalb des Pfannenrandes; b der obere Rand ist nach außen gedreht und ein keilförmiges Knochentransplantat c eingelegt. Die schlaffe Kapsel wird gerafft.

Die erste Bedingung wird durch die Bildung eines scharf hervorspringenden Pfannenrandes und durch die Raffung der schlaffen Kapsel erfüllt, die zweite durch möglichst wenig Traumatisierung des Gelenkknorpels.

Die Hoffasche Operation, bei der man die Pfanne ausgehöhlt hat, hat den Nachteil, daß die Funktion danach eingeschränkt ist, und daß öfters Schmerzen entstehen. Sogar nach vielen Jahren, wenn die Funktionsresultate zuerst scheinbar gut waren, werden die operierten Gelenke sehr schmerzhaft, wahrscheinlich weil der von Muskel entblößte

Digitized by Google

Knochen proliferiert und eine unebene Gleitfläche bildet. Ich versuchte, diese Nachteile durch folgende Operation zu umgehen.

Durch einen lateralen Hautschnitt wird der Trochanter freigelegt, abgemeißelt und mit den dort inserierenden Muskeln zurückgeklappt. Die Gelenkkapsel tritt dann frei zutage. Mit einem dünnen Osteotom schneidet man den Knochen wie in Fig. 12 a ca. 1—2 cm oberhalb des Pfannenrandes ein. Der in dieser Weise gelöste Pfannenrand wird dann nach außen gedreht wie in Fig. 12 b, um einen festen Widerstand gegen den Femurkopf zu bilden. In den dadurch entstandenen keilförmigen Knochendefekt legt man ein von der Tibia oder dem großen Trochanter entnommenes Knochentransplantat, und die schlaffe Gelenkkapsel wird gerafft. Wenn die Muskeln derartig schlaff sind, daß ihre Verkürzung notwendig ist, nimmt man den Span am besten von dem Trochanter, denn dabei kann man die Muskeln ohne weiteres verkürzen. Das Transplantat wird durch Känguruhsehnennähte festgehalten.

Die Operation ist leicht auszuführen und erfüllt sämtliche oben erwähnte Bedingungen.

Das Keilknochentransplantat bei der Behandlung des Klumpfußes.

Schwere Fälle des Klumpfußes bei Kindern über $2^1/_2$ Jahren kann man in zwei Gruppen einteilen. In der ersten Gruppe ist der Fuß nur wenig verkürzt, aber der Vorderfuß ist stark adduziert, die Supination und Spitzfußstellung sind mäßig, die Hacke ist gut entwickelt, aber wegen der Spitzfußstellung kommt sie nicht auf den Boden. Der innere Fußrand ist konkav und kürzer, wenn man ihn mit dem äußeren Fußrand vergleicht. Das Kubuid ist nur mäßig überentwickelt. Der ganze Fuß ist etwas kleiner als der andere. In solchen Fällen, bei denen nach mehreren unblutigen Versuchen gute Erfolge nicht erzielt wurden, legte ich ein Knochentransplantat in den inneren konkaven Fußrand ein. Die gegebene Stelle ist da, wo die Verkrümmung am schärfsten ist, namentlich in dem Naviculare. Nach vorhergehender Tenotomie der Achillessehne macht man einen U-förmigen Hautschnitt über dem Naviculare. Der Knochen wird dann in zwei Hälften, eine vordere und eine hintere, zerteilt (siehe Fig. 15). Dadurch ist es möglich, Adduktion und Supination zu korrigieren. Während der Assistent den Fuß in überkorrigierter Stellung hält, mißt man die Entfernung der beiden Hälften des

Digitized by Google

Fig. 13.

Unbehandelter kongenitaler Klumpfuß bei einem 7jährigen Knaben vor und nach der Operation. Das keilförmige Transplantat aus dem Kubuid wurde in das gespaltete Naviculare eingelegt.

Fig. 14.

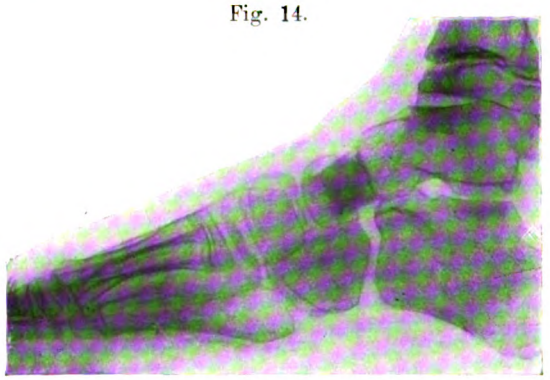

Röntgenaufnahme des in Fig. 16 dargestellten Falles nach Einlegung eines Transplantats zwischen dem Talus und dem Naviculare.

Naviculare und schneidet von der Tibia einen entsprechenden Knochenkeil aus. Bevor man das Transplantat von dem Knochen herausnimmt, bohrt man einige Löcher, welche für die Känguruhsehnennaht bestimmt

Digitized by Google

sind. An jedem Ende der durchzogenen Känguruhsehne fädelt man eine starke Nadel ein; eine Nadel wird durch die vordere Hälfte des Naviculare, die andere durch die hintere Hälfte gebracht. In älteren Fällen muß man öfters einen Bohrer benutzen, um die Nähte durch das Naviculare hindurchzuführen. Das Transplantat wird dann zwischen den beiden Hälften des Naviculare fest eingekeilt und mit der Naht festgehalten. Subkutane Hautnaht. Gips in überkorrigierter Stellung mit Flexion des Knies für 4 Wochen, dann für weitere 4 Wochen ein Gipsverband bis zum Knie.

In der zweiten Gruppe ist der Fuß sehr kurz, die Supination sehr ausgesprochen und das Kubuid sehr stark überentwickelt. Hier nimmt

Fig. 15.

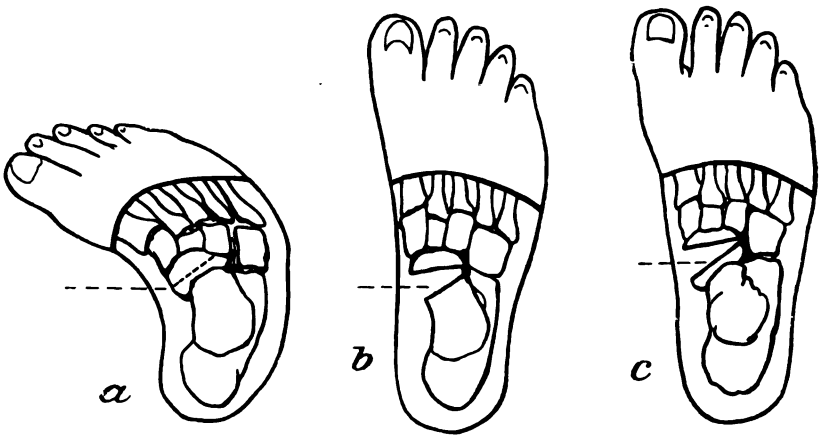

Drei Diagramme, um die Operation bei Klumpfuß darzustellen.
a zeigt die Schnittlinie für das Spalten des Naviculare; b zeigt, wie der Span den Talus und das Naviculare auseinanderdrängen muß bei einem Fall von paralytischem Klumpfuß; c zeigt die zwei Hälften des Naviculare, nachdem der Knochen gespalten ist und der Fuß korrigiert. In b und c legt man das keilförmige Knochentransplantat ein.

man am besten das Transplantat aus dem Kubuid selbst und legt dasselbe in genau derselben Weise in das vorher gespaltene Naviculare ein. Die Schnitte erlauben eine prachtvolle Korrigierung der Deformität (Fig. 14 u. 15).

Die Vorteile des Knochentransplantates bei der Behandlung des Klumpfußes sind:

1. die Verlängerung des Fußes;
2. die Verhütung einer Rückkehr der Deformität;
3. die Vermeidung irgendeiner Funktionsstörung der Gelenke.

Digitized by Google

Paralytischer Klumpfuß.

Bei diesen durch eine Paralyse der Peronei bedingten Fällen ist der Vorderfuß stark adduziert. Das Kind läuft auf dem lateralen Fußrand, und dadurch wird die Adduktionsdeformität verschlimmert und eine übermäßige Beweglichkeit in dem Talonavikulargelenk verursacht. Hier hat man fast genau dieselbe Indikation wie bei dem

Fig. 16.

Photographien vor und nach der Operation bei einem Fall von paralytischem Klumpfuß, bei dem ein keilförmiges Knochentransplantat zwischen Naviculare und Talus eingelegt worden war. Ein Apparat ist nicht notwendig, da die Deformität sowie die übermäßige Beweglichkeit des Talonaviculargelenkes durch die Operation vollständig beseitigt war.

kongenitalen Klumpfuß, nur muß man hier die übermäßige Beweglichkeit und das Herunterfallen des äußeren Fußrandes korrigieren. Meine Operation ist wie folgt:

Wenn erforderlich, Tenotomie der Achillessehne, U-förmiger Hautschnitt über dem Talonavikulargelenk. Das Gelenk wird eröffnet, und man schneidet den Knorpel von den Gelenkflächen ab. Der Fuß wird dann überkorrigiert und in den auf diese Weise zwischen Talus und Naviculare entstandenen Knochendefekt legt man genau wie bei der Operation für kongenitalen Klumpfuß einen von der Tibia ent-

Digitized by Google

nommenen keilförmigen Knochenspan ein. Wenn die Peronei vollständig gelähmt sind, kann man sie als künstliche Ligamente benutzen, indem man sie in einer knöchernen Rinne befestigt. Es ist wichtig, daß man den Fuß überkorrigiert hält, und daß die Sehnen unter starker Spannung genäht werden. Gipsverbände für 8—10 Wochen, danach, wenn notwendig, Schienen. Wenn die Peronei nicht vollständig gelähmt sind, dann kann man künstliche seidene Ligamente zwischen dem Malleolus und dem Kubuid einsetzen, um die schwachen Muskeln zu verstärken. Das macht man am besten durch kurze Hautschnitte über dem Malleolus lateralis und dem Kubuid und bringt die Seide subkutan von einem Schnitt bis zu dem anderen. Da schwere Seide sich leicht verknotet, ist es gut, jeden Knoten mit feiner Seide zu befestigen.

Die Vorteile der Knochentransplantation sind erstens die Korrigierung der Adduktion und Supination, zweitens die Verlängerung des inneren Fußrandes, drittens die Korrigierung der übermäßigen Beweglichkeit des Talonavikulargelenkes. Viertens kann man die übermäßige Funktion des Tibialis anticus einschränken. Wenn der Tibialis anticus sehr stark überfunktioniert, legt man ein besonders dickes Keiltransplantat ein, um seine Arbeit zu erschweren.

Schlußfolgerungen.

1. Die Knochentransplantation ist eine zuverlässige Operation, wenn man den Knochen mit Periost und Endost transplantiert. In mehr als 100 Fällen habe ich 100 % gute Erfolge gehabt. Meine Erfahrungen werden von Murphy und Mc William auch bestätigt.

2. Endost, Mark und Periost sollen immer mit transplantiert werden, da sie die Blutzufuhr sichern und knochenbildende Tätigkeit haben.

3. Eine rasche und vollständige Heilung zwischen Transplantat und Mutterboden kann man in vielen Fällen noch weiter sichern durch die Einlegung von vielen kleinen Knochensplittern. Für diese ist das Periost entbehrlich, da eine Blutzufuhr leicht entsteht. Solche kleinen Fragmente heilen miteinander und mit dem Transplantat, sowie mit dem Mutterboden.

4. Das Knochentransplantat ist gegen Infektion verhältnismäßig unempfindlich; bei zweien meiner Tierversuche, bei denen Infektion vorgekommen ist, heilte jedoch ein Teil des Transplantates ein. Ein Teil davon wurde später nekrotisch und wurde dann herausgestoßen.

Digitized by Google

5. Das Transplantat bedingt eine Knochenneubildung des knöchernen Mutterbodens.

6. Das Transplantat, wenn in gutem Zusammenhang mit dem knöchernen Mutterboden, ist innerhalb 4 Wochen fest verheilt. Diese Tatsache im Zusammenhange mit der Unempfindlichkeit gegen Infektion ist ein großer Vorteil des Knochentransplantates gegenüber sämtlichen Metallen und anderen Fremdkörpern, da das Metall die Knochenneubildung hindert, Knochenresorption bedingt und die Infektionsgefahr vergrößert.

7. Das Bolzentransplantat, das Furniertransplantat und das Keiltransplantat sind für den Chirurgen wichtige, bisher nicht gebrauchte Mittel für die Korrigierung der Knochendeformitäten.

Digitized by Google

XIV.

Beiträge zur operativen Versteifung der Wirbelsäule nach Albee.

Von

Dr. Philipp Erlacher,

leitender Arzt der chirurgisch-orthopädischen Abteilung der k. k. Universitäts-Kinderklinik Graz.

Mit 3 Abbildungen.

Meine Erfahrungen erstrecken sich zwar nur auf 4 Fälle, bei denen die operative Versteifung der Wirbelsäule versucht wurde; wenn ich trotzdem darüber berichte, so geschieht es hauptsächlich aus zwei Gesichtspunkten: einmal um die Erfolge, über die uns eben Albee selbst berichtet hat, zum Teil zu bestätigen, dann aber um vor der Verwendung eines Teiles der Scapula als Implantationsmedium zu warnen.

Im ersten Falle handelte es sich um einen jetzt 12jährigen Knaben, der vor 5 Jahren an einer Spondylitis der letzten Brustwirbel erkrankte, durch 2 Jahre in einem Gipsbett lag und dann durch 3 Jahre ein entlastendes Mieder trug; außerdem hatte das Kind während des ganzen verflossenen Sommers eine Sonnenbehandlung in einem Seehospiz an der Adria durchgemacht. Durch diese Behandlung war zwar eine weitere Zunahme des Gibbus wenigstens in den letzten Jahren verhindert worden; jedoch hatte das Kind sofort ziemlich starke Schmerzen im Kreuz und in den Flanken, sobald es das Mieder ablegte, so daß es ängstlich nach einer Stütze auf der Unterlage oder auf den Hüften suchte (Fig. 1). Dabei war auch mit dem Mieder der Gang leicht ataktisch. Anfang Dezember vorigen Jahres habe ich die Operation nach Albee ausgeführt, die prominenten Dornfortsätze von einem Bogenschnitt aus freigelegt und mit einem 12 cm langen Tibiaspan die letzten vier

Digitized by Google

Brust- und ersten drei Lendenwirbel verbunden (Fig. 2). Zur Nachbehandlung lag das Kind entweder am Bauch oder in einem vor der Operation schon angefertigten Gipsbett. Nach 4 Wochen konnte das Kind bereits für kurze Zeit im Tage aufstehen und ohne Stütze und ohne Schmerzen umhergehen, nach der 6. Woche mehrere Stunden vor- und nachmittags, mit der 8. Woche ist es den ganzen Tag über

Fig. 1.

Spondylitis dorsalis. 5 Jahre bestehend. Muß sich beim Bücken auf die Knie stützen.

auf. Jetzt nach 4 Monaten ist der Zustand ungefähr so wie früher mit dem entlastenden Mieder. Das Kind hat seit der Operation keine Schmerzen mehr, geht völlig normal, kann sich bücken (Fig. 3) und sonst frei bewegen; der Gibbus ist etwas abgeflacht, aber das Kind ermüdet sehr leicht und sucht bei längerdauerndem Stehen oder Sitzen doch nach einer Stütze.

Die drei anderen Fälle wurden im akuten Stadium operiert.

Digitized by Google

Und zwar der erste vor ca. 1 Jahr noch von Prof. Spitzy (erkrankt l_2A). Nach 4 Wochen begann es kurze Zeit umherzugehen, stützte sich dabei aber noch auf und hatte auch noch Schmerzen im Kreuz. Nach der 8. Woche war das Kind völlig beschwerdefrei. Der Gibbus war sichtbar flacher. Bis jetzt hat sich der Zustand noch weiter gebessert, die Festigkeit der Wirbelsäule zugenommen, so daß der Erfolg als ein sehr befriedigender bezeichnet werden kann.

Fig. 2.

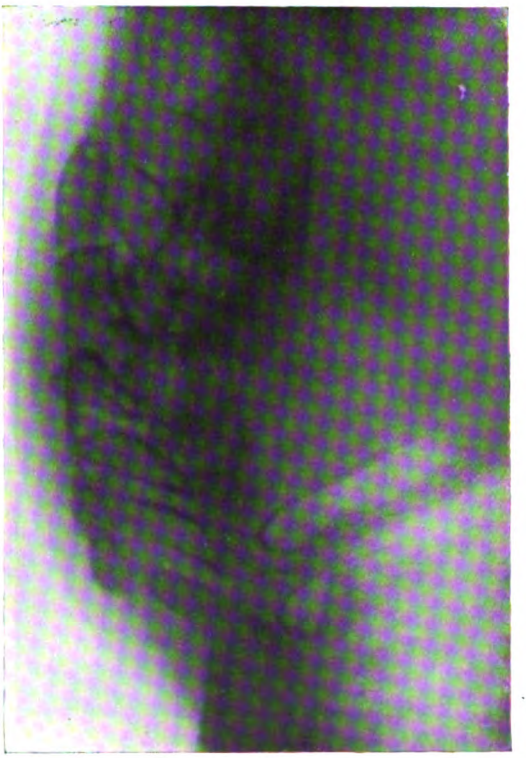

Röntgenbild, 5 Wochen post operationem.

Ein anderes Kind habe ich vor 4 Wochen operiert. Wenn es auch vorsichtig aufgenommen wird, klagt es jetzt noch über ziemliche Schmerzen im Kreuz (erkrankt ist der IX. Lendenwirbel), vom Stehen oder Gehen ist noch keine Rede, obwohl ich einen sehr langen und kräftigen Span verwendet habe. Der Gibbus ist fast verschwunden und im Röntgenbild kann man beobachten, wie die

Digitized by Google

früher aufeinander gepreßten Wirbelkörper jetzt wieder weiter voneinander entfernt sind.

In meinem vierten Falle endlich, den ich vor einem halben Jahre operiert habe, bestand die Spondylitis erst einige Wochen und war der XII. Dorsalis erkrankt. Da nur ein Wirbelkörper erkrankt war und die Dornfortsätze nicht sehr weit voneinander abstanden, ließ ich mich verleiten, nach einem Vorschlage de Quervains statt der Tibia die Spina scapulae zu verwenden. Er selbst hatte sie in zwei Fällen von Halswirbelluxationen mit Erfolg dazu verwendet, der Hals-

Fig. 3.

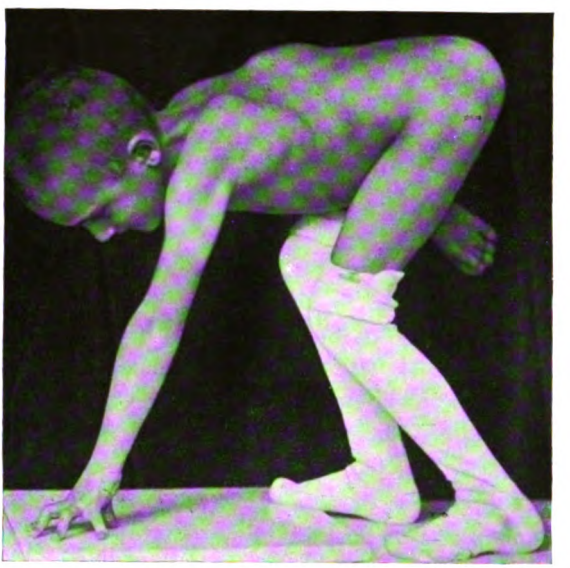

6 Wochen nach der Operation.

wirbelsäule wieder die nötige Festigkeit zu verleihen. Und zwar hat er nur die Enden der Dornfortsätze mit der Kneifzange entfernt und den 7 cm langen Knochenspan eingepaßt und zu beiden Seiten mit Katgutnähten befestigt. Für die kindlichen Verhältnisse erwies sich dieser Vorschlag, auch bei der Spondylitis ähnlich vorzugehen, nicht als günstig, denn schon bei der Bildung des Spanes stellte es sich heraus, daß bei meinem 4jährigen Patienten nur ein ca. 5 cm langer ziemlich schwacher Span gewonnen werden konnte. Da er aber beiderseits gut mit Periost versehen war, hoffte ich, daß sich schließlich, wenn auch vielleicht etwas später, eine feste knöcherne Verbindung der Dornfort-

Digitized by Google

sätze ausbilden würde. Allerdings konnte ich nur den Dorn des erkrankten und der beiden benachbarten Wirbel miteinander verbinden, wobei ich den Span nach Albee zwischen die gespaltenen Dornfortsätze einbettete. Sie sehen hier das Röntgenbild nach 5 Wochen, der implantierte Knochen ist kaum mehr zu erkennen. Da sich nach 7 Wochen noch keine Besserung seit der Operation zeigte, das Kind weder sitzen noch stehen konnte und nur die Steigerung der Reflexe etwas nachgelassen hatte, wohl nur infolge der Gipsbettbehandlung, habe ich dem Kinde, um es auf die Beine zu bringen, ein entlastendes Mieder gegeben. Auch jetzt nach einem halben Jahre kann, nach einem Bericht des betreffenden Arztes, das Kind noch keinen Schritt ohne Mieder gehen und klagt bei jedem Versuche über Schmerzen. Mit dem Mieder ist es schmerzfrei und kann kurze Strecken umhergehen. Die Kniesehnenreflexe sind nicht wesentlich erhöht. Allgemeinbefinden gut.

Mithin konnte ich zwar wohl immer eine reaktionslose Einheilung des Knochenspanes erzielen; die erwünschte Versteifung der Wirbelsäule konnte aber nur durch einen kräftigen Tibiaspan und auch da erst nach der 7.—8. Woche erreicht werden. Die Spina scapulae erwies sich beim Kinde als dafür nicht geeignet. Ich möchte dabei an den Bericht von Ombredanné erinnern, der den vertebralen Rand der Scapula eingepflanzt hat, aber im übrigen die Resultate sämtlich als unbefriedigend bezeichnete. In allen Fällen nahm trotz der transplantierten Stütze die Wirbelsäulenkrümmung zu, mehrfach entwickelten sich kalte Abszesse.

Daß wir durch eine derartige Versteifung der Wirbelsäule keine direkte Heilung des tuberkulösen Prozesses erreichen können, liegt auf der Hand, dazu haben wir ja jetzt in der Heliotherapie ein verläßlicheres Hilfsmittel. Was wir erwarten können, ist nur eine Feststellung der Wirbelsäule und eine Entlastung des kranken Wirbels; dadurch werden aber allerdings indirekt dieselben die Heilung begünstigenden Momente geschaffen, worin auch unsere bisherige Therapie bestand: in der Entlastung und Ruhigstellung.

Ein Abflachen des Gibbus habe ich in 3 Fällen feststellen können; ich glaube daher nicht, daß wir schon bei leichteren Fällen nach dem Vorschlage Vogels zur Resektion eines oder mehrerer Wirbelbogen werden schreiten müssen, während bei schwereren Fällen, wenn nicht die Laminektomie als solche indiziert erscheint, der Vorschlag Vogels jedenfalls Beachtung verdient.

Digitized by Google

Die Indikationsstellung zur Operation nach A l b e e dürfte meiner Ansicht nach dann gegeben sein, wenn wir einen Patienten dauernd von seinem Mieder befreien oder eine Zunahme des Gibbus verhindern wollen, und sie wird sich wohl auch darauf beschränken, denn eine Heilung des tuberkulösen Prozesses werden wir wohl besser in der Sonnenbehandlung suchen.

Literatur.

A l b e e, A report of bone transplantation and Osteoplasty in the treatment of Pott's disease of the spine. New York Med. Journ. 1912.

D e r s., Knochentransplantation bei tuberkulöser Spondylitis. Zeitschr. f. orthop. Chir. Bd. 31, Nr. 3 u. 4.

O m b r e d a n n é, Greffes osseuses rachidiennes dans le traiement du mal de Pott. Bull. et mém. de la soc. de chir. de Paris 1913. Ref. Zentralbl. f. Chir. 1914, Nr. 5/16.

F. d e Q u e r v a i n, Zur Behandlung veralteter Wirbelluxationen mittels Osteoplastik. Beitr. z. klin. Chir. 1912. Bd. 79, H. 1.

K. V o g e l, Zur A l b e e schen Operation bei Spondylitis tuberculosa. Zentralbl. f. Chir. 1914. Nr. 13, II.

Digitized by Google

XV.

4 Fälle von Laminektomie bei spondylitischer Lähmung.

Von

Prof. Dr. **A. Froelich,** Nancy.

Ich hatte die Gelegenheit, in der Universitätsklinik für Orthopädie und Kinderchirurgie zu Nancy 4 Fälle von lange bestehender totaler Lähmung der unteren Extremitäten bei Spondylitis tuberculosa durch Laminektomie zu behandeln; bei einem 5. Falle wurde die Operation verweigert. Ich werde zuerst die Krankengeschichten dieser 5 Fälle wiedergeben und einige Betrachtungen über die Indikationsstellung der Laminektomie bei spondylitischer Paralyse folgen lassen.

Fall 1.

Spondylitis tuberculosa, totale Lähmung, Laminektomie, Heilung.

Jean B., 11 Jahre alt; Vater und Mutter gesund; eine Schwester starb an Meningitis tuberculosa im zweiten Jahre. Die Krankheit begann vor 2 Jahren, das Kind litt an Schmerzen im Rücken und im Bauch.

Den 17. April 1902 wurde es in die Universitätsklinik aufgenommen, in der chirurgischen Abteilung von Prof. Froelich. Seit 8 Monaten soll das Kind gelähmt sein. Der Schenkel könne gegen den Bauch gezogen werden, aber weder das Knie, noch der Fuß, noch die Zehen können die leichtesten Bewegungen ausüben. — Die Sensibilität ist normal. Incontinentia vesicae letzten Grades. Kein Decubitus. Die Lähmung ist schlaff, nicht spastisch und ist allmählich zustande gekommen. Auf der Wirbelsäule bemerkt man das Hervortreten der IV., V., VI. und VII. Spinae dorsales. Nirgend wird ein Abszeß gefunden. Eine Operation wird vorgeschlagen und angenommen.

22. April. Chloroform, Seitenlage, Laminektomie. Hautschnitt über die vorspringenden Processus von 8 cm Länge. — Mit Messer und Elevatorium werden die Muskeln abgeschält. Mit Hammer und Meißel werden die hinteren Bogen der IV. und V. Vertebra dorsalis abgetragen. Blutung stand bei Tamponade. Die Dura mater ist intakt, die Medulla pulsiert. Der Bogen des VI. Vertebra dorsalis wird noch weggenommen. Normales Aussehen der Dura. — Der Wirbelkanal scheint nur verkleinert zu sein, nirgends ist etwas Abnormes abzutasten.

Digitized by Google

Die Muskeln werden mit Katgut vernäht und die Haut mit Crin de Florence geschlossen.

23. April. Temperatur 38.

24. April. Kein Fieber. Keine Bewegungen.

30. April. Heilung per primam. — Es wird ein Gipskorsett angelegt.

Bis zum 17. Mai trotz Massage und Elektrisierung keine Besserung.

19. Juni. Leichte Bewegungen in den Zehen; im November 1902 kann das Kind mit Krücken einhergehen.

Das Kind wurde nicht wieder in die Klinik gebracht; die letzte Nachricht von ihm (Januar 1903) lautet, daß es mit zwei Stöcken gehen konnte.

Fall 2.

Malum Potti, dorsale Lähmung seit 6 Monaten. Laminektomie.

Marguerite R., 9 Jahre alt. Der Vater hat chronischen Lungenkatarrh; ein Bruder hat einen Tumor albus des Knies. Das Kind hat seit 3 Jahren einen spondylitischen Gibbus; seit 18 Monaten Gehbeschwerden; seit 6 Monaten totale Lähmung der unteren Extremitäten. Das Kind wurde den 4. Juli 1905 in die Universitätsklinik aufgenommen. Das Kind ist mager, hat ein elendes Aussehen, dennoch soll es guten Appetit haben. Lungen und Herz normal.

Die Lähmung ist eine totale; keine Spur von Bewegungen in den Schenkeln, Unterschenkeln, noch Zehen. Elektrische Reaktion sehr schwach bei galvanischem Strom, gleich Null bei Faradisation. Reflexe gesteigert; keine Incontinentia vesicae, aber hartnäckige Obstipation.

An der Wirbelsäule treten stark hervor die Processi der IV. und V. Vertebra dorsalis, mit der Spitze am Processus des IV. Wirbels.

8. Juli. Chloroform-Laminektomie in Bauchlage. Die Narkose ist sehr schwierig wegen der zyanotischen Anfälle und der schlechten Atmung.

Die Bogen der III. und IV. Wirbel werden abgetragen. Die Dura ist durch tuberkulösen Fungus grauen Aussehens umringt und durchsetzt. Derselbe wird mit scharfem Löffel und Schere entfernt. Mächtige Blutung, die aber nach ziemlich langer Tamponade wich. Vereinigung der Muskeln und der Haut. Drainrohr im unteren Winkel der Wunde.

13. Juli. Das Drainrohr wird abgenommen, blutigseröser Ausfluß.

18. Juli. Kein Ausfluß mehr; die Wunde ist geschlossen. Gipskorsett. Massage und Elektrisation.

31. Juli. Das Kind kann die Zehen bewegen.

5. September. Das Kind kann mit zwei Krücken sich mühsam forthelfen. Es tritt aus der Abteilung. Die Schenkel und Knie können willkürlich sich bewegen. Beim Anrühren epileptisches Zittern.

Im Oktober 1905 bekommen wir die Nachricht, daß das Gehen mit den Krücken sich gebessert hatte.

Fall 3.

Spondylitische Lähmung. Laminektomie.

Marie B., 15 Jahre alt. Die Eltern sind gesund. Die Krankheit soll vor 5 Jahren angefangen haben. Zuerst Schmerzen im Rücken, dann Stiche auf der rechten Seite. Das Kind wollte immer liegen oder sitzen. Das Gehen verur-

Digitized by Google

sachte gleich große Müdigkeit. Nach vorn gebückte Haltung, endlich sahen die Eltern den Gibbus. Ein Arzt ließ ein Korsett anfertigen. Der Gibbus befindet sich im Bereich des IV. und V. Dorsalwirbels. Als das Kind im Spital aufgenommen wurde, konnte es seit 7 Monaten nicht mehr gehen. Während 2 Monaten wurden Suspension, Redressement, Gipskorsett angeordnet ohne jeglichen Erfolg. Die Paralyse der unteren Extremitäten ist komplett, ausgenommen der großen Zehe rechts, die ganz unmerkliche Bewegungen ausübt. Die Reflexe sind gesteigert; es existiert epileptoides Zittern bei der leichtesten Berührung.

Am 7. Januar 1904 wurde durch Prof. Froelich und Weiß eine Laminektomie vorgenommen. Nach Entfernung der Bogen des IV., V. und VI. Wirbels fand man nichts Abnormes im Wirbelkanal; dieser schien nicht verengt zu sein. Die Muskeln wurden mit Katgut vernäht, die Haut mit Silk.

Heilung per primam. Keine Bewegung. Das Kind verließ die Station am 8. Juni 1904.

Während einem Jahre soll es noch gelähmt geblieben sein. Abszesse zeigten sich und wurden durch den Hausarzt punktiert. Erst 2 Jahre nach der Laminektomie fing es wieder an, mit Krücken zu gehen. 1908 schrieb der Vater, daß es die Beine gut bewegen kann, und daß es mit seinen Krücken so schnell wie eine gesunde Person laufen kann.

Fall 4.

Laminektomie wegen spondylitischer Lähmung. Kompression des Rückenmarkes durch einen Abszeß. Tod.

Georgette C., 13 Jahre alt, wurde am 7. September 1907 in die Abteilung von Prof. Froelich aufgenommen.

Man bemerkte eine tuberkulöse Spondylitis des V., VI., VII. und VIII. Wirbelkörpers. Die Krankheit soll nur seit einem Jahr bestehen. Seit 9 Monaten absolute Lähmung der unteren Extremitäten, Incontinentia vesicae und ani. Reflexe gesteigert. Decubitus incipiens am Sacrum, an den Trochanteren und an den äußeren Knöcheln.

Am 10. Januar 1908 wurde die Laminektomie durch Prof. Froelich vorgenommen. Vorherige Versuche, durch Redressement eine Besserung zu erzielen, hatten versagt.

Einschnitt von 12 cm, Entfernung der Bogen der V. und VI. Dorsalwirbel. Wie der Wirbelkanal eröffnet wird, entfließt eine Menge Eiter. Die Medulla ist von Eiter umzogen, sie selbst ist intakt und pulsiert. Als der Abfluß des Eiters anhält, wird ein Drainrohr eingelegt und der Rest der Wunde vernäht.

20. Januar. Gutes Befinden der Operierten. Die großen Zehen und die Knie fangen an, willkürlich bewegt zu werden.

24. Januar. Die Bewegungen nehmen zu, bewirken aber epileptoide Zukkungen in den Extremitäten.

27. Januar. Das Drainrohr wird gewechselt; es fließt viel Eiter aus. Das linke Bein bewegt sich normal am 30. Januar.

3. Februar. Die Bewegungen werden wieder schwieriger.

10. Februar. Die Bewegungen sind wieder leicht.

15. Februar. Viel Eiter im Verband.

2. März. Der Verlauf war bis jetzt opyretisch gut. Temperatur 38.

Digitized by Google

20. März. Das Fieber ist beständig, viel Eiter, die Bewegungen werden geringer. Der Decubitus nimmt zu.

20. April. Das Kind wird elend; Appetitlosigkeit, Fieber.

24. Juni. Exitus.

Sektion: Mit der Wunde in Verbindung entdeckt man zwei Abszesse im Thorax, rechts und links der Wirbelsäule, sich nach unten erstreckend, mit der Pleura in Berührung, diese aber ist sehr verdickt und nicht auf seröser Seite mit dem Eiter in Kontakt. Der linke Abszeß senkt sich bis unterhalb des Zwerchfelles und ist mit der Aorta verwachsen. Die IV., V. und VI. Wirbelkörper sind ganz verschwunden. Die Medulla ist abgeplattet. Leber und Nieren hypertrophisch.

Fall 5.

Spondylitische Lähmung, spontane Heilung nach 10 Monaten.

Emil L., 11 Jahre alt, wurde am 6. Februar 1913 in die Chirurgische Universitätsklinik eingeliefert. Seit 10 Monaten hat er einen spondylitischen Buckel und wurde mehrmals eingegipst; seit 3 Wochen besteht eine totale Lähmung der unteren Extremitäten.

8. März 1913. Status: Kleiner, magerer Knabe, rot behaart; großer Buckel im Bereich der IV., V., VI., VII., VIII. und IX. Dorsalwirbel, mit der Spitze an der VI. Spina. Kein Abszeß in der Fossa iliaca, Dämpfung in der Gegend des Gibbus.

Ein Röntgenbild in der Seitenlage läßt keinen Abszeß in dem Wirbelkörper wahrnehmen. Beide unteren Extremitäten sind gelähmt, keine Spur von aktiven Bewegungen in der Hüfte, im Knie oder in den Zehen. Die Paralyse ist eine schlaffe; nichts Abnormes an der Blase oder am Mastdarm.

Therapie: Massage, Suspension, Reklination.

10. April 1913. Die Lähmung ist eine spastische geworden; wenn man die Haut der Extremitäten berührt, so zuckt das Bein unwillkürlich. Die Zuckungen dauern manchmal einige Sekunden.

12. Juli 1913. Der Befund hat sich nicht geändert, Decubitus auf dem Scheitel des Buckels.

15. Oktober. Da die Paralyse fortbesteht und seit 7 Monaten sich nicht geändert hat, wird den Eltern durch Prof. Froelich eine Operation vorgeschlagen. Die Laminektomie wird von ihnen verweigert.

10. Dezember 1913. Der Knabe, dessen Allgemeinzustand etwas besser geworden ist, fängt an, die Zehen des rechten Fußes willkürlich zu bewegen.

11. Dezember 1913. Das Knie auf derselben Seite wird willkürlich gebeugt.

15. Dezember 1913. Dieselben Bewegungen werden mit dem linken Bein verrichtet.

20. Dezember. Die Knie werden bewegt, das rechte Bein wird vom Bett erhoben. Die Füße sind spastisch in Equino-varus-Stellung. Die großen Zehen in Hyperextension. Die Temperatur der linken Extremität ist kälter als die rechte. Die Patellarreflexe sind gesteigert. Der Decubitus am Buckel ist geheilt.

23. Dezember 1913. Passiv können alle Bewegungen gemacht werden, finden aber einen gewissen Widerstand durch die Spasmen der Muskeln.

2. Januar 1914. Alle Bewegungen des Fußes, des Knies und der Hüfte sind aktiv möglich.

Digitized by Google

1. Februar 1914. Der Knabe kann aufrecht stehen.

23. März 1914. Der Knabe kann gehen, wenn er sich an den Betten festhält.

25. März 1914. Der Knabe geht sehr gut, wenn man ihm eine Hand als Halt gibt, und wird der Société de médicine zu Nancy vorgestellt.

Wenn wir diese 4 Fälle von spondylitischen Lähmungen, die die Laminektomie bestanden, und den 5. Fall, bei dem die Heilung spontan erfolgte, durchsehen, so können wir die Sache folgendermaßen zusammenstellen.

Die Paralyse bestand bei unseren Operierten seit 6, 7, 8 oder 9 Monaten.

Als Ursache der Lähmung fanden wir in Fall 4 die Kompression des Rückenmarkes durch einen Abszeß, in Fall 2 durch tuberkulöses Gewebe (Pachymeningitis), in Fall 1 und 3 war nichts Pathologisches im Wirbelkanal, ausgenommen seine Beengung durch die Knickung der Wirbelsäule. Die Endergebnisse waren in Fall 4 der Tod nach temporärer Besserung an Sepsis, befördert durch die Oeffnung des Oberarmes und die nachherige Fistelbildung, 6 Monate nach der Operation. Die drei anderen Fälle heilten; aber in Fall 3 fing die Besserung erst 1 Jahr nach der Operation an sich zu zeigen, und die Kranke lernte nun, nach 2 Jahren wieder zu gehen.

In Fall 1 und 2 konnte das Kind nach 3 Wochen oder 2 Monaten die Zehen bewegen und nach 3 oder 7 Monaten an den Krücken umhergehen.

Also in einem Fall der Tod nach 6 Monaten im Anschluß an die Operation.

Keine Besserung durch die Operation in einem 2. Fall.

Heilung nach 3 und 7 Monaten in den 2 anderen Fällen nach der Operation.

Es wäre gewagt, Folgerungen aus einer so geringen Anzahl von Laminektomien zu ziehen. Aber wenn ich dazu noch meinen 5. Fall stelle, bei dem ich nach 7monatigem Bestehen der Lähmung die Operation vorschlug, die zurückgewiesen wurde, und bei dem 3 Monate später die spontane Heilung erfolgte, so bin ich gezwungen, zu gestehen, daß es noch nicht bewiesen ist, daß die Laminektomie als die Operation der Wahl für langdauernde spondylitische Lähmungen angesehen werden darf, und daß wir länger als wie bis jetzt die konservativen Maßregeln durchführen müssen.

Digitized by Google

XVI.

Ueber das angeborene synostotische Caput obstipum.

Von

Dr. **Max Böhm,** Berlin.

Mit 12 Abbildungen.

Sobald sich uns in der Praxis ein Caput obstipum präsentiert, geht naturgemäß unser erster Blick und Griff nach dem M. sternocleido, um festzustellen, ob derselbe verkürzt ist, womit sich der Schiefkopf als „sekundär-muskulärer" charakterisiert. In den meisten Fällen trifft ja auch diese Aetiologie zu. In so manchen Fällen besteht indessen keine Spur einer Verkürzung des Kopfnickers, und wir sind gezwungen, nach einer anderen Ursache der Schädelasymmetrie zu fahnden. Ein Teil dieser nicht muskulären Schiefhälse ist bedingt durch Augenleiden (okulärer Tortikollis), ein anderer Teil, wie bekannt, durch Narbenzustände, durch Lähmungen der Halsmuskulatur, durch rheumatische oder spastische Veränderungen, ein anderer Teil schließlich durch Anomalien der Schädelbasis oder der obersten Halswirbel, wie wir in den letzten Jahren gelernt haben (ossärer Schiefhals). Alle diese Formen von Schädelasymmetrien sind sekundär, Folgeerscheinungen von Erkrankungen oder fehlerhaften Entwicklungen anderer Organe. Ihnen gegenüber stehen die Formen von Schiefkopf, die durch Veränderungen des Schädels selbst bedingt sind, der primäre Schiefkopf. Hier sind zu nennen:

Fig. 1.

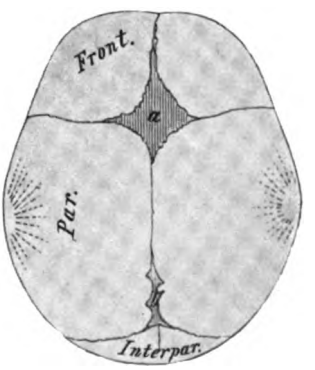

Primär. cong. Schiefkopf.

1. Die mechanischen Deformierungen des Schädels. Als Beispiel einer solchen kann uns der künstlich deformierte Schädel einzelner

Digitized by Google

Indianerstämme dienen. Ferner auch die sogenannte „Geburtskonfiguration".

2. Die rachitischen Schädelverbiegungen, die u. a. Schultheß beschrieben hat.

Eine dritte Form von Schiefkopf, die merkwürdigerweise in den orthopädischen Lehrbüchern vollständig fehlt und auf die ich heute die Aufmerksamkeit lenken möchte, ist eine angeborene, bedingt durch prämature Nahtsynostose.

Zur Zeit der Geburt weist der Schädel klaffende Nähte auf, wie sie in beistehendem Bild zu sehen sind (Fig. 1).

Diese Nähte persistieren und verstreichen erst allmählich nach

Fig. 2.



a) von oben gesehen. Schädeldecke eines Neugeborenen, mit rechtsseitiger prämaturer Synostose (Cd) der Koronarnaht.

b) von unten gesehen.

dem 20. Lebensjahre, indem sie dann an Schärfe der Skulptur verlieren, einige Zacken inniger ineinander greifen und gegenseitig zu verschmelzen beginnen (Gegenbaur). Gegenüber diesen normalen Verhältnissen sind Zustände bekannt, bei welchen die Schädelnähte frühzeitig, ja bei der Geburt schon mehr oder weniger fest verknöchert sind. Die prämaturen Nahtsynostosen sind für die Schädelform nicht ohne Belang; sie verursachen, wie bekannt, je nach der Beteiligung der einzelnen Nähte die Brachyzephalie, die Dolichozephalie usw. Diese abnormen Schädelformen interessieren uns als Orthopäden indessen weniger. Hingegen sind für uns von größerem Interesse die einseitigen Nahtsynostosen und die durch dieselben bedingten Schädelasymmetrien.

In den Sammlungen des hiesigen pathologischen Museums konnte

Digitized by Google

ich zwei hierher gehörige interessante Präparate auffinden. Das erste (4 a, 1862) ist eine Schädeldecke, von einem Neugeborenen herstammend (Fig. 2 a u. b). Es trägt die Bezeichnung: Plagiocephalus congenitus

Fig. 3.

a) von links.
Normale Verhältnisse der Koronarnaht (Cs).

b) von rechts.
Prämature Synostose der Koronarnaht.



c) von oben.
Charakteristisches Deformitit.

d) von vorn.
Vorlagerung des Hirns gegen den Gesichtsschädel.

Der „Hallstädter Schädel", prämature Synostose der rechtsseitigen Koronarnaht.

e Synostosi bregmato-frontali. Die Pfeilnaht (S) ist normal ausgebildet; ebenso die linke Koronarnaht (Cs). Die rechtsseitige Koronarnaht (Cd) ist nur andeutungsweise vorhanden; in der Hauptsache ist sie völlig verknöchert. Die Form des Schädeldaches ist stark beeinträchtigt.

Digitized by Google

Die ganze rechte Hälfte ist unterentwickelt, und zwar sowohl im longitudinalen als auch größtenteils im frontalen Durchmesser. Die Unterentwicklung betrifft in gleicher Weise das Os parietale und das Os frontale. Durch die ungleichmäßige Ausbildung der Schädelhälften verläuft

Fig. 4a.

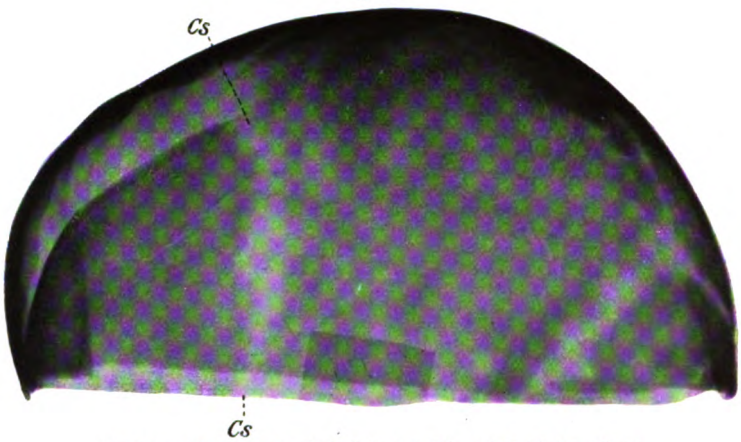

Röntgenaufnahme des Schädels von Fig. 2 bei Linksauflage.

Fig. 4b.

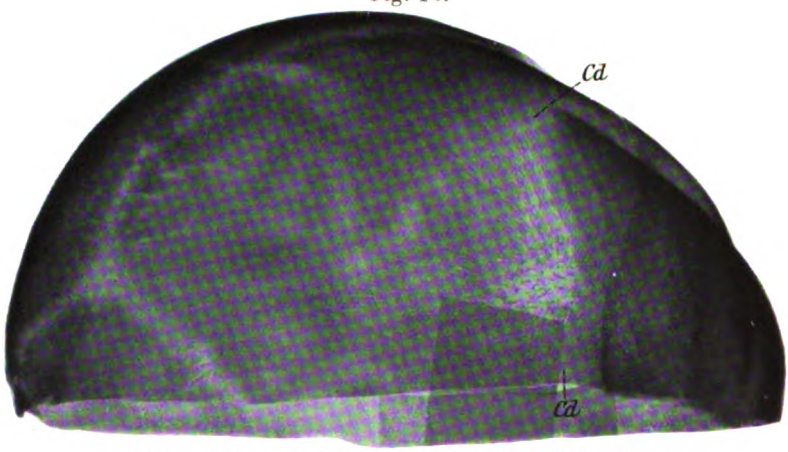

Röntgenaufnahme des Schädels von Fig. 2 bei Rechtsauflage.

die Pfeilnaht nicht mehr in die Mittellinie, sondern beschreibt einen nach links konvexen Bogen, dessen Scheitel in der Stirnfontanelle und in deren Konkavität die verknöcherte Naht zu liegen kommt. Es handelt sich also um eine richtige „Schädelskoliose", wie sie in ähnlicher Weise

Digitized by Google

beim muskulären Caput obstipum vorgefunden wird. Am peripheren Ende der Koronarnaht rechterseits springt die Schädeldecke bucklig vor (B).

Das zweite Präparat (34, 1888, Fig. 3), im Museum bekannt als der Hallstädter Schädel, stammt von einem älteren Individuum. Die Ansicht von links zeigt die normale Ausbildung der linksseitigen Koronarnaht, wie sie dem Alter des Individuums entspricht (Fig. 3a). Rechts

Fig. 5a.

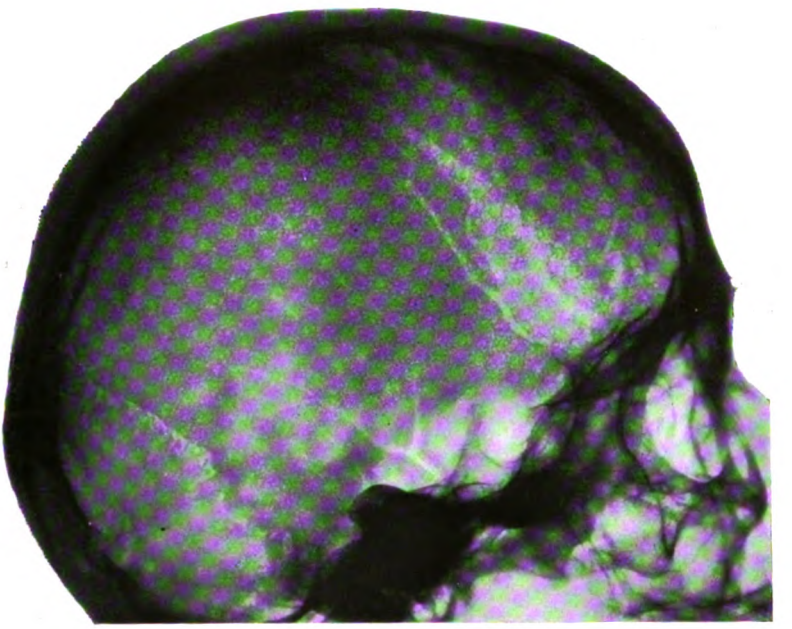

Röntgenaufnahme des Schädels von Fig. 3 bei Rechtsauflage.

dagegen fehlt jede Spur einer Koronarnaht (Fig. 3b). Die Ansicht von oben (Fig. 3c) zeigt noch deutlicher diesen Mangel und gleichzeitig die charakteristische Asymmetrie; die rechtsseitige Schädelhälfte im ganzen und insbesondere das rechte Os parietale ist stark unterentwickelt, im longitudinalen wie im frontalen Durchmesser. Auch hier findet sich wie im ersten Präparat an der oben bezeichneten Stelle (B) eine bucklige Vorwölbung. Die Ansicht von vorn ist insoweit interessant, als sie die frontale Verschiebung des Hirns gegen den Gesichtsschädel zeigt; die Mittelebene des Gesichtsschädels fällt nicht zusammen mit der Mittellinie des Hirnschädels, gelegt durch die Pfeilnaht (S);

Digitized by Google

letztere ist vielmehr gegen erstere nach links verlagert. Also auch hier haben wir eine Analogie zu der Verlagerung des Rumpfes gegen das Becken, wie es bei der Skoliose vorkommt.

Von großer praktischer Wichtigkeit ist die Frage, ob es gelingt, die prämature Nahtsynostose radiographisch darzustellen. Am Präparat ist das zweifelsohne der Fall. Fig. 4 a zeigt den erstbeschriebenen Schädel bei Auflagerung der linken Seite auf die Röntgenplatte. Hier

Fig. 5b.

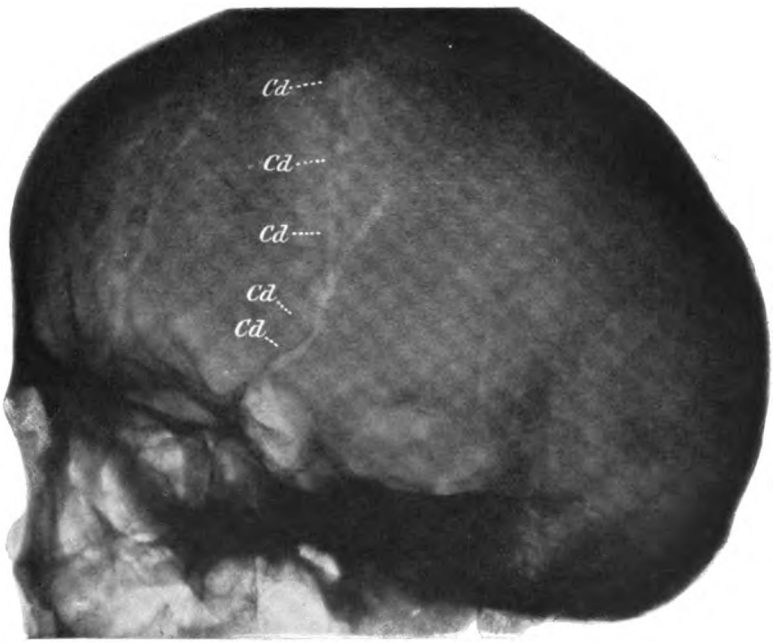

Röntgenaufnahme des Schädels von Fig. 3 bei Linksauflage.

sieht man deutlich (Cs) die Spalte, welche der linksseitigen Nahtlücke entspricht. Bei Auflagerung der rechten Seite hingegen ergibt sich folgendes Bild (Cd). Man sieht zwar eine aufgehellte Zone, welche der Nahtlücke zwischen Stirnbein und Schädelbein rechterseits entspricht, erkennt aber deutlich einen Uebergang der Knochenstruktur von einem Knochen zum anderen, ein Zeichen, daß zwischen beiden eine knöcherne Kontinuität besteht.

Auch der zweite Schädel zeigt bei Linksauflage im Röntgenbild (Fig. 5a) die der Koronarnaht entsprechende Fuge (Cs), von der bei Rechtsauflage (Fig. 5 b) nichts zu erkennen ist.

Digitized by Google

Ich zeige nun hier einen klinischen Fall, der den Ausgangspunkt dieser Untersuchungen bildet (Fig. 6). Es handelt sich um einen 9jährigen Knaben, der seit früher Kindheit an einer in leichtem Grade zunehmenden Schädel- und Gesichtsasymmetrie leidet. Dicht oberhalb des Schläfenbeines linkerseits fühlt man eine leistenförmige Hervorwölbung, die nach Angabe des Vaters immer dagewesen sein soll. Diese Erscheinung veranlaßte mich, an eine prämature Nahtsynostose der linksseitigen Koronarnaht zu denken, um so mehr, da ich keinerlei Erklärung für die Schädelasymmetrie entdecken konnte; denn weder

Fig. 6.

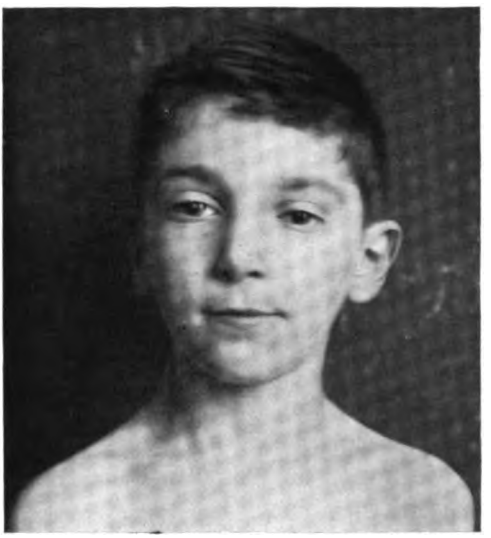

eine Kopfnickerverkürzung war vorhanden, noch konnte eine Veränderung der obersten Halswirbel oder der Schädelbasis röntgenologisch nachgewiesen werden. Der Schädel des Knaben wurde geröntgent; es gelang aber nicht, die Koronarnähte darzustellen, so daß die radiologische Erhärtung der klinischen Diagnose „angeborener synostotischer Schiefkopf" fehlt. — Es muß hier schließlich noch betont werden, daß auch zwischen dem Keilbein und den benachbarten Knochen prämature Nahtsynostosen beobachtet worden sind. Der Nachweis dieser gelingt im Röntgenbild überhaupt nicht. Aus alledem ist zu ersehen, wie schwierig das „synostotische Caput obstipum" klinisch festzustellen ist, das bei der Differentialdiagnose zwischen den einzelnen Schiefkopfformen nunmehr eine gewisse Rolle spielen wird.

Digitized by Google

XVII.

Anatomisch-physiologische Untersuchungen an Muskeln und Sehnen und ihre praktische Anwendung auf die Sehnenüberpflanzung.

Von

Dr. **Leo Mayer,** New York City,

Assistenzarzt des Oskar-Helene-Heims. Direktor: Prof. Biesalski.

Mit 18 Abbildungen.

Im Jahre 1912 führten Dr. Henze und ich auf Veranlassung von Professor Lange (München) eine Reihe von Tierversuchen aus, um die Frage der Verwachsungen nach Sehnenplastiken genau zu studieren. Die Ergebnisse dieser Arbeit, die im Deutschen noch nicht erschienen ist, sind neben vielen anderen noch folgende:

1. Man kann die postoperativen Verwachsungen bei der Sehnennaht vermeiden, wenn man die normalen Verhältnisse zwischen Sehne und Scheide zu erhalten vermag.

2. Bei der Sehnentransplantation gelingt das gleiche, wenn man die normalen Verhältnisse zwischen Sehne und Scheide nach der Biesalskischen Methode der Sehnenscheidenauswechslung wiederherstellt.

3. Bei einer solchen Auswechslung beruht die Hauptgefahr darin, daß die Sehne bei ihrem Verlauf bis zur neuen Scheide Verwachsungen ausgesetzt ist. Wie diese Verwachsungsgefahr zu vermeiden sei, haben wir nicht untersucht.

Als ich nunmehr vor einem Jahr als Assistent in die Klinik von Professor Biesalski eintrat, wurde mir durch seine freundliche Bereitwilligkeit und auf seine Anregung die Möglichkeit geboten, auch diesen Fragen nachzugehen, um so mehr als Professor Biesalski als erster diesen grundsätzlichen physiologischen Gedanken in die Technik der Sehnenverpflanzung eingeführt hatte und ihm selbst

Digitized by Google

daran lag, diese Grundlage für das physiologische Prinzip der Sehnenauswechslung einmal gründlich durchforscht zu sehen. Ich stellte mir also zur Beantwortung zwei Fragen:

1. Unter welchen anatomischen Bedingungen sind die Biesalskischen Sehnenauswechslungen ausführbar, und wie kann man den Verlauf der Sehne von Scheide zu Scheide möglichst kurz gestalten?

2. Wenn die Biesalskische Sehnenauswechslung nicht ausführbar ist, wie kann man das physiologische Prinzip seiner Operation in ähnlichen Operationen am besten verwenden?

Fig. 1.

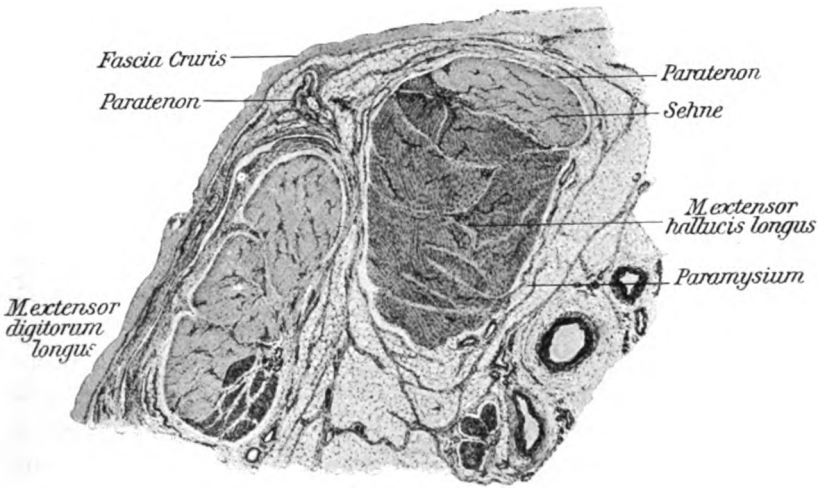

Querschnitt durch die Mm. extensor hallucis longus und extensor digitorum longus eines 6 Monate alten Kindes, etwa 1,5 cm oberhalb der Malleolenlinie. Leitz Obj. 1, Ok. 1, T. 140.

Bald wurde es mir klar, daß unsere Kenntnisse der genauen Anatomie und Physiologie der Sehne nach vielen Richtungen hin noch nicht genügend geklärt waren. So konnte ich nirgends eine klare anatomische Darstellung der verschiedenen Verhältnisse zwischen Sehne, Scheide, Peritenon und Mesotenon finden, obwohl diese Verhältnisse bei der Ausführung einer Sehnenplastik überaus wichtig sind. Auch über die Gefäßversorgung der Sehne fand ich nur zwei Arbeiten, die überdies noch manche Frage unbeantwortet ließen. Ueber die Physiologie der Gleitung fand ich fast gar nichts und über die Spannung einer Sehne nicht viel mehr als das, was Stoffel auf dem letzten Kongreß berichtet hat. Ueber alle diese Dinge wurde an manchen Stellen gehandelt,

Digitized by Google

ohne daß ausreichende Kenntnisse über die normalen Verhältnisse vorhanden gewesen wären. So mußte ich also von Grund aus, nämlich von der Anatomie und Physiologie her, mich an die Beantwortung der praktischen Fragen heranmachen, welche bei der Sehnenplastik zutage treten.

Um die Verhältnisse zwischen Sehne und Scheide, Peritenon und Mesotenon zu bestimmen, machte ich von dem Unterschenkel mehrerer Kinder serienweise Querschnitte und untersuchte sie mikroskopisch.

Fig. 2.

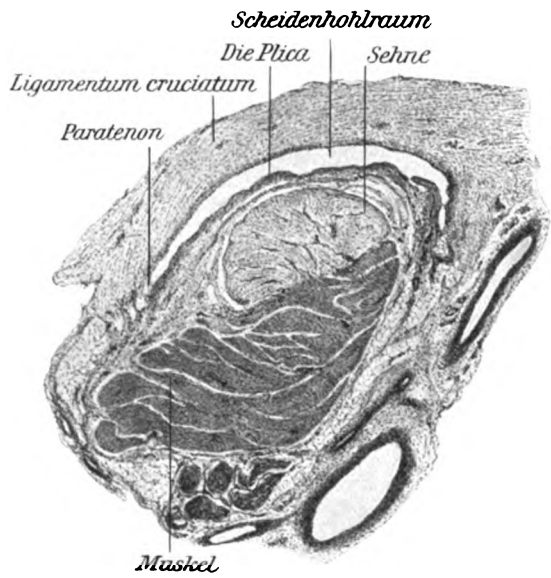

Querschnitt durch den M. extensor hallucis longus eines 6 Monate alten Kindes, etwa 1,0 cm oberhalb der Malleolenlinie. Leitz Obj. 1, Ok. 1, T. 140.

Hier im ersten Bilde (Fig. 1) sehen Sie den M. extensor hallucis longus und M. extensor digitorum longus im Querschnitt dargestellt. Man sieht zwischen ihnen und der oberflächlichen Fascie ein lockeres Gewebe, teils Bindegewebe, teils Fett mit vielen elastischen Fasern, das Paratenon. Ueberall wo zwischen Muskel und Muskel oder Muskel und Gefäßen, Nerven u. dgl. ein Raum ist, dringt es nach allen Richtungen in die Fascienloge bis in die feinsten Ecken und Spalten ausfüllend ein und heftet sich in der Tiefe an das Periost an. Man muß es, wenn man das Gleiten der bald sich verdickenden, bald sich verjüngenden Muskeln begreifen will, als einen einheitlichen und wichtigen Teil des den Gesamtgleitapparat darstellenden Gewebes auffassen, das sich zwischen den der Gleitung unterworfenen Organen ausspannt und allen ihren Bewegungen zu folgen imstande ist. Einen wie hohen Grad von Verschieblichkeit dieses Gewebe besitzt, erkennt man am besten, wenn man die bedeckende Fascie durchtrennt und die Sehne heraushebt. Dann kann man sie mit den untersten Muskelfasern 3—4 cm aus ihrem Bett herausheben, ohne daß dieses Gleitgewebe zerreißt.

Digitized by Google

Das nächste Bild (Fig. 2) entspricht einem weiter distalwärts angelegten Schnitt, und man sieht hier einen Spalt zwischen der Fascie und dem die Sehnen bedeckenden Bindegewebe, dem Paratenon. Dieser

Fig. 3.

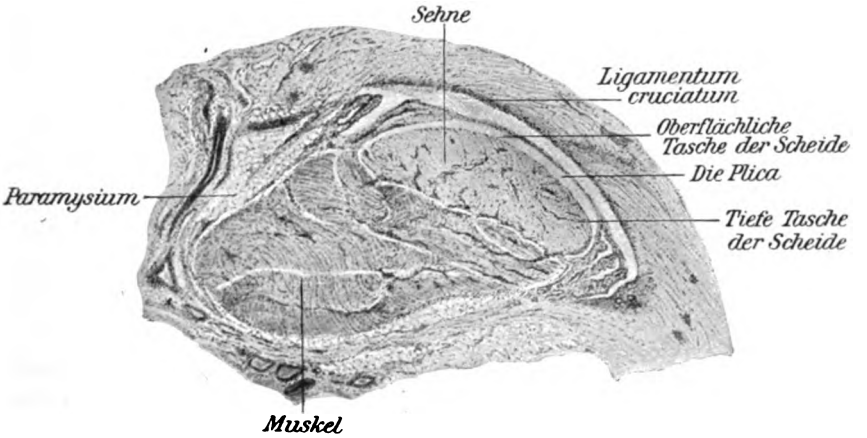

Querschnitt durch den M. extensor hallucis longus eines 6 Monate alten Kindes, 0,5 cm oberhalb der Malleolenlinie. Leitz Obj. 1, Ok. 1, T. 160.

Fig. 4.

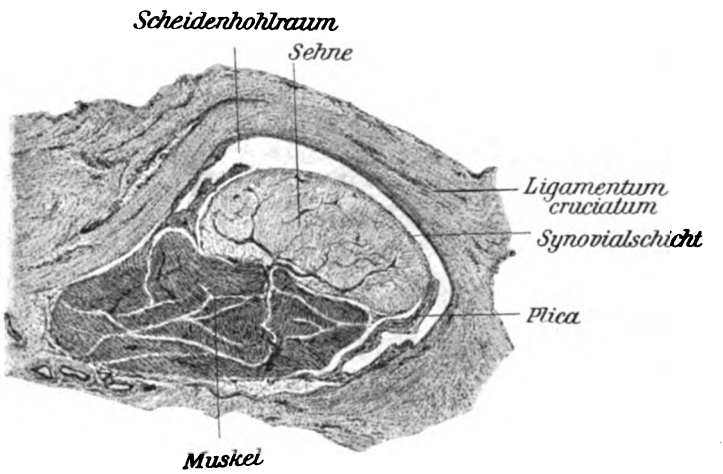

Querschnitt durch den M. extensor hallucis longus eines 6 Monate alten Kindes in der Höhe der Malleolenlinie. Leitz Obj. 1, Ok. 1, T. 160.

Spalt entspricht der Stelle, wo das obere Ende der Scheide beginnt. Er ist überall mit synovialähnlichen Zellen ausgekleidet. Wir sehen hier deutlich, daß die Scheide sich nicht zwischen Sehne und Fascie,

Digitized by Google

sondern zwischen Fascie und Paratenon entwickelt. Die Sehne nimmt also noch eine Strecke weit in die Scheide hinein ihr Gleitgewebe mit.

Ich zeige jetzt einige Querschnitte, die immer weiter distalwärts gehen. Die Sehne hat sich nunmehr von Gleitgewebe freigemacht, das jetzt inmitten des Spaltes liegt (Fig. 3). Was das bedeutet, werden wir später sehen. Das Gleitgewebe an der Sehne selbst liegt ihr und den Muskeln nur noch zu ihren beiden Seiten an.

Fig. 5.

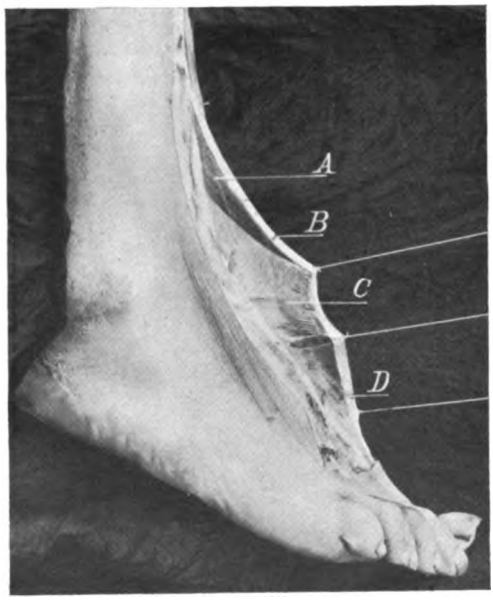

Das ausgestreckte Mesotenon des M. tibialis anticus. *A* Die mit Paratenon bedeckten untersten Muskelfasern des M. extensor hallucis longus. *B* Obere Grenze der Scheide. *C* Das ausgestreckte Mesotenon. *D* Untere Grenze der Scheide.

Im nächsten Bilde (Fig. 4), wieder etwas distalwärts, sehen wir die Sehne gegen die Scheide ganz frei. Das Gleitgewebe ist an den Seiten noch mehr zurückgetreten, wo es der Scheide gestattet, zwischen ihm und der Fascientiefe die Sehne und Muskeln umgreifende Tasche zu bilden. Geht man noch weiter abwärts, so hat sich die Scheide zu einem die Sehne fast vollständig umgreifenden Hohlraum ausgebildet, während das Gleitgewebe, nachdem der Muskel verschwunden ist, nur noch von einer Seite her die Sehne erreicht, um ihr auch weiterhin Ernährung und Innervation zuzuführen. Das allseitig umgebende Paratenon ist zum Mesotenon geworden, d. h. Paratenon und Mesotenon sind dasselbe, nur in räumlich veränderter Form. Das Photogramm (Fig. 5) zeigt am herausgehobenen Extensor hallucis longus das Paratenon, Mesomysium und Mesotenon als eine zusammenhängende gleichartige Membran von der Fläche her, wie sie mit ihrer Innervation an der Basis in der Tiefe zusammenhängt. Wie stark das Mesotenon zusammengeschrumpft und eingeräumt ist, kann man erkennen, wenn man die Sehne faßt und sie von der Unterlage abzieht. Dann sieht man (Fig. 6), wie stark es sich ausziehen läßt, indem es zu-

Digitized by Google

gleich dünner und länger wird, d. h. wie das Mesotenon geeignet ist, allen Bewegungen der Sehne mit Leichtigkeit zu folgen. Diese Dehn-

Fig. 6.

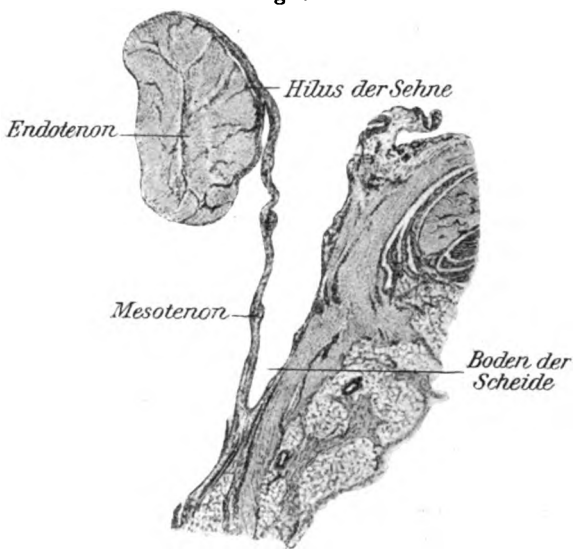

Querschnitt durch die Sehne des M. tibialis anticus eines 6 Monate alten Kindes, etwa 1 cm oberhalb der Malleolenlinie. Leitz Obj. 1, Ok. 1, T. 140.
Die Sehne ist aus der Scheide gezogen, um die Breite des ausgestreckten Mesotenons und seine Anheftung an die Sehne zu zeigen.

Fig. 7.

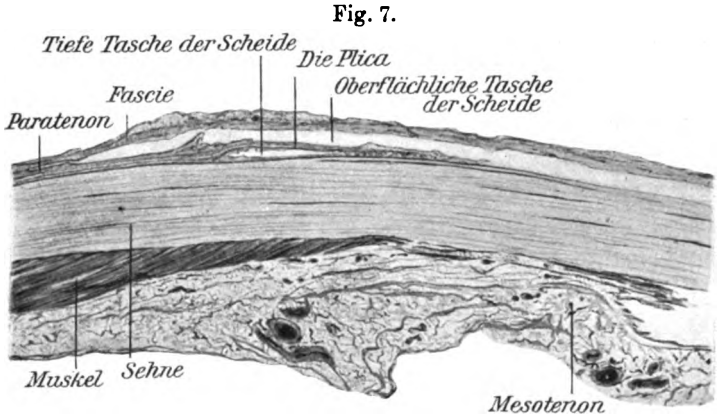

Längsschnitt durch die Sehne des M. extensor hallucis longus eines Erwachsenen, wo sie in die Scheide hineingeht. Zehnfache Vergrößerung.

barkeit des Mesotenon steht in einem bestimmten, zahlenmäßig ausdrückbaren Verhältnis zum Bewegungsumfang der Sehne.

Um nun alle diese Querschnitte klar zu verstehen, müssen wir

Digitized by Google

jetzt die entsprechenden Längsschnitte studieren. Dieses Bild (Fig. 7) vom Extensor hallucis eines Erwachsenen zeigt die Sehne bei ihrem Eintritt in die Scheide. Man erkennt nach obenhin noch das zusammenhängende Gleitgewebe oder Paratenon wie im ersten Querschnitt. Weiter abwärts sehen wir erst einen Spalt zwischen Fascie und Gleitgewebe, — die oberflächliche Tasche der Scheide, — dann noch etwas weiter abwärts zwei Spalten, die tiefe Tasche noch dazu. genau wie in den entsprechenden Querschnitten. Dabei nimmt dieses an der Oberfläche der Sehne abwärts verlaufende Gleitgewebe im Längsschnitt eine zungenförmige Gestalt an. Sie ist die Plica der Scheide. Sehen wir uns die Verhältnisse makroskopisch an, so ergibt sich folgendes Bild (Fig. 8): Wieder ist die Scheide des Tibialis anticus sorgfältig geöffnet, so daß diese gleitgewebige Zunge nicht beschädigt wurde. Wir sehen hier das feine, die Sehne bedeckende Häutchen, zu dem mittlerweile das Gleitgewebe geworden ist, in Form einer Duplikatur in die Sehne, dort, wo sie gegen den Hohlraum der Scheide sieht, übergehen, während es an den Seiten in Form von Strängen zum Mesotenon läuft.

Fig. 8.

Die proximale Plica des M. tibialis anticus von vorn gesehen. Die vordere Scheidenwand ist aufgeschnitten und damit die oberflächliche Tasche zwischen Plica und Scheidenwand eröffnet; die tiefe Tasche zwischen Plica und Sehne ist durch die Faltung der Plica angedeutet.

Zur weiteren Verdeutlichung zeige ich ebenfalls in makroskopischer Zeichnung nach der Natur eine Seitenansicht (Fig. 9). Hier sieht man besonders gut die Duplikatur und die seitlichen Uebergänge zum Mesotenon. Diese bindegewebige Falte ist nicht ein neuer Befund. Sie ist schon von Hartmann im Jahre 1896 makroskopisch gesehen und von ihm

Fig. 9.

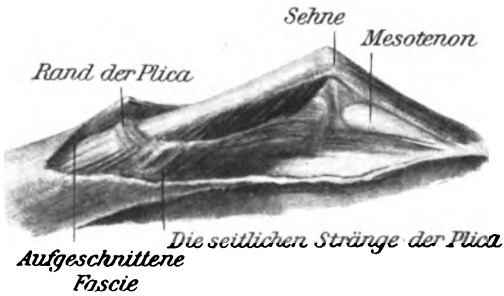

Die proximale Plica des M. tibialis anticus von der lateralen Seite gesehen.

Digitized by Google

Plica semilunaris genannt worden. Auch ist sie von zwei Engländern, Lovell und Tanner, sowie von Lungetti und von Seemann beschrieben worden. Doch war sich niemand über ihre Bedeutung klar geworden. Welche Rolle diese Plica im Bewegungsmechanismus der Sehne spielt, erkennt man erst ganz deutlich, sobald man die Sehne hin und her gleiten läßt. Dann nimmt sie Gestaltsveränderung an, die ich jetzt beschreiben will.

Alle bisherigen Bilder zeigten Ihnen die Verhältnisse, wenn der Fuß durch die Leichenstarre in ungefähr 135° Plantarflexion und starkem Varus festgehalten war. Durchschneidet man aber die Achillessehne und bewegt den Fuß dorsalwärts mittels Zuges am Tibialis anticus, dann ändert sich das Bild. Zur Erkenntnis dieses in seiner Wichtigkeit bisher kaum geahnten und auch nur von Seemann angedeuteten Problems

Fig. 10.

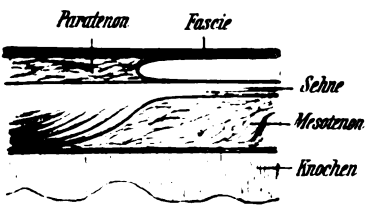

Diagrammatische Darstellung der Plica simplex bei erschlafftem Muskel.

Fig. 11.

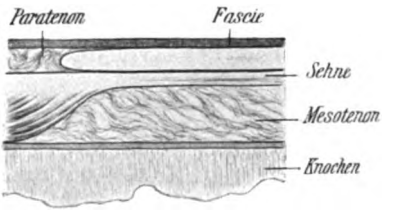

Diagrammatische Darstellung der Plica simplex bei kontrahiertem Muskel.

habe ich ein Modell konstruiert, dessen Grundsätze ich Ihnen in einigen schematischen Zeichnungen erklären will. Muskel und Sehne liegen zwischen den starren Wänden der Fascie und des Knochens. Wie können sich diese Gebilde nun bewegen? Zunächst die einfachsten Verhältnisse, wo das Paratenon von der Fascie zur Sehne bogenförmig herübergeht. Wegen des einfachen Umschlages kann man diese Plica eine Plica simplex nennen (Fig. 10). Erschlafft sich der Muskel, so rollt sich das Paratenon zusammen wie in Fig. 11 angedeutet.

Am unteren Ende der Scheide kann ich Ihnen diese Art der Gleitvorrichtung an Bildern zeigen, die ich von einem Hunde gewonnen habe. Unmittelbar nachdem der Hund getötet war, wurde ein Bein am Knie amputiert, die vorderen Muskeln mit einem starken faradischen Strom gereizt, und während diese so kontrahiert waren, wurde das Bein in Formalin eingetaucht und darin bei dauernder Kontraktion so lange gehalten, bis die Muskelzellen in der kontrahierten Stellung fixiert waren. Das andere Bein brachte ich in ähnlicher Weise in extremste Spitzfuß-

Digitized by Google

stellung. Von beiden Stellungen sehen Sie mikroskopische Bilder des unteren Scheidenendes (Fig. 12). Das eine Bild bei Kontraktion zeigt das Gleitgewebe in kleine Falten geschlagen, das zweite die gleiche Stellung, wenn der Muskel von seinen Antagonisten gestreckt war. Die Bilder sind ein guter Beweis dafür, wie sich die Form der Scheide den verschiedenen Fußstellungen anpaßt.

In vielen Fällen sind die Verhältnisse aber komplizierter. Als Typ dieser zweiten Art von Plica nehmen wir den Tibialis anticus. Hier ist der

Fig. 12.

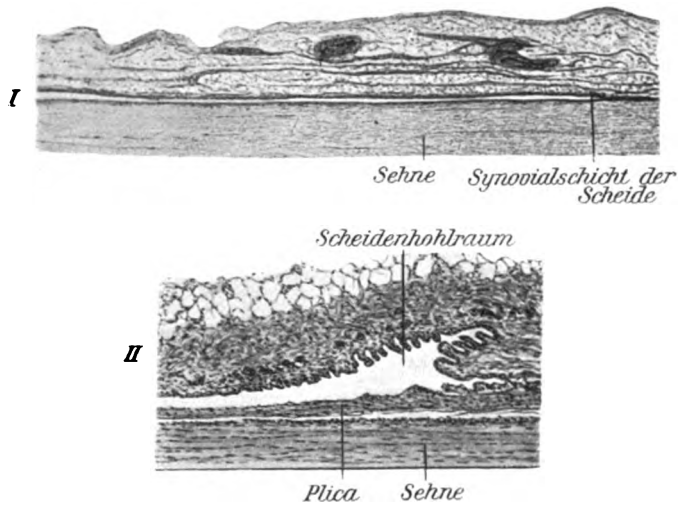

Längsschnitte durch das untere Ende der Sehnenscheiden des M. tibialis anticus eines Hundes.
I Während der maximalen Streckung des M. tib. ant. durch die Kontraktion des faradisierten Triceps.
II Während der Kontraktion des M. tibialis anticus.

gleitgewebige Umschlag stark entwickelt, so daß er makroskopisch zu sehen ist. Die verschiedenen Verhältnisse bei der Bewegung können am besten durch drei Diagramme dargestellt werden (Fig. 13). Die erste zeigt die Plica und Sehne in äußerster Spitzfußstellung. Das zweite Bild zeigt die Verhältnisse, wenn der Fuß ungefähr rechtwinklig steht. Hier ist die tiefe Tasche zwischen Sehne und Plica länger als die oberflächliche. Das dritte Bild bei äußerster Hackenfußstellung zeigt die oberflächliche Tasche sehr kurz, die tiefe viel länger. Die Plica hat sich also zum größten Teil invaginiert. Deshalb nenne ich diese Plica die Plica invaginabilis. Sie findet sich am Tibialis anticus nur bei jugendlichen Individuen. Bei älteren Menschen und zuweilen auch bei jungen ist

Digitized by Google

ein dritter Typ wahrzunehmen. Hier invaginiert sich die Plica nur wenig, und die Beweglichkeit entsteht fast ganz in der Uebergangsstelle zwischen Plica und Sehne (Fig. 14). Sie bildet dann, wenn man sie sich von diesem Schnitt aus rund ihr Mesotenon umgreifend darstellt, bei jeder Stellung des Fußes eine nahezu geschlossene Röhre.

Fig. 13.

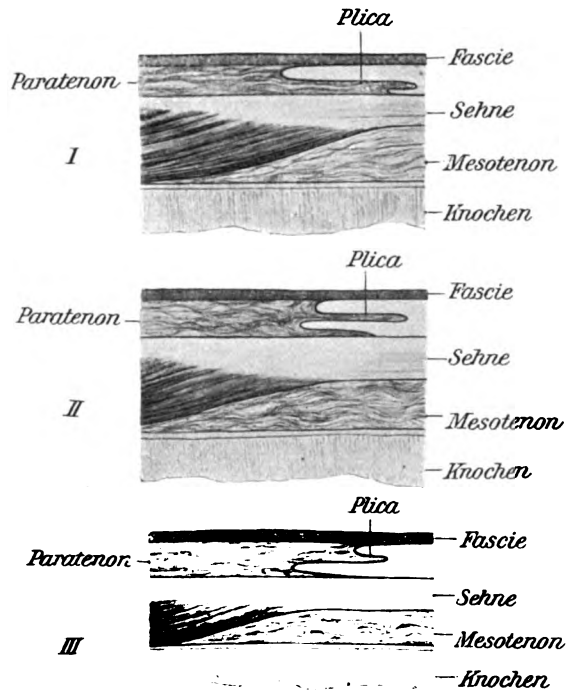

Drei Diagramme, um die Gestaltveränderung der Plica duplicata bei der Sehnenbewegung zu zeigen.
I Muskelbauch, schlaff. II Mittlerer Kontraktionszustand des Muskels.
III Maximaler Kontraktionszustand des Muskels.

Aus diesen anatomischen Bildern erkennt man nun die Gesamtheit des Gleitapparates. Wie die Plica unterhalb der Scheide hin und her gleitet, zum Teil mit starken Formveränderungen, ebenso gleitet oberhalb der Scheide das ihr artgleiche Paratenon mit Muskel und Sehne hin und her.

Das Schema, das ich Ihnen hier zeige (Fig. 15), macht die Verhältnisse noch einmal klar und die Benennungen, die ich gezwungen war, den einzelnen Teilen des Gleitapparates zu geben. Dies lokale, überall sich ausbreitende Gleitgewebe nenne ich Paratenon;

Digitized by Google

dort, wo es der Scheide als dünne Schicht aufliegt, Epitenon. Beide zusammen sind das Esotenon. Die feine, zwischen die einzelnen Sehnenzüge eindringende Schicht nenne ich Endetenon, und für alle zusammengenommen behalte ich den alten Namen Peritenon bei.

Wenn die Sehne überhaupt keine Scheide hat, ist es lediglich die große Dehnbarkeit des Peritenon, welche die Gleitung der Sehne gewährleistet. Beim Semitendinosus beträgt beispielsweise diese Bewegungsbreite 8 cm unterhalb der Fascie. Ueberall dort, wo die Sehnen unter scharfer Richtungsänderung dicht über dem Knochen verlaufen, hat die Natur die Sehnenscheide als Schutz gegen Reibung und Druck eingeschaltet, bei deren Ausbildung sie das Peritenon

Fig. 14.

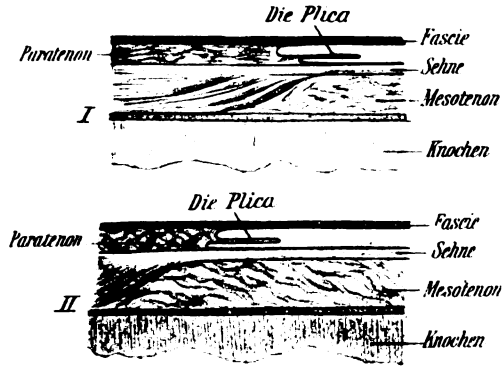

Zwei Diagramme, um die Gleitung der Sehne ohne erhebliche Gestaltveränderung der Plica zu zeigen.
I Muskel schlaff. II Muskel kontrahiert.

sinngemäß verwandt hat. So stellt sich der gesamte Gleitapparat als eine auch für die praktischen Zwecke zu respektierende Einheit dar.

Um eine Sehnenplastik physiologisch auszuführen, muß man dieses Gleitgewebe sorgfältig bei der Operation schonen und bei der Nachbehandlung vor Degeneration schützen. Wie ist das zu machen? Wenn ich den Peroneus longus als Ersatz für den gelähmten Tibialis anticus gebrauchen will, muß ich den Muskel von einer Fascienloge in die andere führen. Die Oberfläche der Fascie ist für eine Gleitung ungeeignet. Dagegen liegt der dem Muskel zugewandten Fascienseite das Gleitgewebe an, das sich glatt wie die Synovialschicht der Scheide anfühlt. Diese Tatsache habe ich zu einer Fascienplastik verwertet.

Sie sehen auf diesem Bilde (Fig. 16) die beiden Fascienlogen, dazwischen das Ligamentum intermusculare. Durch dieses hindurch

Digitized by Google

mußte ich den Peroneus longus ziehen. Aber in dem Loch, was Sie zu dem Zwecke in das Ligament machen müßten, würde mit größter Wahrscheinlichkeit der Muskel verwachsen. Deshalb verfahre ich so: Ich schneide die oberflächliche Fascie der Länge nach zu beiden Seiten des Ligaments ein, rolle die Fascienlappen nach außen, so daß ihre Gleitschicht nach der Haut sieht und vernähe sie ähnlich wie bei der Gastroenterostomie. Ueber diese nunmehr mit Gleitgewebe versehene Unterlage führe ich die Sehne des Peronaeus longus aus einer Fascienloge in die andere (Fig. 17). Wenn ich nun noch die Fascie über der Sehne wieder vereinige, ist die Sehne in ihr physiologisches Gleitgewebe eingebettet, und eine Verwachsungsgefahr besteht nur noch, wenn die bei dieser Operation allerdings schwierige Technik Fehler aufweist.

Fig. 15.

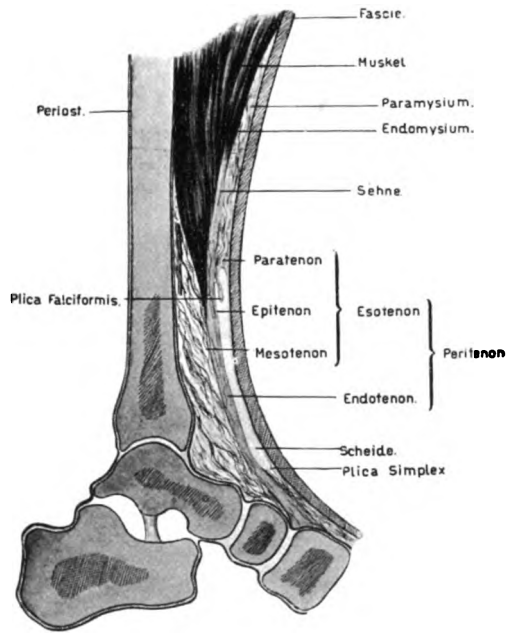

Schematische Darstellung des gesamten Gleitapparates, der dem Muskel und der Sehne innerhalb des starren Hohlraumes zwischen Fascie und Knochen Bewegung gestattet.

Eine ganz besonders gut geeignete Methode, die normalen Gleitverhältnisse der Sehne zu erhalten, ist Biesalskis Sehnenscheidenauswechslung. Bei ihrer Ausführung muß man besonders darauf achten, den Verlauf des Kraftspenders von seiner Scheide zu der des Kraftnehmers möglichst kurz und nur durch Gleitgewebe hindurch zu gestalten. Dazu dient aber eine genaue anatomische Kenntnis. Wenn man z. B. den Extensor hallucis gegen den Tibialis anticus auswechseln will, so geschieht die Durchführung am besten an einer papierdünnen Stelle, welche sich zwischen den beiden Scheiden findet. Wählt man diese Stelle nicht, so muß man die Sehne durch strafferes Gewebe durchführen und vermehrt dadurch die Gefahr der Verwachsung.

Digitized by Google

Wenn die Biesalskische Operation nicht ausführbar ist, kann man in manchen Fällen das Prinzip seiner Operation, das ich in der Erhaltung des normalen Verhältnisses zwischen Sehne und Gleitgewebe

Fig. 16 u. 17.

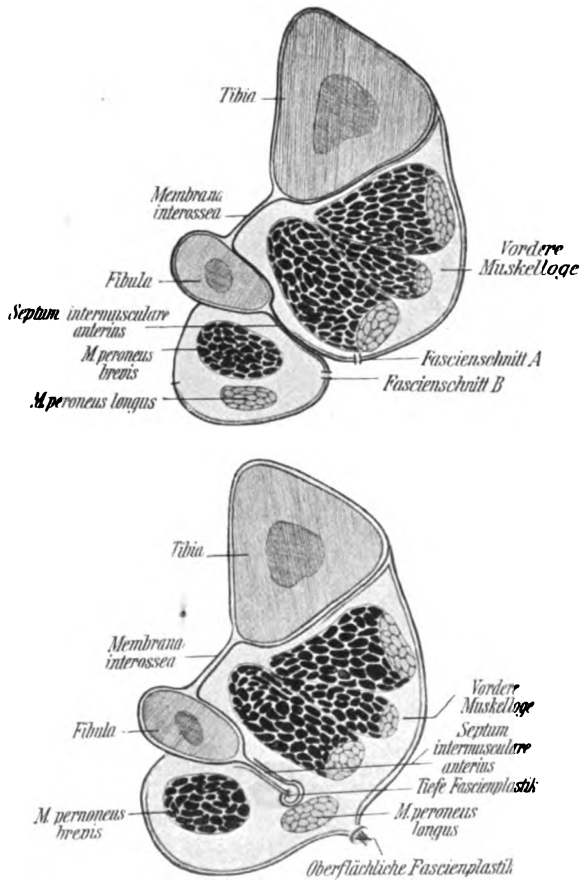

Diagrammatische Darstellung der Fascienplastik zur Ueberleitung einer Sehne in eine andere Muskelloge, ohne daß in die trennende Zwischenwand ein Loch gemacht wird.
Fig. 16. Querschnitt durch die vordere und laterale Muskelloge mit den Stellen *A* und *B* für die Längsincisionen in die Fascie zu beiden Seiten des Septum intermusculare anterius.
Fig. 17. Vollendung der Plastik. Die Sehne des M. peroneus longus ist im Begriff, aus der eigenen Muskelloge in die fremde einzutreten.

erblicke, dadurch erhalten, daß man dies Gewebe samt der Sehne transplantiert. Will man z. B. den stark pronierenden Extensor digitorum longus in einen rein dorsalflektierenden Muskel verwandeln, so präpariert man die einzelnen Sehnen des langen Extensor mitsamt ihrer

Digitized by Google

Scheide und dem Peritenon von dem kurzen Extensor digitorum und schlägt die Sehne mitsamt ihren Scheiden auf die Innenseite des Fußes, wo man sie an dem Os cuneiforme I und dem ersten Metatarsalknochen befestigt.

Das Gleitgewebe kann seine physiologische Aufgabe naturgemäß nur erfüllen, wenn es unverändert bleibt. Deshalb muß man sorgfältig bemüht sein, es vor Degeneration zu schützen. Eine lange Ruhigstellung der transplantierten Sehne ist mit der Gefahr der Degeneration dieses Gewebes zweifellos stark verbunden. Das haben uns mehrere

Fig. 18.



Längsschnitt durch die Sehne des M. flexor hallucis eines 8 Monate alten Kindes dicht oberhalb der Talusrinne. Die Gefäße mit Eisenblauglyzerin injiziert. Leitz Obj. 3, Ok. 0, T. 140.

Nachoperationen und Tierversuche klar gemacht. Deshalb halten wir das frühzeitige Funktionieren der Sehne, wie es auch von Putti klar gefordert worden ist, für unbedingt notwendig. Durch eine Naht wird eine kräftige mechanische Fixation gemacht, welche die Sehne so lagert, daß ihre unbeschädigten Zellen in innige Vereinigung mit der Kambiumschicht des Periostes kommen.

Ebenso wichtig ist bei der Sehnenplastik die genaue Kenntnis der Blutversorgung der Sehne, weil Durchschneidungen der feineren Gefäße zu Blutungen führen, die Bindegewebe und damit narbige Verwachsungsstränge zu organisieren, die leider sehr bedenkliche Neigung haben. Wenn man z. B. den Verlauf der Blutgefäße der Peronei kennt, so kann man sie fast ohne jede Verletzung auf den Calcaneus transplantieren. In ähnlicher Weise ist die Kenntnis der Blutversorgung ein

Digitized by Google

Erfordernis, wenn man den Flexor hallucis am Calcaneus annähen will. Die auf der dorsalen Fläche der Sehne verlaufenden Hauptgefäße kann man bei der physiologischen Ausführung der Operation vollständig schonen.

Das Bild, das Sie hier sehen, ist ein mikroskopischer Längsschnitt des Flexor hallucis und zeigt Ihnen das Eindringen der von dem Hauptgefäße strömenden kleinen Aeste in die Sehne (Fig. 18).

Das dritte Prinzip der physiologischen Sehnenplastik betrifft die Frage, unter welcher Spannung vernäht werden soll. Wir stimmen da im großen und ganzen mit S t o f f e l überein, nachdem wir uns durch einige Versuche, hauptsächlich an Hunden, aber auch an einigen Patienten, Klarheit darüber zu verschaffen versucht hatten. Beim narkotisierten Hund findet man am entspannten Muskel keine durch einen Sehnenregistrierapparat nachweisbare Spannung. Wird aber der Muskel Tibialis anticus passiv gespannt, so ergibt sich ein Zug von 150—300 g. Kontrahiert sich der Muskel aktiv oder unter faradischer Reizung, so konnte ich eine Spannung von mehr als 10 kg feststellen. Dasselbe finden wir gelegentlich bei Operationen von narkotisierten Kindern, wo der passiv gespannte Flexor hallucis beispielsweise bei einem 8jährigen Kinde 350 g überwand. Die Nutzanwendung dieser Befunde erscheint sehr einfach: sie heißt, man soll unter normaler Spannung vernähen. Das genügt für manche Operationen. Bei anderen aber, z. B. bei der Quadrizepsplastik, sind die Erfolge besser, wenn unter starker Spannung vernäht wird. Endgültiges steht hierüber noch nicht fest. Weitere Forschungen müssen abgewartet werden.

Zu diesen drei Hauptprinzipien der physiologischen Sehnenplastik — dem Erhalten normalen Gleitgewebes durch geeignete Operationstechnik und Nachbehandlung, der Schonung der Blutgefäße, und der Wiederherstellung der normalen Spannung — kommen nun noch andere, deren Zahl um so mehr wächst, je mehr sich unsere Kenntnis von der Anatomie und Physiologie der Sehne vertieft. In seinem morgigen Vortrage wird Herr Professor B i e s a l s k i weitere Mitteilungen aus diesem Gebiete machen.

Unsere Methode will andere Methoden nicht verdrängen, im Gegenteil, sie sucht in ihnen das Physiologische zu erkennen. Sie ist auch bisher kein vollständig entwickeltes System, weil alles, was ich Ihnen bisher vorgetragen habe, nur der Anfang der Erkenntnis im anatomischen und physiologischen Gesetze ist, an deren weiterer Ausbildung noch viele Fachgenossen werden mithelfen müssen, bis wir sie in unserem vollständigen Besitze haben.

Digitized by Google

XVIII.

Aus der Königl. Universitäts-Poliklinik für orthopädische Chirurgie zu Leipzig (Direktor: Med. Rat Prof. Dr. Th. Köllik er).

Ueber familiäre Exostosen.

Von

Dr. **W. Michaelis**, 1. Assistenzarzt.

Mit 7 Abbildungen.

Meine Herren! Seit der ersten Beschreibung der familiären Exostosen durch Virchow (1864) hat sich über dieses interessante Kapitel der Knochenerkrankungen eine große Literatur angesammelt und es sind annähernd 100 Fälle einer eingehenden Beschreibung gewürdigt worden, in klassischer Weise 1891 von Bessel-Hagen.

Wenn ich mir erlaube, Ihnen heute einen Fall von familiären Exostosen zu demonstrieren, so tue ich es aus dem Grunde, weil dieser Fall alle typischen Merkmale der Erkrankung in sich vereinigt und weil sich sein Stammbaum weit hinauf verfolgen läßt und manches Interessante zeigt.

Die Exostosenträgerfamilien sind gar nicht so selten. Ich selbst konnte in der Leipziger orthopädischen Universitätsklinik im letzten Jahre drei derartige Familien beobachten.

Ueber die Ursache dieser atypischen Knochenbildung sind wir noch völlig im unklaren. Auf die einzelnen Theorien darüber möchte ich hier nicht eingehen, sondern möchte Ihnen nur kurz mitteilen, daß ich trotz genauer Nachforschungen in keiner der drei Familien Zeichen tuberkulöser Affektionen finden konnte. Ebensowenig waren Hämophilie oder Strumabildung festzustellen, deren Beziehung zur Exostosenbildung verschiedene Autoren haben nachweisen wollen. Vielmehr wurde mir von den Familienangehörigen immer wieder versichert,

Digitized by Google

daß auch alle nicht untersuchten Mitglieder durchaus kräftige und gesunde Menschen seien.

Meine Herren! Auch von den Ergebnissen der mikroskopischen Untersuchungen möchte ich nur kurz erwähnen, daß bei einem jüngst in Leipzig sezierten Exostosenträger kleine Knorpelinseln gefunden wurden, die über das ganze Skelett verteilt im Periost der Röhren- und Plattenknochen saßen, und daß diese Knorpelinseln in weiteren Entwicklungsstadien Verkalkungs- und Verknöcherungsvorgänge zeigten, ähnlich den Vorgängen, wie sie der rachitische Knochen dar-

Fig. 1.

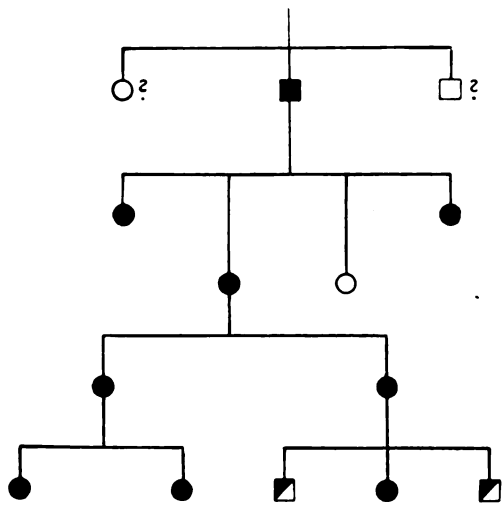

bietet. E. Müller-Leipzig hat seine Untersuchungen hierüber kürzlich in den Ziegler schen Beiträgen eingehend besprochen.

Bei allen beschriebenen Fällen finden sich in besonders auffallender Weise die Extremitätenknochen verändert. Immer wurden große Exostosen an der medialen Seite der Tibia in der Nähe der Epiphysenlinie, an der Fibula am Humerus, Radius sowie an der Ulna beobachtet, doch habe ich auch Knochenauswüchse an der Scapula, der Clavicula und an den Metakarpen schon durch äußere Betastung feststellen können, wenn auch nicht in solcher Größe wie an den langen Röhrenknochen.

Warum gerade an diesen die Exostosen eine größere Wachstumstendenz zeigen als an den anderen Skeletteilen, darüber fehlt uns der wissenschaftliche Nachweis. Ich bin auf Grund meiner Beobachtungen

Digitized by Google

zu der Meinung gekommen, daß hier mechanische Ursachen eine Rolle spielen. Denn es erscheint mir wohl möglich, daß der ständige Reiz, den Muskelzug und die Bewegungen nicht überknorpelter Knochenteile gegeneinander ausüben, das Wachstum der an diesen Stellen vorhandenen Knorpelinseln derart fördern können, daß sie sich zu größerem Umfang entwickeln als an anderen Stellen, an denen solch ein Wachstumsreiz nicht in Frage kommt.

Fig. 2.

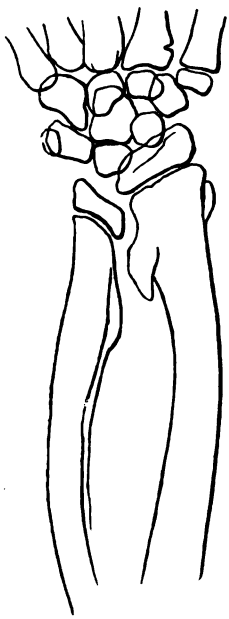

Für diese Auffassung spricht auch die Tatsache, daß die Exostosen nicht etwa mit dem Abschluß der Körperwachstumsperiode ihre Größenvermehrung einstellen, sondern sich auch im weiteren Lebensalter fortentwickeln können.

Fig. 3.

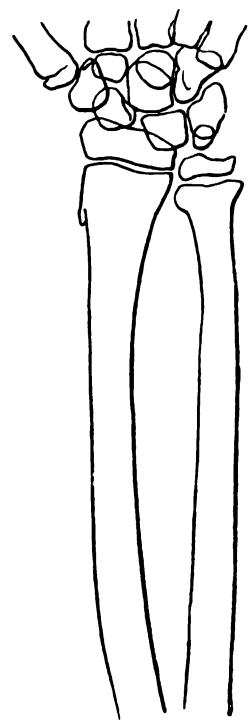

Gegen die bisher gültige Meinung, daß die Epiphysenlinie eine Rolle bei der Exostosenbildung spielt, ist der Umstand einzuwenden, daß die Exostosen ihren Platz am Knochen nicht verändern, sich also beim Vorwärtsschreiten der Epiphysenlinie immer weiter von dieser entfernen.

Daß die familiären Exostosen auch einer spontanen Rückbildung fähig sind, ist bekannt. Diesen Vorgang hat auch der Vater des hier anwesenden Patienten an sich beobachtet. Er gibt mit Sicherheit an, daß er das allmähliche Verschwinden der Auswüchse an den Armen, die ihn während seiner Schulzeit an der freien Bewegung der Arme zum Turnen usw. hinderten, vom 15. Jahre an wahrgenommen habe. Bei der guten Beobachtungsgabe und dem Interesse des Mannes an der Familieneigentümlichkeit ist diesen Angaben ohne weiteres zu trauen.

Ich gebe Ihnen hier den von ihm aufgestellten Stammbaum, an dem die Exostosenträger als volle und die exostosenfreien Mitglieder

Digitized by Google

als leere Kreise gezeichnet sind. Die weiblichen Familienangehörigen sind als Quadrate dargestellt (Fig. 1).

Sie sehen daran die starke Tendenz der Familienexostosen, sich auf die Nachkommenschaft ihres Trägers zu vererben. Nur selten macht sich das Blut des exostosenfreien Elters bemerkbar. In interessanter Weise war dies bei den beiden Schwestern des Knaben der Fall. Sie

Fig. 4.

Fig. 5.

zeigen große Aehnlichkeit mit der Mutter und haben beide die Exostosen kreuzweis an einer oberen und einer unteren Extremität. Ich habe von den Vorderarmen der jüngeren Schwester Röntgenaufnahmen anfertigen können, die ich Ihnen hier zeige (Fig. 2 u. 3).

Deutlich zu erkennen ist die typische Exostosenbildung mit starker Verkürzung der Ulna links, während rechts normale Länge der Knochen und Exostosenfreiheit besteht. Die Verkürzung der linken Ulna beträgt abgesehen von der Verkrümmung 3 cm, die des Radius $1^1/_2$ cm gegenüber dem rechten. Es scheint fast, als ob der Arm das ihm

Digitized by Google

vom Körper zur Verfügung gestellte Material nicht in der richtigen Weise angewendet habe, so daß die Auswuchsbildung auf Kosten des Längenwachstums zustande gekommen sei.

Die beiden nächsten Röntgenbilder stammen von dem Knaben (Fig. 4 u. 5). Sie sehen hier den linken Humerus mit der mächtigen Exostose in der Höhe des Deltoidesansatzes, die wie ein Sporn deutlich fühlbar hervorspringt, und können auch an der medialen Seite den hügeligen Auswuchs erkennen. Eine weitere Exostose findet sich am

Fig. 6.

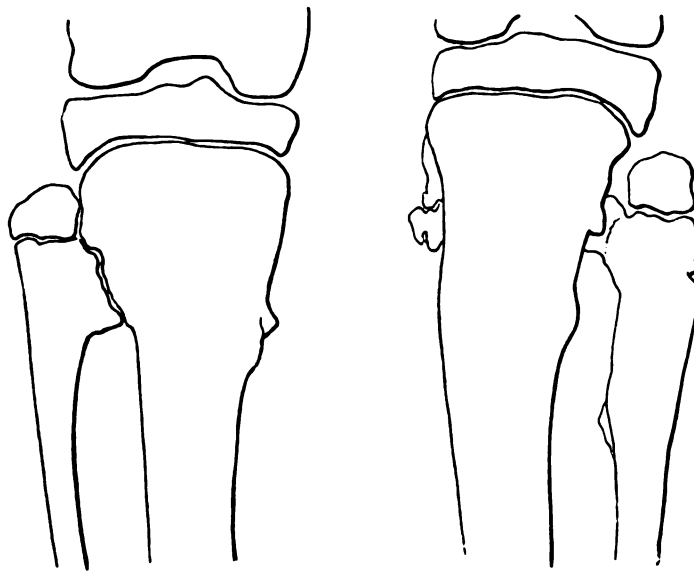

oberen Rande der Scapula. Fig. 5 zeigt den oberen Teil des Humerus, in der Frontalrichtung aufgenommen.

Um Ihnen zu zeigen, bis zu welcher Größe sich die Exostosen mit der Zeit entwickeln, stelle ich Ihnen auf den beiden nächsten Bildern (Fig. 6 u. 7) die Kniegelenke des Knaben (Fritz H.) und seines Vaters (Paul H.) vor. Ersterer ist 13, dieser 38 Jahre alt. Die Exostose der linken Tibia hat bei beiden genau denselben Sitz; und während Sie beim Sohn noch einen relativ kleinen, fast ganz soliden Knollen sehen, beobachten Sie am Bild der väterlichen Tibia einen kolossalen, von Markräumen durchsetzten Tumor mit unregelmäßiger Oberfläche. Hier wie dort finden Sie die Fibula durch eine breite knöcherne Brücke

Digitized by Google

mit der Tibia verbunden und die Knochenstruktur des oberen Fibulaendes verwischt.

Meine Herren! Wenn Sie nun den Patienten selbst ansehen wollen, so möchte ich Sie außer auf die soeben beschriebenen Exostosen noch auf eine weitere an dem oberen Rande der linken Clavicula aufmerksam

Fig. 7.

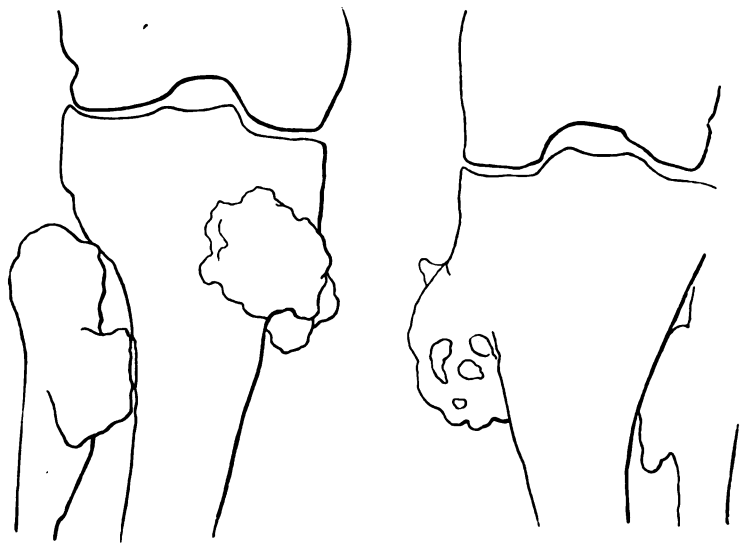

machen, die genau am klavikularen Ansatz des M. sternocleidomastoideus sitzt und ca. 1 cm hoch spitz über den Clavicularrand emporragt. Auf seinem Gipfel setzt die Kopfnickersehne an. Auch diese Erscheinung ist ein Merkmal, das sehr zugunsten der mechanischen Entstehungstheorie der Exostosen spricht.

Digitized by Google

XIX.

Ueber die Behandlung schwerer Skoliosen.

Projektionsvortrag von

Dr. **H. Krukenberg,** Elberfeld.

Meine Herren! Ich möchte mir erlauben, Ihnen an einer Anzahl von Lichtbildern meine Behandlungsmethode schwerer Skoliosen zu demonstrieren, indem ich mir eine ausführliche Begründung für eine anderweitige Publikation vorbehalte.

Ich gehe von dem Grundsatz aus, daß jedes den Rumpf fest umschließende und fixierende Korsett, weil es der Tod der Muskulatur ist, schadet und zu vermeiden ist. Wir müssen hier scharf trennen zwischen der Spondylitis und der Skoliose. Bei der Spondylitis ist das Wesentliche die Immobilisierung und die Entlastung, bei der Skoliose dagegen sollen wir möglichst wenig immobilisieren, wir wollen ein allmähliches Umwachsen nach dem Transformationsgesetz erzielen, und das können wir nur erreichen durch die normale funktionelle Belastung der Wirbelsäule. Das Korsett muß sich daher den normalen Formveränderungen des Rumpfes beim Sitzen usw. möglichst anzupassen vermögen. Es ist deshalb erstrebenswert, das Korsett aus elastischem Material herzustellen, so daß der Druck gegen den Gibbus ein federnder ist und eine gewisse allseitige Beweglichkeit des Rumpfes erhalten bleibt. Es muß sich dann das Korsett in zwei oder drei gegeneinander mehr oder weniger bewegliche Teile auflösen. Nach diesem Prinzip hat Wullstein zuerst sein Korsett mit federnden Walzen konstruiert. Aehnlich bin ich seit 4 Jahren bei der Behandlung der Kyphose und Skoliose vorgegangen. Ich benutze eine Heusnersche Spiralfeder. Die Heusnerschen Federn haben den großen Vorteil, daß sie in bestimmten Grenzen eine allseitige Beweglichkeit nach hinten und vorne, nach rechts und links und um die Längsachse zulassen, sie schmiegen sich dem Körper sehr gut flächenhaft an, sind

Digitized by Google

in jeder Form billig herzustellen und lassen sich bequem in einen Gipsverband einschließen.

Bei Kyphose lege ich einen knapp und faltenlos sitzenden zweiteiligen Filzverband über den ganzen Körper an, über dem die Feder mit ihrer Mutter über den Gibbus und mit der Konvexität nach vorne gespannt und dann der zweiteilige Gipsverband angelegt wird. Die Feder bildet die Verbindungsbrücke zwischen beiden Teilen des Gipskorsetts.

Welche gewaltigen Korrektionen man auf diese Weise erzielen kann, möge Ihnen die Abbildung eines Knaben mit schwerer rachitischer Kyphose vor der Behandlung und nach Anlegung des Korsetts überkorrigiert, zeigen, welche ich herumgehen lasse.

Man kann auch bei Spondylitis mit solchen federnden Korsetten, wenn man die Feder etwas stärker und weniger nach vorne konvex wählt, eine vollständig ausreichende Stütze für die Wirbelsäule herstellen. Die Abbildung zeigt einen Knaben mit florider Spondylitis, unfähig ungestützt zu stehen, und das nächste Bild denselben Knaben mit dem Korsett in korrigierter Stellung beschwerdefrei und ungestützt stehend.

Bei einseitiger Skoliose unterscheidet sich die Technik von der beschriebenen nur dadurch, daß die Feder nicht in der Mittellinie, sondern etwas seitlich entsprechend der Konvexität angelegt wird.

Bei bilateraler Skoliose verwende ich zwei Federn, die durch eine horizontale Spange gekuppelt sind. Es entsteht dadurch ein dreiteiliges Korsett, das eine sehr ausgiebige allseitige Beweglichkeit gestattet. (Demonstration von Abbildungen der Anlegung des Korsetts, des fertigen Korsetts und von Patienten vor und nach der Behandlung mit dem Korsett.)

Daß das Korsett funktioniert und seine Schuldigkeit tut, erkennen wir in erster Linie an der Körpergröße, die bei einem gut sitzenden Korsett um 2—3 cm zunimmt, indem sich die seitliche Abweichung streckt. Ein Korsett, das keine Vergrößerung der Körpergröße zur Folge hat, taugt nichts. In der Regel bleibt ein solches Korsett, je nachdem es gehalten wird, 6—8 Wochen liegen, um dann erneuert zu werden. Bemerken möchte ich, daß ich bei allen Skoliosen schweren Grades eine kräftige Redression im Wullsteinschen Apparat vorausschicke.

Meine Herren! Die Korsette in der beschriebenen Form haben mich auf die Dauer noch nicht ganz befriedigt. Die Form der Feder

Digitized by Google

ist keine ganz rationelle, d. h. der Druck der Feder folgt nicht ganz den pathologischen Verkrümmungen. Diese bestehen 1. in einer seitlichen Abweichung; 2. in einer Torsion und 3. in einer anteroposterioren Verkrümmung. Es ist nun sehr wohl möglich, allen diesen Bewegungen in entgegengesetzter Richtung zu folgen, und zwar auch bei bilateraler Skoliose mit einer einzigen Heusnerschen Feder. Das geschieht folgendermaßen:

Die Heusnersche Feder wird in der Mitte des Rückens angelegt. Da, wo eine kyphotische Verkrümmung besteht, ist die Feder umgekehrt nach vorne konvex gebogen, wo eine Torsion besteht, ist die Feder in umgekehrter Richtung um ihre Längsachse gebogen. Nun wird die dreiteilige Filzhülle angelegt und die Feder sorgfältig an denjenigen Stellen, wo sie infolge ihrer Drehung um die Längsachse stark andrückt, mit Filz oder einem Faktiskissen unterpolstert. Darauf wird der Beckengürtel, den unteren Teil der Feder einschließend, angelegt, überall sehr sorgfältig den Konturen folgend. Nach dem Erhärten des Beckenteiles folgt der Lendenteil. An diesen wird nun die Feder nicht nur gewaltsam mit dem rechten Ende angedrückt, sondern sie wird auch zugleich seitlich nach rechts hin verschoben, so daß der Lendenteil detorquiert und gleichzeitig nach rechts verschoben wird. Nach dem Erhärten des Lendenteils folgt der letzte, der Brustteil. Hier wird die Feder nun wieder nach links gezogen und das linksseitige Ende stark angedrückt bis zum Erhärten der Gipshülle, welche den Schultergürtel bis zum Halse umgreift. (Demonstration von Abbildungen von Patienten mit dem Korsett, an denen die korrigierende Wirkung des Korsetts und die freie Beweglichkeit des Rumpfes im Korsett ersichtlich ist.)

Auch abnehmbare Lederkorsette lassen sich in gleicher Weise dreiteilig konstruieren. (Demonstration einer Abbildung, an welcher die reklinierende, detorquierende und seitlich korrigierende Wirkung eines solchen Korsetts ersichtlich ist.)

Ich habe mit meinen Korsetten nach vorheriger kräftiger Redression im Wullstein noch bei ziemlich hochsitzenden Brustskoliosen Resultate erzielt, selbst bei Erwachsenen, dagegen haben sich mir Lendenskoliosen häufig renitent erwiesen. Die Fixation über dem Beckengürtel ist hier nicht so sicher, daß jede Verschiebung auszuschließen wäre. Ich bin deshalb hier operativ vorgegangen. Ich habe schon vor 5 Jahren auf die Bedeutung des M. psoas major für die Skoliose hingewiesen, den ich als die Hauptstütze der Wirbel-

Digitized by Google

säule nach vorne und nach der Seite ansehe. Die vorliegende Abbildung nach Nicoladoni zeigt, wie der Muskel bei schweren Skoliosen wirkt. Daß der Muskel in solchen Fällen die Deformität verstärken muß und daß eine wirksame Behandlung solcher Skoliosen ohne Beeinflussung des Psoas ebensowenig möglich ist, wie eine Redression des Klumpfußes ohne Tenotomie der Achillessehne, lehrt ein Blick auf ein solches Präparat.

Ich habe nun bei schweren Skoliosen und älteren Individuen wiederholt den Psoas durchschnitten und mich überzeugt, daß irgendwelche Nachteile durch die Operation nicht herbeigeführt werden. Ich habe anfänglich die Sehne nahe an ihrem Ansatze von vorne her durchtrennt. Die Sehne liegt hier in großer Tiefe, und man muß die Aeste des deckenden N. cruralis und die A. profunda femoris sorgfältig vermeiden. Was aber ein größerer Nachteil ist, ist, daß die Sehne sich hier nicht vollständig vom Iliakus trennen läßt. Ich bin deshalb zur Myotomie des Psoas in der Schenkelbeuge übergegangen. Hier ist der Psoas sehr leicht zu erreichen. Man braucht nur von einem Längsschnitt aus das oberflächliche und das tiefe Faszienblatt zu trennen, dann liegt der M. cruralis frei. Lateral von diesem liegt der M. iliacus, medial der M. psoas major. Der Muskel liegt nur durch die Bursa ileopectinea getrennt dem Becken auf und kann mit Leichtigkeit durchtrennt werden. Die Muskelmassen ziehen sich ohne weiteres in die Bauchhöhle zurück, der M. iliacus wird mit Sicherheit geschont, Beeinträchtigung der Hüftbeugung ist daher nicht zu befürchten.

Den Erfolg will ich Ihnen an der Hand eines Falles demonstrieren.

Die Abbildung zeigt einen 21jährigen Patienten mit ungewöhnlich schwerer Skoliose und besonders starker Torsion. Der Rumpf hängt stark nach rechts herüber. Am 10. Februar 1913 wurde die Myotomie des Psoas gemacht und darauf in der Narkose in Seitenlage über der Tischkante eine kräftige Korrektion vorgenommen. Unmittelbar nach der Operation erschien die Verbiegung der Lendenwirbelsäule ganz auffallend gebessert. 2 Tage später hatte Patient bereits 3 cm und 9 Tage nach der Operation um 7 cm an Körperlänge zugenommen, sein subjektives Befinden, besonders die Atmung, war erheblich gebessert. Da aber der Rumpf noch stark nach rechts herüberfiel, so wurde, um die Korrektion zu fixieren, ein Gipsverband bei starker Abduktion beider Beine um den linken Oberschenkel und den Rumpf nach oben bis zur Höhe der dextrolateralen Abweichung angelegt. Dadurch wurde Patient gezwungen, entweder bei stark gespreizten Beinen zu gehen und

Digitized by Google

zu stehen oder die seitliche Abweichung zu korrigieren. Nun sank der Rumpf sehr stark nach links herüber. Patient erhielt deshalb eine Krücke für die linke Seite, durch die er sich bei jedem Schritt mit dem Rumpfe emporhebelte und die Wirbelsäule korrigierte. So streckte sich auch die Brustwirbelsäule immer mehr. Eine Röntgenaufnahme ergab jedoch noch nach 8 Wochen, daß sich die Korrektion auf die Halswirbelsäule noch kaum erstreckt hatte; dieselbe bildete an ihrem Uebergang zur Brustwirbelsäule noch eine horizontale Linie. Ich konnte nun der Versuchung nicht widerstehen, auch hier einen operativen Eingriff vorzunehmen, nachdem ich glaubte, in den Skaleni einen ähnlichen Stützpunkt für die Halswirbelsäule, wie im Psoas für die Lendenwirbelsäule gefunden zu haben. Ich nahm linkerseits eine Durchschneidung der Skaleni vor, fand aber bei der Operation entgegen meiner Erwartung keine Anspannung der Skaleni, wohl aber schien nach der Operation der Hals etwas verlängert. Der Patient hatte jetzt im Verband, den ich, um den linken Psoas üben zu können, nicht links, sondern rechts, und nun nicht in Abduktion, sondern in Adduktion anlegte, um $12^1/_2$ cm an Körpergröße zugenommen. 4 Monate nach der ersten Operation wird Patient ohne Verband mit einer Vergrößerung der Körperlänge um 10 cm entlassen. Das Resultat hat sich seitdem gehalten, Patient hat sogar noch $^3/_4$ cm zugenommen, ist also jetzt $10^3/_4$ cm größer als vor der Operation. (Die einzelnen Etappen der Formveränderung des Rumpfes werden an Lichtbildern demonstriert.)

Meine Herren! Ich führe das erreichte Resultat nicht nur auf die Operation, sondern auch auf die Nachbehandlung mit der Abduktionsschiene zurück. Ich habe diese deshalb auch ohne Operation in leichteren Fällen von Lendenskoliose angewandt. Sie läßt sich auch abnehmbar artikulierend als Lederhülse verwenden. Ich möchte deshalb diese einfache Methode, die mir recht gute Resultate geliefert hat, Ihrer Aufmerksamkeit empfehlen.

Digitized by Google

XX.

Aus dem orthopädischen Institut von Dr. E. Mayer, Köln a. Rhein.

Abbott oder Calot?

Von

Dr. E. Mayer,

Spezialarzt für Orthopädie in Köln a. Rhein.

Mit 11 Abbildungen.

Es war nach der Veröffentlichung der Abbottschen Verbandmethode nicht anders zu erwarten, als daß dieser neuartigen Behandlungsart eine Menge Kritiken und Umänderungsvorschläge folgen würden. Bereits im vorigen Jahre erschienen zugleich mit den Abbottschen Veröffentlichungen auf dem orthopädischen Kongreß mehrere ergänzende Arbeiten von Joachimsthal, Böhm, Erlacher, Vulpius u. a.

Wohl jedem, der im vorigen Jahr Abbott seinen Verband anlegen sah, war es einleuchtend, daß eine technisch so vollkommene Behandlungsart unbedingt besondere Erfolge haben muß. Etwas anderes ist es, ob die Behauptung Abbotts bestätigt werden kann, welche er seiner Veröffentlichung vorausstellt, nämlich: „Die Skoliose ist eine heilbare Deformität." Bei der schlechten Prognose, welche die Skoliosenbehandlung hat, wären wir unbedingt verpflichtet, das Abbottsche Verfahren als Hauptbehandlung der Skoliose einzuführen, wenn diese Behauptung sich als wahr erweist oder auch wenn man nur wesentliche dauernde Besserungen mit ihr erzielen könnte. Ehe ich an die Besprechung dieser Frage gehe, möchte ich Sie zunächst nochmals auf die Bestrebungen der modernen Orthopädie bei der Skoliosenbehandlung hinweisen, die, so gut ausgebildet sie auch sein mag, leider doch nicht gegen die Ursache der Skoliose gerichtet ist, sondern nur die Verkrümmung aufzuhalten und zu bessern bestrebt

Digitized by Google

ist. Es handelt sich bei ihr um die beiden Kardinalfragen, 1. die Verkrümmung in ihrem Hauptsitz zu redressieren und 2. die auf diese Weise verbesserte Skoliose so zu fixieren, daß sie wie ein Klumpfuß in der redressierten Lage bleibt, so daß durch eine genügende Umformung der Knochen auch die Skoliose günstig beeinflußt werden kann. Den skoliosierenden Prozeß können wir hiermit leider nicht zum Stillstand bringen. Dabei wird es auch vorläufig bleiben.

Der erste, welcher den Anstoß zu einer energischen Durchführung dieser Behandlungsprinzipien gab, war Ende der neunziger Jahre des vorigen Jahrhunderts Calot, nachdem er durch seine kühnen Streckungen bei Spondylitis die Skoliosenfrage mit ins Rollen gebracht hat. Auf Grund der Calotschen Versuche machten damals Schanz und ich an einem Beelyschen Rahmen forcierte Streckungen bei Skoliose, die dann an dem Schanzschen Apparat ausgeführt wurden, der Ihnen wohl allen bekannt ist. Dann brachte Wullstein seinen gut konstruierten Apparat heraus, in dem er außer der Längsextension auch noch Pelottendruck und sonstige Redressierungsvorrichtungen anbrachte. Das Hauptprinzip dieser beiden Autoren war es, die Skoliose durch Zug am Kopf und den Füßen an ihrem Sitze anzugreifen. Jeder seitliche Druck muß zunächst die Rippen treffen und kann sich erst auf dem Umweg über diese Instanz auf die Deformität der Wirbelsäule fortpflanzen. Eine andere Methode, die Wirbelsäule direkt anzugreifen, als durch den oben erwähnten Zug, der, um eine Lordosierung der Wirbelsäule zu verhüten, in Vertikalsuspension ausgeführt wurde, gibt es nicht. Leider kann die Wahrheit dieses Satzes durch die Abbottschen Veröffentlichungen nicht entkräftet werden. Denn wenn auch die Redressierungsart der Skoliose entsprechend ihrer Entstehung originell ist und die Redression der Skoliose in kyphotischer Haltung bei seitlichem Druck die meisten Chancen zu bieten scheint, so stimmt doch die Praxis mit diesen theoretischen Erwägungen nicht überein. Ich brauche Sie wohl

Fig. 1.

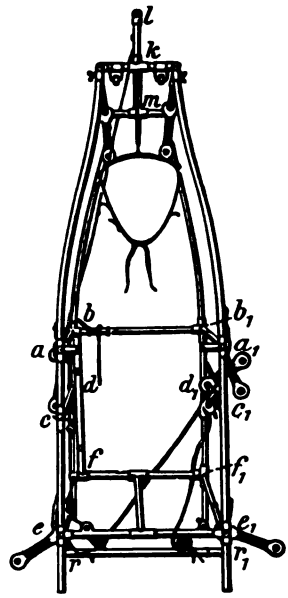

Digitized by Google

nur an die Röntgenbilder zu erinnern, welche auf dem vorjährigen Kongreß bei den Abbottschen Fällen gezeigt wurden, und an die Röntgenbilder, welche jeder, der die Methode ausübt, bei dem Abbottschen Verband zu machen Gelegenheit hat.

Fig. 2.

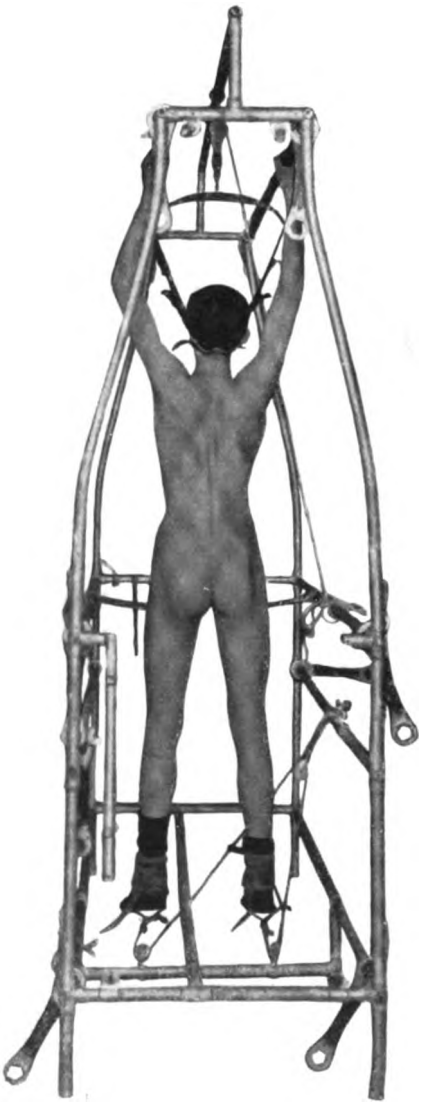

Ich habe nun das Schanzsche Verfahren seit ca. 14 Jahren in meiner Praxis durchgeführt und war mit den Resultaten selbst bei schweren Skoliosen außerordentlich zufrieden. Ich verweise auf die Schanzschen Veröffentlichungen auf dem fünften Orthopädenkongreß. Ich selbst benutze den Langeschen Meßapparat, mit dessen Bildern ich, wie ich bereits in einer in der Medizinischen Klinik 1913, Nr. 17 veröffentlichten Arbeit erwähnt habe, sehr zufrieden bin und von dem ich eine Anzahl dieses Redressement betreffende Bilder noch veröffentlichen werde.

Wie jede forcierende Streckung hat sie den Nachteil, daß der deformierende Prozeß der Skoliosenbehandlung, wie Schanz in seiner Veröffentlichung in der Berliner klinischen Wochenschrift 1913, Nr. 22 sagt, nicht ausgeschaltet oder abgeschwächt, sondern in hohem Grade angefacht wird. Gelingt es nicht, wie derselbe Autor ausführt, durch entsprechende Maßnahmen diese Anfachungen des Deformationsprozesses unschädlich zu machen, so ist das Endresultat der Redressementskur, auch wenn die-

Digitized by Google

selbe zunächst einen ganz blendenden Korrektionserfolg erzielt hatte, eine schwere Verschlimmerung der Skoliose, eine Verschlimmerung nicht etwa trotz des Redressements, sondern durch das Redressement.

Außer diesem allen Redressementsmethoden anhaftenden Mangel ist sodann bei der Calotschen Streckung noch der Nachteil zu erwähnen, daß der Rippenbuckel nicht genügend beeinflußt werden kann. Wohl wird durch einfache Streckung der Skoliose auch die Verkrümmung der Rippen wesentlich gebessert, aber eine in die Augen fallende dauernde Veränderung des skoliotischen Thorax selbst war mit dieser Methode bis jetzt noch nicht zu erzielen.

Fig. 4.

Vor dem Calotschen Verbande.

Fig. 3.

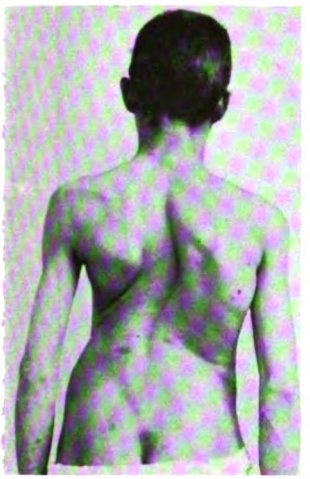

Vor dem Calotschen Verbande.

Es war deshalb in Erinnerung an die Calotsche Behandlung erklärlich, daß man durch die Abbottschen Demonstrationen geradezu verblüfft werden konnte, weil man an ihnen gerade die Deformitäten des Thorax verschwinden und teilweise in das Gegenteil sich umwandeln sah. Der Apparat, an welchem Abbott seine Verbände machte, besteht außerdem durch die technische Vollkommenheit und durch die Möglichkeit, die Abbottschen theoretischen Erwägungen vollkommen in die Praxis umzuwandeln. Leider muß der Enthusiasmus, der der Veränderung der Rippendeformitäten entgegengebracht wurde, schwinden, wenn man den skoliotischen Bogen nach der Verbandanlegung betrachtet. Es ist eben, wie das auf dem vorigen Kongreß bereits angedeutet wurde, durch den Verband eine Umdrehung der

Digitized by Google

bildungsfähigen Rippen um die schwer veränderlichen skoliotischen Wirbel erfolgt. Diese Erwägungen führten mich bereits im Jahre 1912, als ich gelegentlich einer Amerikareise von der neuen Behandlungsart

Fig. 5.

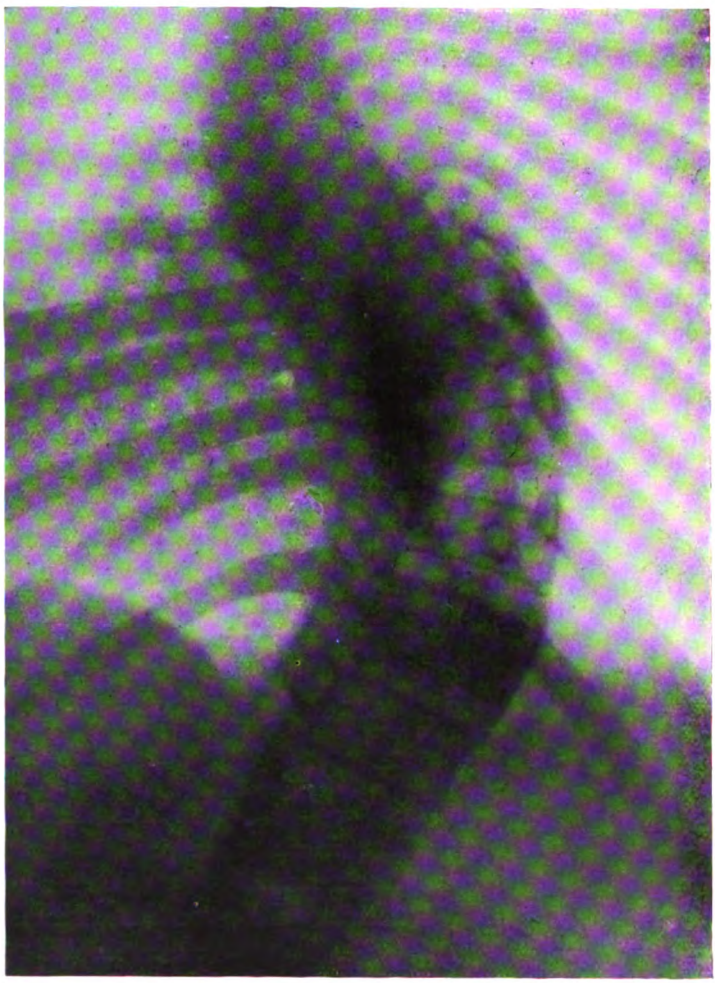

Vor dem Calotschen Verbande.

der Skoliose hörte und als ich genau dieselben wunderbaren „Heilungen", wie sie Abbott uns auf Photographien zeigte, in New York gezeigt bekam, dazu, der neuen Behandlungsart gegenüber eine äußerst abwartende Stellung einzunehmen.

Digitized by Google

Es kommt zu diesen theoretischen Erwägungen noch hinzu, daß die Gegenkrümmungen, welche bei jeder Skoliose auftreten, durch die Abbottsche Behandlung nicht nur nicht günstig beeinflußt werden können, sondern in den meisten Fällen eine Verschlechterung erfahren müssen, da sie im Gegensatz zu dem fixierten skoliotischen Bogen dem seitlichen Druck leicht nachgeben.

Fig. 6.

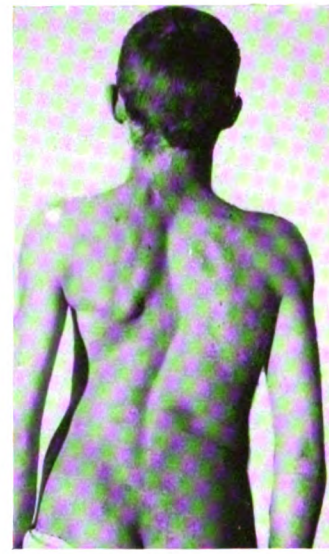

Nach dem Calotschen Verbande.

Außerdem möchte ich noch auf die Veröffentlichung Joachimsthals hinweisen, daß bei linkskonvexen Skoliosen der seitliche Druck sehr schlecht vertragen werden kann.

Wenn wir nun die Vor- und Nachteile der beiden Behandlungsmethoden von Calot und Abbott miteinander vergleichen, so wird es nach meinen Ausführungen von vornherein klar, daß die Calotsche Therapie in erster Linie auf die Skoliose selbst wirkt, wobei selbstverständlich trotz der exaktesten Methode eine vollständige Redressierung des skoliotischen Bogens am Lebenden ausgeschlossen ist. Die Abbottsche Therapie ist dagegen, wie ich mich an mehreren Fällen mit bestem Erfolge persönlich überzeugen konnte, die bis jetzt beste Methode, um bei dem deformierten Thorax sowohl durch die eingelegten Filzstücke selbst als auch durch die hierdurch hervorgerufene Aenderung der Atmung in energischster Weise einwirken zu können. Es lag deshalb nahe, daß man diese beiden Methoden bei schweren Skoliosen zu kombinieren suchte, und ich habe es jetzt an einer Anzahl Fälle im vergangenen Jahre ausprobiert. Die Zahl der Fälle ist keine so große, daß man diese Kombinationen nun als eine fertige Behandlungsmethode empfehlen sollte. Bei der Wichtigkeit, welche jede Aenderung der Skoliosentherapie für sich erfordert, ist es dagegen angebracht, diese Kombinationsmethode, von denen jede für sich bereits ausprobiert ist, auch ohne großes Material

Fig. 7.

Nach dem Calotschen Verbande.

Digitized by Google

zu veröffentlichen, und ich möchte Sie bitten, sie gelegentlich nachzuprüfen.

In den ersten Fällen habe ich einem einmaligen Calotschen

Fig. 8.

Nach dem Calotschen Verbande.

Verbande einen Abbott folgen lassen; jedoch ist es meistens besser, einem Calotschen Verbande zwei Abbotts oder auch zwei Calotschen Verbänden einen Abbott folgen zu lassen. Gerade in der Kombination dieser verschiedenen Methoden ist eine Möglichkeit

Digitized by Google

weitgehender Individualisierung gegeben. Um diese beiden Methoden besser ausführen zu können, habe ich an dem Abbottschen Rahmen eine kleine Modifikation anbringen lassen, durch die man die Streckung der Skoliose bei Vertikalsuspension mit Leichtigkeit auch daran ausführen kann, so daß man keine zwei Apparate zu diesem Verfahren notwendig hat (siehe Fig. 1 u. 2). Die Modifikation besteht darin, daß der Querstab a—a_1 der Abbottschen Originalzeichnung zum Herunterklappen eingerichtet ist und daß an den untersten Längsstangen e—f und e—f_1 eine ⌊——⌋-Verbindung r—r_1 aus Gasröhren befestigt ist. An dieser Verbindung sind unten zwei Rollen angebracht, an welchen der an dem Schanzschen Apparat (siehe Schanz, „Die statischen Belastungsdeformitäten der Wirbelsäule", Jahrgang 1904, S. 185) beschriebene Rollenzug angebracht ist. Der Zug wird gezogen durch Umlegen um die Längsstange c—d und durch deren Umdrehungen. An dem oberen Aufsatz k—l—m ist außerdem eine Vorrichtung angebracht, an der ein Kopfhalter befestigt ist, so daß der Patient hieran suspendiert werden kann[1]).

Fig. 9.

Nach dem Abbottschen Verbande.

Fig. 10.

Nach dem Abbottschen Verbande.

Ein wichtiger Punkt bei der Kombination beider Behandlungsmethoden ist der, daß die Wirbelsäule bei den Calotschen Verbänden viel besser fixiert ist als beim Abbottschen, bei dem mit Absicht keine so genaue Feststellung bewerkstelligt wird. Es tritt somit bei den Calotschen Verbänden das Symptom einer künstlichen Nachgiebigkeit der fixierten Gelenke und Knochen ein, wie wir es bei Deformitäten der Extremitäten schon lange mit bestem Erfolg zur Korrektur benutzen. Wenn man auch bei der Abbottschen Behandlung selbst

[1]) Das medizinische Warenhaus in Berlin A.G. bringt diese Modifikation an seinen Apparaten auf Wunsch nach meinen Angaben an.

Digitized by Google

bei dem zweiten Verband auf einen weicheren Knochen und nachgiebigere Gelenke rechnen darf, so ist doch die Kombination dieser beiden Methoden, wie ich sie eben geschildert habe, in diesem Sinne erfolgreicher

Fig. 11.

Nach dem Abbottschen Verbande.

in die Praxis umzusetzen. In der Tat wird durch diese Kombination meiner Meinung nach das Aeußerste an Redression des skoliotischen Bogens erreicht, was man überhaupt erzielen kann. Ich habe bis jetzt 6 Fälle in dieser Weise behandelt und zeige Ihnen von einem besonders

Digitized by Google

gut gelungenen Fall die Photographien und Röntgenbilder, vor und nach der Behandlung. Es handelt sich um einen 15jährigen, gut entwickelten kräftigen jungen Mann (Fig. 3—11). Durch die Streckungen des skoliotischen Bogens wird bewiesen, daß der seitliche Druck, welcher beim Abbottschen Verband angewandt wird, die erweichten skoliotischen Wirbelsäulen eher redressieren kann als die ohne Calot vorbehandelten, noch nicht gestreckten Wirbelsäulen.

Bei der Frage: „Abbott oder Calot?“ möchte ich mich nach meinen Ausführungen nicht für eine der beiden Methoden entscheiden; ich glaube vielmehr, daß die Calot sche Methode die einzige Behandlungsart zur Redression der Wirbelsäulen und Lockerung des skoliotischen Bogens ist und bleiben wird, ebenso wie die Abbott sche Behandlung in erster Linie den Rippenbuckel verändern wird, so daß durch Kombination der beiden Methoden sowohl die Skoliose selbst als auch der skoliotische Thorax soviel verändert werden können, wie es überhaupt möglich ist.

Digitized by Google

XXI.

Einige Betrachtungen über die Behandlung der Skoliose nach den Methoden von Abbott und Forbes.

Von

Dr. **L. Lamy**, Paris.

Uebersetzt von Dr. Bruno Künne, Spezialarzt für Orthopädie in Steglitz.

Mit 9 Abbildungen.

Es sind beinahe 2 Jahre, daß ich mit Dr. Jacques Calvé (aus Berck) die Abbottsche Methode in der Behandlung der Skoliose anwende. Wir haben bereits mehrmals unsere Technik und unsere Resultate[1]) bekanntgegeben. Wenn ich bei dieser Gelegenheit sage, daß unsere Technik sich sozusagen täglich in ihren Einzelheiten ändert, so ist dies insofern verständlich, als es eben nicht zwei identische Skoliosen gibt. Was die Resultate anbelangt, so sind wir stets überzeugt gewesen, daß sie den bisher mit den anderen Methoden erzielten bei weitem überlegen sind.

Auf diesen Punkt will ich jedoch heute nicht eingehen. Seit dem Beginn unserer Anwendung der Abbottschen Methode haben wir stets den Rumpf unserer Patienten vor und nach der Behandlung plastisch abgeformt (Fig. 1).

---

[1]) Eine neue Behandlung der Skoliose — die Methode von Abbott. Paris médical, 9. November 1912.

Behandlung der Skoliose nach Abbott. Krankenvorstellung. Soc. de l'Internat., 28. November 1912.

Die Abbottsche Methode auf dem Deutschen Orthop.-Kongreß 1913. Paris médical, 19. April 1913.

Behandlung der Skoliose nach Abbott. Krankenvorstellung. Soc. de l'Internat., 24. April 1913.

Behandlung der Skoliose nach Abbott. Soc. pédiatrie, 20. Mai 1913.

Technik der Abbottschen Methode zur Behandlung der Rückgratsverkrümmungen. Le mouvement médical, Juni 1913.

Digitized by Google

Wir haben an diesen Moulagen Serienschnitte ausgeführt und die Schnitte übereinandergestellt. Auf diese Weise konnten wir uns genau

Fig. 1.

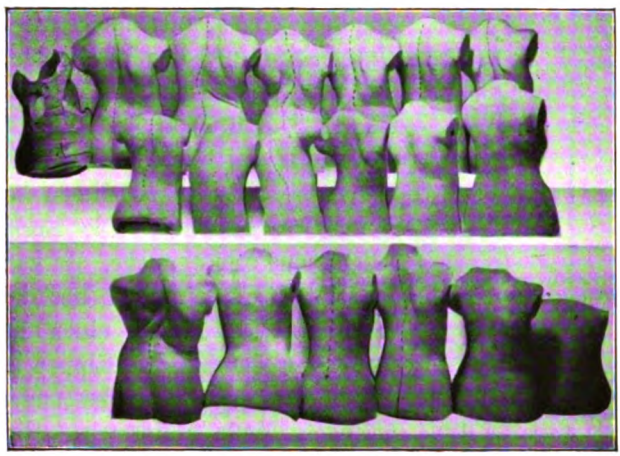

Einige Moulagen.

über die erreichten Erfolge Rechenschaft geben, was in dem Maße weder die Photographie noch das Röntgenbild ermöglicht.

Wir haben gesehen, daß die Form jedes Segmentes sich verändert,

Fig. 2.

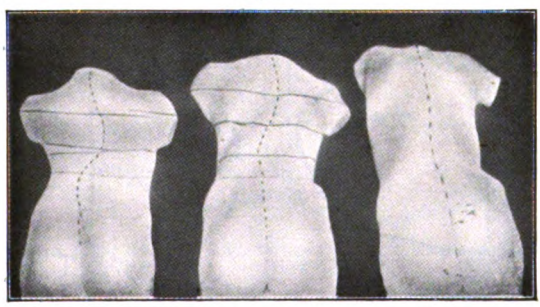

Abgüsse, im Zwischenraum von 2 Monaten angefertigt. Man achte auf die Zunahme der Körpergröße.

und daß die beiden Hälften des Brustkorbes die Neigung haben, sich symmetrisch zu gestalten. Dies ist aus einer ganzen Anzahl von Abbildungen, welche wir bereits dem Kongreß für Chirurgie vorgelegt haben, ersichtlich (Fig. 2, 3, 4 u. 5).

Aber noch ein anderes Ergebnis, welches wir bisher nur angedeutet

Digitized by Google

haben, beansprucht bei der Methode ein hervorragendes Interesse. Wir haben beispielsweise dargestellt, daß wir an vielen unserer Patienten, welche wir als gebessert und selbst als geheilt betrachtet haben, wie dies die Moulagen, die Röntgenbilder und Photographien zeigen, nur einen sehr geringen Unterschied an den Querschnitten vor und nach der Behandlung gefunden haben (Fig. 6, 7, 8 u. 9).

Fig. 3.

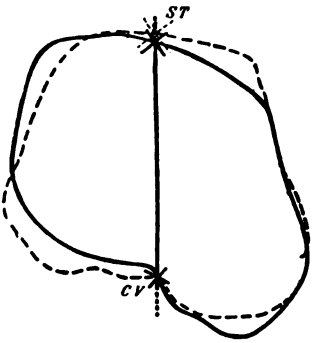

Schnitte der beiden ersten Abgüsse in Höhe der Schulterblätter. Die volle Linie zeigt den Umriß vor der Behandlung, die punktierte nach der Behandlung an. Man sieht deutlich, wie der Buckel sich abplattet und die hohle Seite sich auffüllt.

Auf den ersten Blick scheint ein Widerspruch zwischen diesen beiden Befunden zu bestehen. Die Erklärung ist jedoch eine sehr einfache. Es handelt sich in solchem Falle immer um das Adoleszentenalter, d. h. um einen nur wenig formbaren Thorax. Die Rippen lassen sich durch die ausgeübten Pressungen nur in geringem Maße umformen. Nichtsdestoweniger wird, da von der einen Seite ein Druck wirkt, auf der anderen aber ein leerer Raum vorhanden ist, das ganze Thoraxsegment sich als ein starrer Block nach dieser Seite begeben und so dem Rumpf seine ursprüngliche Gestalt wiederzugeben streben.

Fig. 4 u. 5.

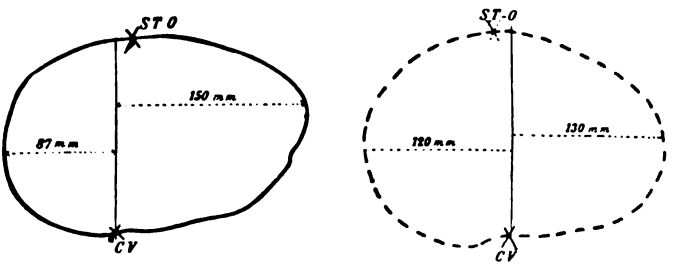

Querschnitte der Lendengegend, welche an der Hand von Messungen die Neigung zur Symmetrisation dartun sollen. Wenn man eine antero-posteriore Ebene durch die Wirbelsäule gehen läßt, so teilt sie den Körper in zwei ungleiche Hälften. Vor der Behandlung steht die Brustbein-Nabellinie rechts von dieser Ebene. Nach der Behandlung steht diese Linie links, und es besteht eine deutliche Tendenz zur Ausgleichung beider Oberflächen.

Man darf übrigens hieraus nicht schließen, daß der Rumpf, anatomisch gesprochen, seine ursprüngliche Form wiedergewinnt. Es ist selten, daß die Wirbelsäule ihren geradlinigen Verlauf wieder einnimmt; selbst in den bestkorrigierten Fällen bleibt, wenn Keilwirbel bestanden

Digitized by Google

haben, stets eine kleine, winklige Abweichung mit sehr kurzem Halbmesser übrig, die zu beseitigen unmöglich ist.

Man hat in letzter Zeit viel von der Methode von Forbes gesprochen und hat die beiden Verfahren einander gegenübergestellt.

Fig. 6.

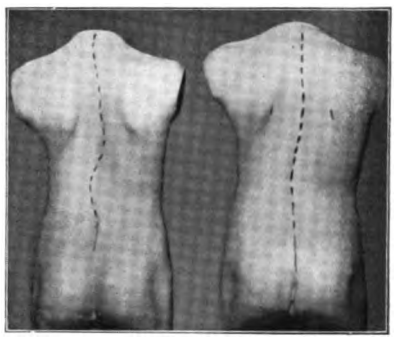

Vergleichung der Abgüsse. Die Besserung ist viel deutlicher als auf den Schnitten dieser Abgüsse, welche zeigen, daß wir nur wenig auf die Rotation eingewirkt haben.

Wir haben die Ehre gehabt, mit Forbes zusammen zu arbeiten, und wir haben seine Methode versucht. Wir haben mit beiden Methoden eine Reihe von Experimenten angestellt: es ist uns unmöglich, die Resultate mitzuteilen, aber soviel dürfen wir schon sagen, daß die beiden Methoden

Fig. 7.

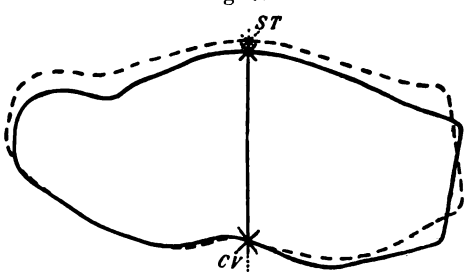

Abgesehen von den subklavikularen Abflachungen scheint wenig Unterschied vorhanden zu sein.

einander nicht grundsätzlich gegenüberstehen, daß sie sich sogar zuweilen in glücklichster Weise ergänzen. Wir haben einen Kranken im Beginn mit der Abbottschen Methode behandelt und darauf die Heilung mit dem Verfahren von Forbes zu Ende geführt[1]).

[1]) Ein Wort über die Methode von Abbott. Presse médicale, 18. März 1914. Die Abbottsche und die Forbessche Methode. Paris médical, 11. April 1914.

Digitized by Google

Man darf die beiden Methoden übrigens nicht unterschiedslos anwenden; so erschien es uns, als ob die Forbessche Methode in gewissen Fällen die Lendendeformität vermehrt habe.

Fig. 8.

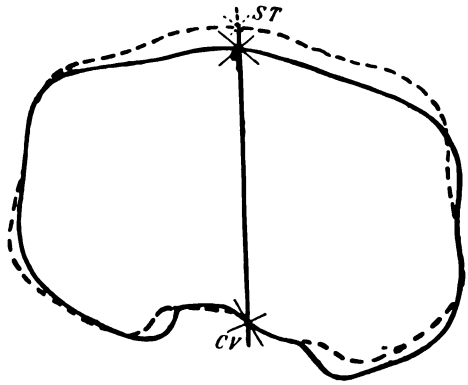

Es ist keine erhebliche Formveränderung zu bemerken.

Fassen wir zusammen, so scheinen nach unseren Studien an Moulagenquerschnitten die beiden Verfahren von Abbott und Forbes

Fig. 9.

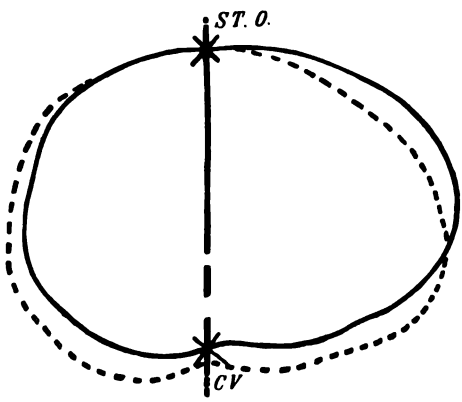

Die Lendengegend zeigt dagegen deutlich das Bestreben zur Symmetrisation.

einen sehr großen Fortschritt in der Skoliosenbehandlung darzustellen. Wir schätzen uns glücklich, wieder einmal denen, die uns diesen neuen Weg gezeigt haben, unseren Dank aussprechen zu können.

Digitized by Google

XXII.

Aus der Berlin-Brandenburgischen Krüppel-, Heil- und Erziehungsanstalt (Oskar-Helene-Heim) in Berlin-Zehlendorf.

Die physiologischen Forderungen der Sehnenverpflanzung insbesondere der Sehnenscheidenauswechslung.

Von

Prof. Dr. **K. Biesalski,**
Direktor und leitender Arzt.

Mit 29 Abbildungen.

Meine Herren! Was ich hier vorzutragen die Ehre habe, ist das Ergebnis jahrelanger Arbeiten und Versuche, ganz besonders des letzten Jahres, seitdem Mayer an meiner Klinik die gestern vorgeführten Untersuchungen vorgenommen hat, die Sie als Einleitung und Ergänzung meiner heutigen Ausführungen betrachten wollen. Das in Rede stehende Gebiet ist zu groß, als daß ich alles in extenso vortragen könnte; unsere gemeinsame Arbeit erscheint in Buchform im Herbst des Jahres[1]) bei Julius Springer (Berlin) unter dem Titel „Die physiologische Sehnenverpflanzung". Dort ist alles im einzelnen genau beschrieben und durch Hunderte von Abbildungen erläutert; hier kann ich nur Stichproben des Wichtigsten bringen, um einen zusammengedrängten Abriß der hauptsächlichen physiologisch-mechanischen Gesetze zu geben, die wir bei der Sehnenverpflanzung am Fuß zu beachten haben. Sie setzt sich zusammen:

1. aus Aenderung der Kraftverteilung. Soweit diese sich auf Tonus. Verhältnis der Muskelmasse, Zugrichtung und Länge der Fibrillen zur Kraftentfaltung bezieht — so unterlasse ich hier jede Erörterung.

2. aus Aenderung des reinen Bewegungsmechanismus.

[1]) Gleich nach Beendigung des Krieges, da das Manuskript schon im August 1914 fertig war.

Digitized by Google



Fig. 1. Apparat, um die Muskelbewegungsmechanik zu studieren.

Hier lasse ich wiederum fort, was sich auf die den Gelenken durch ihre Lage und Gestalt innewohnenden Kräften erstreckt.

Dagegen will ich das untersuchen und vortragen, was die Wahl des Ansatzpunktes und den Verlauf der überpflanzten Sehne an Be-

Digitized by Google

deutung für das Resultat der Sehnenverpflanzung hat, und beschränke mich auch hier nur auf den Fuß.

Es ist bekannt, daß jede Bewegung am Fuß die Zusammenarbeit mehrerer Muskeln zur Voraussetzung hat, und doch wird dieses wichtige Gesetz nicht genügend beachtet, weder bei der Indikation noch bei der Operation, weil es in seinen Einzelheiten noch nicht genügend zerlegt und erkannt ist.

Um zu studieren, wie die Muskeln einzeln, synergistisch und antagonistisch in der reinen Bewegungsmechanik arbeiten, habe ich einen Apparat konstruiert, dessen Grundgedanke von Fick stammt — Mollier hat ihn für die Schulter, Roith für die Hüfte verwandt — und habe ihm diejenige Anordnung gegeben, die für meine besonderen Zwecke am geeignetsten ist, dazu eine große Zahl technischer Verbesserungen und Zusätze, insbesondere die neue Methode der graphischen Messungen (Fig. 1).

Fig. 2.

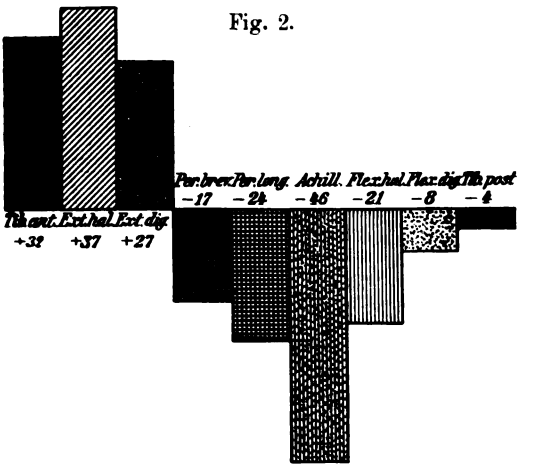

Durch den Apparat gewonnene Messungen bei passiver Plantarflexion aus Dorsalflexion.

Von einem Unterschenkel sind nach Entfernung aller Muskulatur alle Sehnen mit Fäden versehen, die über Rollen zu Gewichtsschalen laufen. Annäherung oder Entfernung der Muskelansatzpunkte müssen sich im Heben oder Senken der Schalen bemerkbar machen, deren Ausschlag kreisrunde Scheiben mir an einem Millimeterpapier anzeigen. Mache ich also passive Bewegungen mit dem Fuß, so geben mir die Zeiger an, welche Muskeln dabei beteiligt sind und in welchen Breiten ihre Ansatzpunkte sich nähern und entfernen, d. h. wie stark sie ausholen, um ihre Wirkung zu entfalten. Ueber die dabei angewandte Kraft sagt der Apparat bei dieser Anordnung noch nichts.

Fig. 2 zeigt z. B. die passive reine extreme Plantarflexion aus extremer Dorsalflexion.

Nach unten hin sieht man die Plantarzieher, Achilles am weitesten

Digitized by Google

ausholend, dann Peroneus longus, dann Flexor hallucis; Tib. post. am wenigsten, da jede supinatorische und adduktorische Komponente fehlt.

Nach oben hin die Dorsalzieher, davon am stärksten der Extensor hallucis, der der reinste Dorsalextensor ist.

Der Gesamtausschlag ist nach unten hin — von der Horizontalen zur Planta — stärker, denn an ihr sind sechs Muskeln beteiligt, d. h. zwei Drittel aller Fußmuskeln sind Plantarzieher, die aber sehr

Fig. 3.

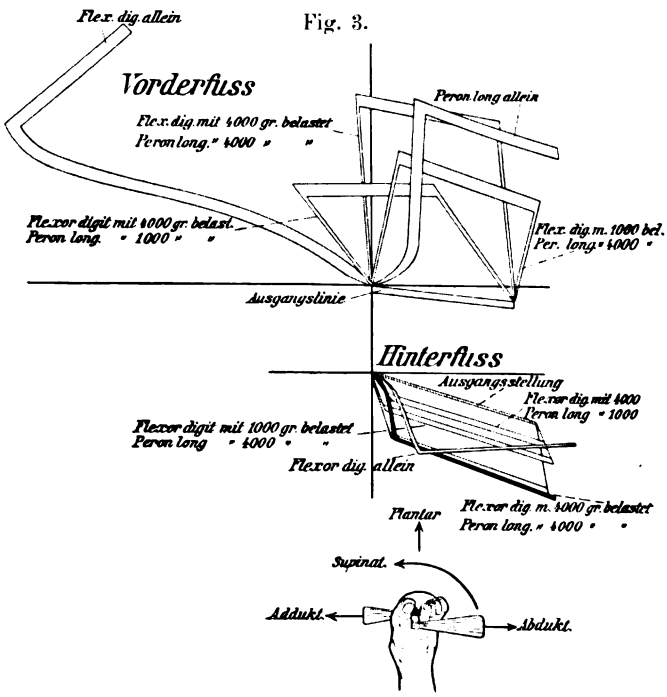

Vergleich des M. peroneus longus und des M. flexor digitorum longus.

ungleichmäßig teilnehmen; nur ein Drittel sind Dorsalzieher, dafür sind diese alle ziemlich gleich angespannt.

Aehnliche Bilder ergeben andere passive Fußbewegungen, z. B. extreme Supination aus extremer Pronation und ähnliches.

Verkehre ich am Modell die Versuchsanordnung in ihr Gegenteil, d. h. ziehe ich an den einzelnen Gewichtsschalen oder an mehreren, oder belaste ich sie mit verschiedenen Gewichten, so kann ich die aktive Betätigung eines Muskels nachahmen oder mehrerer Muskeln, Synergisten wie Antagonisten, ich kann die relative Kraftverteilung inner-

Digitized by Google

halb einer zusammenarbeitenden Muskelgrupe studieren oder ich kann mir jedes Lähmungsbild herstellen dadurch, daß ich einige Muskeln stark, andere schwach oder gar nicht belaste.

Diese einzelnen oder gruppenweis arbeitenden Muskelwirkungen kann ich in jeder Lage des Fußes untersuchen, wobei das Schwergewicht als neue Kraft hinzukommt, indem ich das ganze Unterschenkelpräparat in dem Stativ nach vorne, oben, hinten schwenke und es um die Längsachse des Unterschenkels drehe. Die Fäden gehen aus jeder Lage zu ihren Rollen und Schalen. Um nun die durch aktive Muskelwirkungen hervorgerufenen Fußbewegungen zu studieren, habe ich vorne und hinten entsprechend der Längsachse einen Holzpflock eingeschlagen, der einen seitlichen Flügel trägt. Der eine rote Punkt entspricht ungefähr der Spitze der Fußachse, seine Aufwärtsbewegung ist Extension, seine Seitwärtsbewegung Adduktion oder Abduktion. Am Ende des Flügels ist ein zweiter Punkt, der mit dem ersten verbunden eine Linie hervorbringt, die in der horizontalen Ebene durch die Fußachse geht.

Fig. 4.

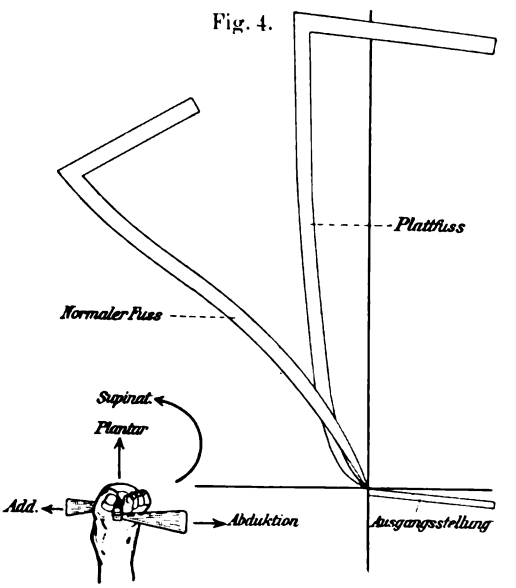

Kurven des M. flexor hallucis longus eines gesunden und eines Plattfußes.

Alle drei Bewegungen werden auf Glasplatten mittels Diopters gezeichnet; dabei wird für Pronation und Supination sofort der richtige Winkel angegeben, für Extension und Abduktion nur eine Linie, die einem Winkel entspricht, den man messen könnte. Der Einfachheit halber und weil es graphisch besser darzustellen ist, werden diese Linien direkt wiedergegeben.

So kann man nun die mechanische Wirkung jedes Muskels graphisch darstellen und im einzelnen studieren.

Fig. 3 bringt die so gewonnenen Einzelkurven des Flexor digitorum und Peroneus longus und zwar, wie die kleine Zeichnung rechts

Digitized by Google

unten zeigt, bei vertikaler Erhebung des Unterschenkels, so daß die Sohle nach oben schaut. Die horizontalen schwarzen Linien geben die Abszisse des Nullpunktes (Ausgangsstellung) wieder, die schwarze Senkrechte ist die entsprechende Ordinate. Alles, was nach oben von der Abszisse liegt, ist Plantarflexion, was nach unten liegt, Dorsalflexion; alles, was nach links von der Ordinate liegt, ist Adduktion, was nach rechts liegt, Abduktion. Der schräg vom Nullpunkt abgehende schwarze Balken ist die Ausgangsstellung des oben beschriebenen Holzflügels, seine Drehung ist Supination bezüglich Pronation. Zur Erläuterung aller dieser Bewegungen dienen die neben der kleinen Hilfszeichnung des Fußes angebrachten Pfeile und Bezeichnungen.

Fig. 5.

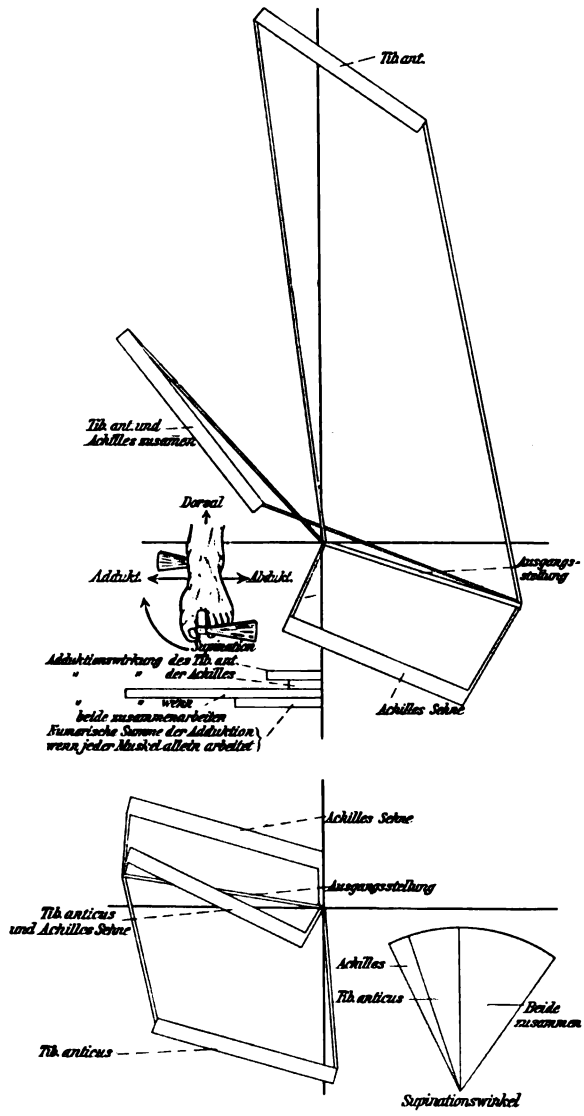

Die kombinierte Wirkung der Mm. tibialis anticus und triceps surae.

Betrachtet man nun so die Kurve, so sieht man, daß der Flexor digitorum stärker adduziert als plantarflektiert und daß er außerdem kräftig supiniert: der Balken am Ende der Kurve hat sich gegenüber der

Digitized by Google

Ausgangsstellung beträchtlich gedreht. — Der Peroneus longus ist im Gegensatz dazu erheblich stärker in der Plantarflexion als in der Abduktion, denn seine horizontale Erhebung ist weit größer als seine seitliche Entfernung von der Nullpunktlinie; die Pronation (vgl. die Balken) ist mäßig.

Die Kurven beider Muskeln verlaufen nicht geradlinig — sie sind von Zentimeter zu Zentimeter gezeichnet —, Ursache dafür ist die richtunggebende Einwirkung des Hueterschen Talotarsalgelenks, das von Fick in seiner Wirkung genau zerlegt ist. Denn diese Biegungen der Kurven sind nur durch mechanische, außerhalb liegende Beeinflussungen zu erklären, weil ja der Muskel selbst an seinem Strang unverändert weiterzieht. An den anderen Kurven der gleichen Figur sind die Anfangs- und Ausgangsstellung des Balkens nur durch gerade Linien verbunden, obwohl natürlich auch hier der Weg, den die Markierungspunkte zurücklegen, ein gewundener ist. An ihnen, die eine gemeinsame Tätigkeit der beiden Muskeln bei wechselnder Belastung darstellen, sieht man, wie der mit größerer Kraft (Belastung) arbeitende Muskel der Bewegung seine Gepräge aufdrückt und nur bei gleicher Belastung eine nahezu reine Plantarflexion zustande kommt.

Die Kurven des „Hinterfußes" geben die Bewegung der Hacke wieder. Hier wird unter Abduktion die gleiche Bewegung verstanden wie beim Vorderfuß, nämlich das Abweichen gegen den Malleolus fibularis hin; unter Adduktion die Bewegung gegen den Malleolus tibialis hin. Die Kurven der Hacke sind hier, wie auch in späteren Bildern, so gezeichnet, wie sie der Betrachter sieht, der von den Zehen her den Fuß in der Stellung des Hilfsbildes erblickt. Beim Zug des Flexors geht sie sinngemäß nach der anderen Seite, aber trotz Abduktion tritt eine kräftige Supination auf; beim Peroneus aber weicht sie nach derselben Seite ab wie der Vorderfuß, ohne daß ihre Pronation sich wesentlich vermehrt. Auch die Kurven der kombinierten Muskelbewegung gehen sämtlich nach der Abduktionsseite, obwohl von den entsprechenden Kurven des Vorderfußes eine ebenfalls in Abduktion ist, nämlich die, wo der Peroneus die stärkere Belastung hat.

Bei anderen Muskeln und Kombinationen ergeben sich ähnliche Bilder. Das bedeutet:

1. Nicht immer ist — wie gelehrt wurde — Abduktion unter allen Umständen mit Pronation verbunden.

2. Die Hacke geht nicht immer sinngemäß mit dem Vorderfuß mit, wie bei einem starren Stab, dessen Drehpunkt ähnlich liegt.

Digitized by Google

3. Die Streckbewegung (Dorsal-Plantarflexion) wird fast immer sinngemäß auf die Hacke übertragen. Die Seitenbewegung aber (Abduktion — Adduktion) und die Kantung (Pronation — Supination) geht fast immer in den Talotarsalgelenken teilweis unter oder wird in ihr Gegenteil abgeändert, augenscheinlich unter Einwirkung des (hier nicht näher zu beschreibenden) Mechanismus dieser Gelenke, bei dem überdies die Dehnbarkeit der Bänder noch mitspricht.

Der Peroneus ist also ein Plattfußmuskel katexochen, indem er nicht nur den Vorderfuß, sondern auch den Hinterfuß abduziert und außerdem proniert; diese seine Wirkung steigert sich noch bei der Paralyse der Gelenke; es brauchen also die Peronei nur ein geringes Uebergewicht zu haben, so muß mit Notwendigkeit ein stetig sich verschlechternder Plattfuß entstehen, zumal sie z. B. in der eben gezeigten Kombination den weiten Adduktionszug des Flexor digitorum spielend überwinden.

Wie sehr chronisch veränderte Gelenkstatik die Muskelbewegungen beeinträchtigt, zeigt der Vergleich zwischen der Kurve des Flexor hallucis bei einem normalen und bei einem alten fixierten Plattfuß (Fig. 4).

Bei dem einen hat er eine elegante weiche Kurve von Adduktion, Plantarflexion und Supination, bei dem anderen ist sie zur überwiegenden Plantarflexion erstarrt, die Supinationskraft ist gänzlich gebrochen. Diese Plantarflexion ist beim Plattfuß erheblich größer als beim normalen Fuß, weil durch mechanische Behinderung der Adduktions- und Supinationskomponente der Extensionsausschlag anschwillt. Diesem Gesetz werden wir noch öfter begegnen.

Was folgt aus allen diesen Betrachtungen?

Die Beschaffenheit der Fußwurzelgelenke ist von höchster Bedeutung für die Fußbewegung. Sind die Bänder schlaff oder stehen die Gelenkflächen infolge von Deformierung inkongruent zueinander oder trifft gar beides zusammen, so müssen die Muskelbewegungen falsch übersetzt werden. Die praktische Folgerung ist: Deformierungen muß man mit Aufbietung aller Kräfte von Anfang an verhindern; sind sie trotzdem eingetreten, so muß man durch Beseitigung der Deformierung eine physiologische Gelenkmechanik schaffen und durch Verhinderung zweckloser Ueberdehnungen die Straffung der Gelenkverbindungen fördern, dann den Muskeln Zeit lassen, unter gebesserten statisch-mechanischen Verhältnissen zu arbeiten, und noch lange nicht zum Messer greifen.

Digitized by Google

Meine Herren! Diese Forderungen sind nicht neu, aber hier haben Sie den Beweis schwarz auf weiß, wie berechtigt und notwendig sie sind.

Das Modell zeigt aber noch andere interessante Erscheinungen der synergistischen Muskeldynamik. Der Tibialis anticus ist allein ein starker Dorsalextensor, dagegen ein sehr mäßiger Adduktor und Supinator. Wenn er dagegen zweckmäßig gebraucht wird, am besten durch die Achillessehne, so sinkt seine dorsalziehende Komponente, dagegen steigt seine adduktorische und supinatorische.

Das ist ein allen Muskeln innewohnendes Gesetz, das sehr hohe Bedeutung für die Indikation und Auswahl der Sehnenverpflanzung hat und zweifellos manche unbeabsichtigte Nebenwirkung bei den Operationen ausgeübt hat, manchmal im unerwünschten Sinne, manchmal im erwünschten; Mißerfolg wie Erfolg sind dann beidemal mit Unrecht der Operation zugeschrieben.

Fig. 6.

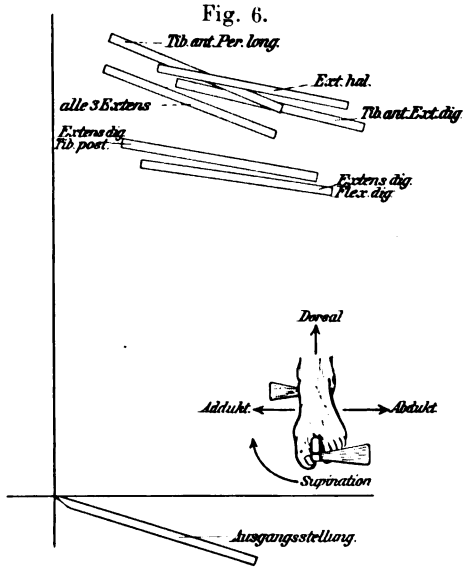

Gleiche Wirkung verschiedener einzelner Muskeln und Muskelkombinationen.

Dieses Gesetz, das man den ausgleichenden Richtungswechsel der Bewegung nennen könnte, und das sich überall erkennen läßt, wird in klassischer Weise beim Zusammenarbeiten von Tibialis anticus und Achilles dargestellt (Fig. 5).

Beide sind nur mäßige Supinatoren und Adduktoren; gebraucht man aber in passender Weise den Dorsalzug des Tibialis, so steigert sich bei dieser Kombination die Adduktion und Supination in ganz enormer Weise, so daß sie größer werden als bei beiden Muskeln zusammengenommen; die Adduktion steigt auf mehr als das Doppelte der gleichen Wirkung beider Muskeln, der Supinationswinkel, der bei beiden zusammengenommen 25 Grad beträgt, steigt auf 35 Grad.

Schon bei dem Nachbarmuskel, dem Extensor hallucis, ist dieser Kraftzuwachs zwar vorhanden, aber in weit geringerem Grade; augenscheinlich ist die Verlaufsrichtung der Sehne des Tibialis anticus so

Digitized by Google

gelegt, daß sie für die mechanischen Hilfskräfte der Fußwurzelgelenke das Optimum darstellt. Anderseits ist dies eine gute Indikation für die Auswechslung des Tibialis anticus durch den Extensor hallucis.

Daß ein solches Plus erreicht wird, kann nur daraus erklärt werden, daß die Gelenkmechanik der Tendenz zum adduktorischen und supinatorischen Kräftezuwachs noch zu Hilfe kommt.

Aber noch ein weiteres Beispiel muß ich aus dem Synergismus anführen, nämlich die bekannte, aber hier in ihrer Reichhaltigkeit unbezweifelbar graphisch dargestellte Tatsache, daß die Natur die Möglichkeit besitzt, dieselbe Bewegung auf die verschiedenartigste Weise zustande zu bringen, z. B. kann die Fußstellung, die der Extensor hallucis allein zustande bringt, nahezu ebenso bewirkt werden, wenn andere Muskeln, Synergisten und Antagonisten in fein abgestimmter Kraftverteilung zusammenarbeiten; Tibialis anticus plus Peroneus longus, Tibialis anticus plus Extensor digitorum, Extensor digitorum plus Tibialis posticus, Extensor digitorum plus Flexor digitorum, alle drei Extensoren und noch andere Kombinationen (Fig. 6).

Fig. 7.

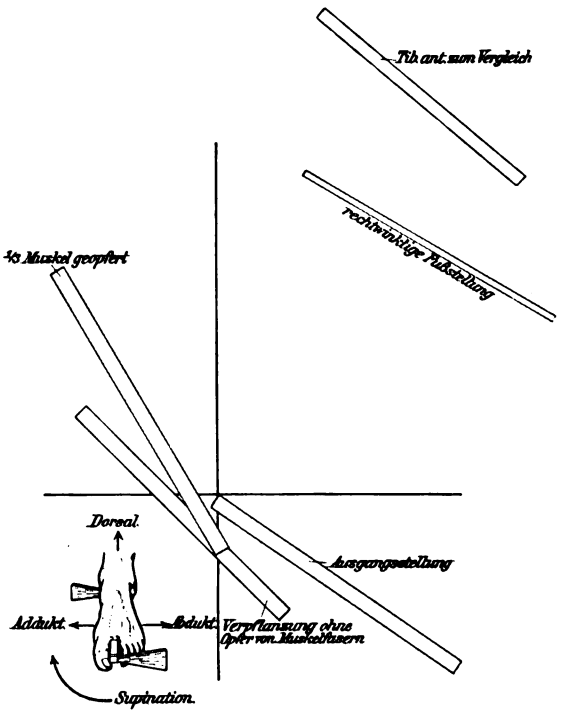

Prüfung der Wirkung des M. flexor hallucis longus nach Verpflanzung auf den Naviculare.

Was besagt das?

1. Wir sollen uns nicht mit der ersten Diagnose begnügen, sondern die Lähmung lange Zeit studieren, in den verschiedensten Haltungen des Fußes und indem wir künstliche Bremsen durch Widerstände mit der Hand schaffen, d. h. wir sollen nicht immer gebannt nur auf den einen

Digitized by Google

Muskel schauen, den wir ersetzen wollen, sondern sollen den Synergismus betrachten.

2. Wir sollen bei der Behandlung wiederum synergistisch denken, z. B. bei bestimmter Fußhaltung einen der Antagonisten kräftigen, der vielleicht dem gelähmten Muskel erst die richtige Hilfe gibt.

3. Die Bedeutung, welche nach den graphisch geführten Beweisen der kongruenten Gelenkstellung, der physiologischen Straffheit des Bandapparates, dem Eigengewicht des Fußes, dem Gesetz des ausgleichenden Richtungswechsels der Bewegung, dem Ersatz jeder Muskelbetätigung durch andere Kombinationen, kurz dem ganzen statisch-mechanischen und dynamischen Synergismus zukommt, lassen es als unzweifelhaft erscheinen, daß der Erfolg oder das Mißlingen einer Sehnentransplantation nicht ohne weiteres der Operation allein aufs Gewinn- oder Verlustkonto geschrieben werden darf, sondern daß beabsichtigte oder unbeabsichtigte Nebenwirkungen auf eine der genannten Kräfte des Synergismus gelegentlich schon allein ausreichen können, um das Endergebnis zu zeitigen. Z. B. kann die Verpflanzung der Peronei auf die Innenseite des Fußes allein schon darum ein glänzendes Resultat haben, weil ihre Durchtrennung und Ausschaltung genügt, um durch

Fig. 8.

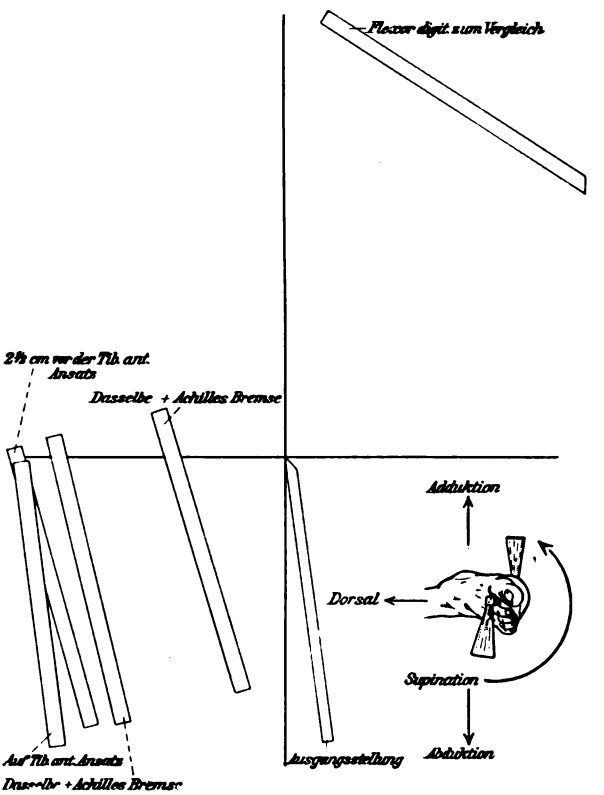

Prüfung der Vorteile der freien Wahl des Ansatzpunktes.

Digitized by Google

Fig. 9.

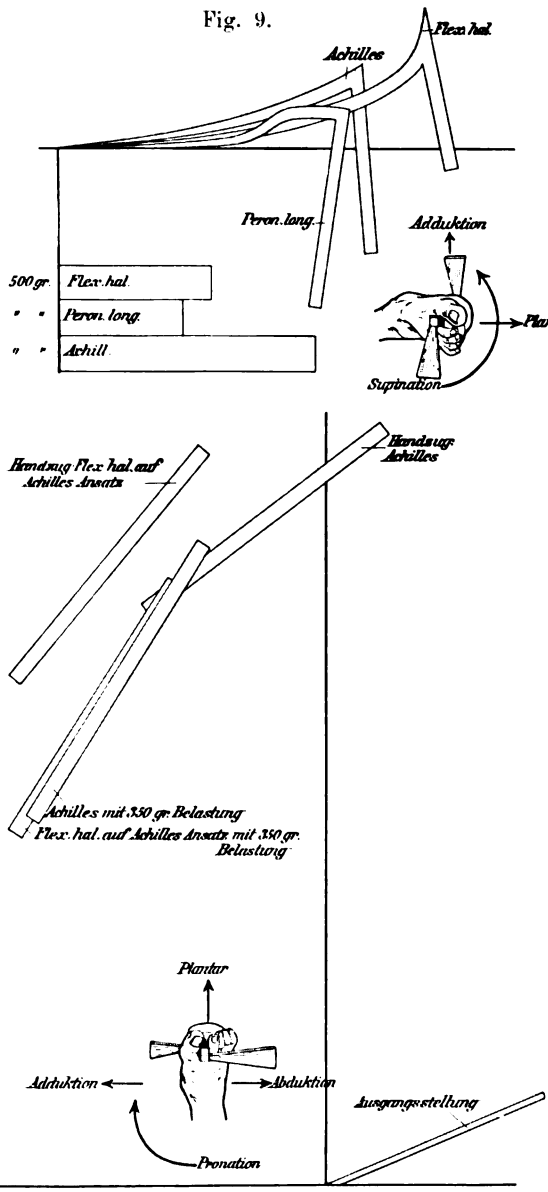

Vergleich der Extensionswirkung des Mm. flexor hallucis longus peroneus longus und triceps surae.

sie behinderte supinatorisch-adduktorische Kräfte zur Entfaltung zu bringen, während die verpflanzten Muskeln selbst vielleicht in Verwachsungen fest eingemauert und längst degeneriert sind.

Es lag nun nahe, mit dem Modell auch Operationen nachzuprüfen; das kann man gut machen und erhält sehr wertvolle Aufschlüsse.

Auch hieraus einige Stichproben!

Bei der Ueberpflanzung des Flexor hallucis auf das Naviculare (Fig. 7) erreicht man ohne Opferung von Muskelfasern, also bei winkliger Verlagerung gar nichts, nach Opferung von einem Drittel der Muskelfasern und immer noch etwas winkligem Sehnenverlauf nicht viel mehr; jedenfalls erhebt sich der Fuß noch längst nicht bis zum rechten Winkel. Dabei ist stets ideale Gleitung vorausgesetzt. Zum Vergleich ist der Zug

Digitized by Google

des Tibialis anticus als die anzustrebende Dorsalwirkung mit eingezeichnet.

Wichtig ist die Prüfung der Frage, ob die freie Wahl des Ansatzes Vorteile bringen kann.

Der Extensor digitorum wurde mitsamt seiner Scheide (nach Mayer) verpflanzt:

1. auf den Ansatz des Tibialis anticus;
2. $2^1/_2$ cm weiter vor und etwas mehr unter den Knochen (Fig. 8).

Fig. 10.

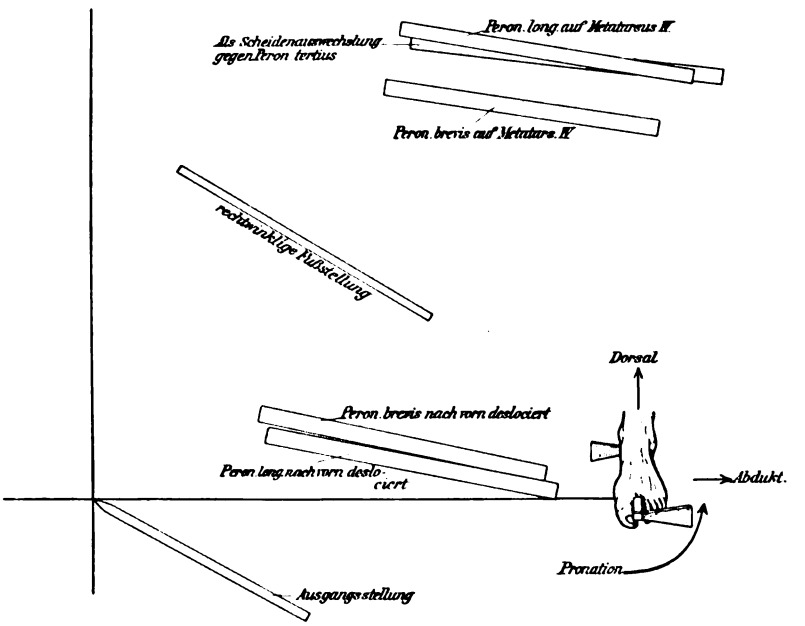

Prüfung der Wirkung der Mm. peronei nach einfacher Dislokation und nach Verpflanzung auf die Basis Metatarsi V.

Dabei ergab sich kein Unterschied.

Dann wurde bei beiden Befestigungsstellen mit Achilles gebremst, dabei zeigt sich etwas mehr Adduktion, aber wenig, bei dem weiter vorn befestigten Ansatz weniger Dorsalflexion. Das kann Zufall sein; vielleicht wurde am Achilles etwas stärker gezogen.

Für diese Operation ist es also ohne Belang, wo der Sehnenansatz gewählt wird.

Auch die Prüfung der Kraft gibt interessante Aufschlüsse. Fig. 9 ist die Wirkung an Achilles, Peroneus longus und Flexor hallucis dargestellt.

Digitized by Google

Achilles zieht mit 500 g doppelt so viel und mehr als jeder der anderen, die seine 500-g-Höhe erst mit dem 4—5fachen Gewicht erreichen.

Verpflanzt man nun Flexor hallucis auf die Innenseite des Calcaneus, so hat er tatsächlich dieselbe Wirkung wie Achilles bei gleicher Belastung, außerdem aber adduziert und supiniert er hier stärker als Achilles. Das ist

1. ein Beweis für die Bedeutung und Richtigkeit der Gleichschen Operation;

2. man kann getrost den Flexor hallucis zum Ersatz des Achilles nehmen; er leistet hier mit dem vierten Teil seiner Kraft dasselbe, wie an seiner alten Stelle.

In Fig. 10 ist die Verpflanzung der Peronei nachgeprüft und in Kurven dargestellt.

1. Die einfache Dislokation ist so gut wie ganz wirkungslos; der Operationserfolg beruht augenscheinlich nur darauf, daß sie aus ihrer alten Bahn ausgeschaltet sind.

2. Die Verpflanzung auf die Basis Metatarsi V ergibt einen sehr guten Dorsalzug (keine Verwachsungen vorausgesetzt), aber ein sehr starkes Vorspringen der Sehne unter der Haut.

3. Wird der Peroneus longus mit Mayerscher Faszienplastik durch die Scheide des Extensor digitorum zur Basis Metatarsi V geführt, so ergibt sich ebenfalls eine sehr gute Wirkung, aber die Sehne springt nicht hervor und bleibt innerhalb des Gleitapparates, wo sie keine Gefahr der Verwachsung hat.

In Fig. 11 ist der Vergleich zwischen dem Tibialis-anticus-Ersatz mit Mayers Verpflanzung mitsamt der Scheide und meiner Methode durch den M. extensor hallucis longus der Sehnenauswechslung dargestellt.

1. Bei hängendem Fuß ist das Resultat dasselbe.

2. Steht der innere Fußrand nach oben, so macht die Auswechslung die stärkere Dorsalextension und bei gleicher Bremsung eine ebenso kräftige Adduktion und Supination.

Also, wo Sehnenauswechslung ausführbar ist und mit anderen Methoden in Konkurrenz treten kann, ist sie schon rein mechanisch überlegen, ganz einfach darum, weil sie genau in den physiologischen Bahnen des Kraftnehmers verläuft und in seinen Ansatz inseriert.

Sie hat aber noch zwei weitere Vorteile:

1. Sie erleichtert den Muskeln, d. h. den Ganglienzellen im Gehirn und Rückenmark die Wiedererlernung des Synergismus, weil sie die physiologischen präformierten Nervenbahnen insofern zu benutzen ge-

Digitized by Google

Fig. 11.

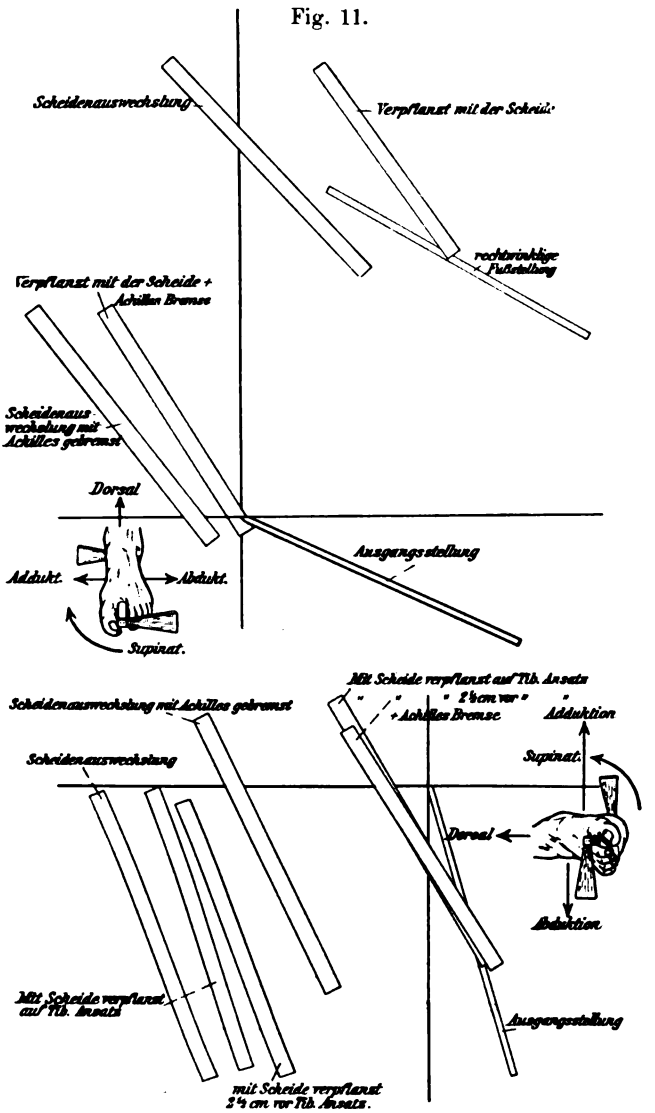

Vergleich zwischen dem Tibialis-anticus-Ersatz mit Mayers Verpflanzung mitsamt der Scheide und meiner Methode der Sehnenauswechslung.

stattet, als sie im Gegensatz zu gewaltsamem Verlassen der physiologischen Bahnen nur rein physiologische Bewegungsausschläge hervorruft, die ihrerseits nur physiologisch-periphere Reize in die Zentralorgane zurückwerfen und so den Reflex- und Koordinationsmechanismus ungestört lassen.

Digitized by Google

2. Sie verhindert in weitem Umfange Verwachsungen, den Todfeind der Sehnenverpflanzung.

Sie hat einen Nachteil, daß sie nicht überall anwendbar ist, nämlich nur dort, wo Sehnenscheiden sind.

Was ist nun das Wesen der Sehnenscheidenauswechslung? Ich habe im Jahre 1910 die Methode unter dem Titel „Ueber Sehnenscheidenauswechslung" in der Münchener medizinischen Wochenschrift veröffentlicht und erfuhr erst 1913 aus der Vulpius-Stoffelschen Operationslehre, daß Codivilla eine ganz ähnliche Technik anwandte. Durch die Freundlichkeit von Galeazzi und Putti bin ich dann in den Besitz der im ganzen sehr spärlichen Mitteilungen Codivillas in der mir fremden italienischen Sprache gekommen; in deutschen Arbeiten habe ich jetzt in diesem Jahre eine Zeile darüber gefunden.

Fig. 12a.

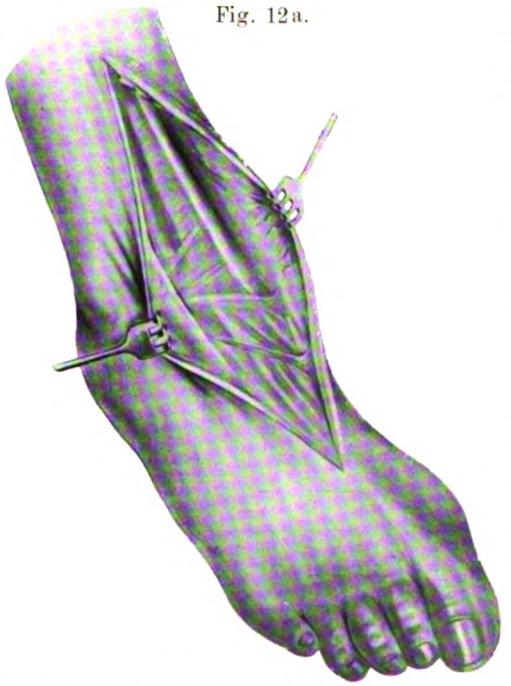

Auswechslung des M. extensor hallucis longus gegen den M. tibialis anticus l.

Sie werden mir diese historischen Feststellungen, die ich sine ira ac studio mache, freundlichst nicht verübeln, zumal ich in wesentlichen Einzelheiten (Entfernung des gelähmten Muskels, Ansatz an Insertion des Kraftnehmers) von Codivilla abweiche und bewußtermaßen von Anfang auf den physiologischen Grundgedanken losgegangen bin, der der rote Faden meines heutigen Vortrages ist.

Zuerst habe ich die Auswechslung sehr roh gemacht, indem ich die Sehne mit ihrem Mesotenon aus der Scheide herausriß. Auf Grund der Mayerschen Untersuchungen und unter seiner Mitarbeit an meiner Klinik hat sich nun die Technik feiner und zielbewußter gestaltet. Im ganzen stellt die Operation technisch das Subtilste dar, was ich in der Chirurgie kenne, selbst die Stoffelsche Nervenoperation ist

Digitized by Google

bei weitem nicht so schwer. Wer nicht vorher fleißig an der Leiche präpariert und übt, wird niemals Erfolge haben.

Dafür ist es aber eine Lust, die Natur zu beschleichen und sie nachzuahmen; sie erweist sich dankbar durch den Erfolg dafür, daß man sie nicht vergewaltigt.

Wenn Sie sich des gestrigen Vortrages von Mayer erinnern, werden Sie zugeben, daß die Sehne und der Gleitapparat ein unendlich verletzliches Gebilde ist, viel zarter als Nerven, Gehirn und Bauchfell. Wir haben das bisher nicht beachtet und viel zu roh operiert; darauf allein sind zahlreiche Mißerfolge zurückzuführen. Jetzt ist der Gleitapparat für mich ein Noli me tangere, der niemals berührt und durch ständige Kochsalzberieselung vor dem Austrocknen der Gleitzellen behütet wird.

Fig. 12b.

Auswechslung des M. extensor hallucis longus gegen den M. tibialis anticus II.

Kein Anfassen der Sehnen mit Pinzette, um sorgfältig die Gleitzellen an ihrer Oberfläche zu schonen, keine Verletzung des Periostes oder umgebenden Gewebes, jede Blutung vermeiden oder sofort stillen!

Man kann am Fuß acht Sehnenauswechslungen machen, nämlich:

1. M. extensor hallucis longus gegen den M. tibialis anticus,
2. M. extensor hallucis longus gegen den M. peroneus tertius,
3. M. tibialis anticus gegen den M. peroneus tertius,
4. M. flexor digitorum longus gegen den M. tibialis posticus,
5. M. flexor hallucis longus gegen den M. peroneus brevis,
6. M. peroneus longus gegen den M. tibialis anticus,
7. M. peroneus longus gegen den M. peroneus tertius,
8. M. extentor digitorum longus gegen den M. tibialis anticus;

Digitized by Google

an der Hand drei, nämlich:

1. M. extensor digitorum proprius (Zeigefingersehne) gegen den M. extensor pollicis longus,
2. M. flexor carpi radialis gegen den M. extensor carpi radialis longus oder brevis,
3. M. flexor digitorum sublimis (Zeigefingersehne) gegen den M. flexor pollicis longus.

Ich wähle als Beispiel die Auswechslung des Extensor hallucis gegen den Tibialis anticus (Fig. 12).

Fig. 12c.

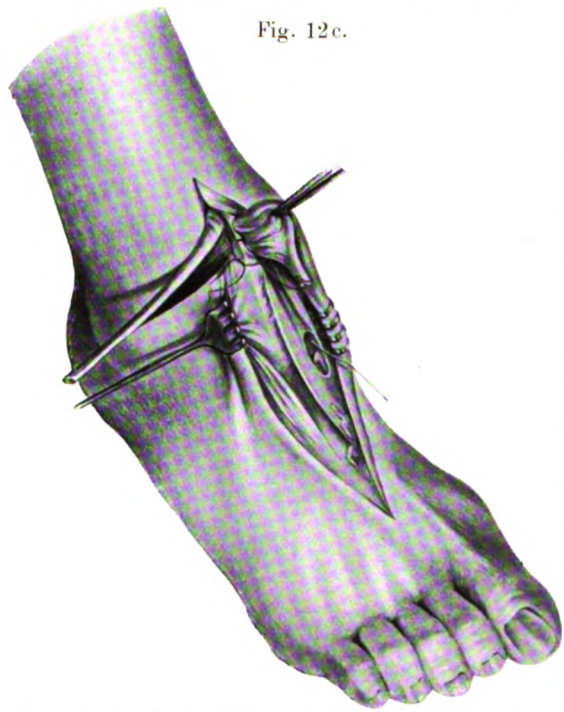

Auswechslung des M. extensor hallucis longus gegen den M. tibialis anticus III.

a. Längsschnitt durch die Haut über der Sehne des Extensor hallucis; die Sehnen scheinen durch die Faszie hindurch.

b. Die Faszie wird gespalten; beim Herausheben der unten abgeschnittenen Extensorsehne spannt sich das von Gefäßen durchzogene Mesotenon an. An der dünnsten Stelle wird in die Scheidewand gegen die Tibialissehne hin ein Loch gemacht.

c. Hier sind die Muskelbäuche von Tibialis und Extensor hallucis mit ihren Sehnen auseinandergelegt, um diese dünnste Stelle in der Scheidewand zu zeigen. Der an seinem Ansatz abgeschnittene und mit einem Leitungsfaden versehene Tibialis ist zu dem erwähnten Loch nach oben herausgezogen, nachdem der unterste Teil seines Mesotenons mittels einer besonderen schlanken Scheidenschere (Fig. 13) innerhalb der Scheide abgetragen und der obere Teil abgebunden ist. Der Leitungsfaden liegt in der Tibialisscheide.

Digitized by Google

d. Der Tibialis ist abgeschnitten, die Extensorsehne mittels des Leitungsfadens in das Loch der Scheidewand und durch die Tibialisscheide hindurchgezogen und in den längsgespaltenen Tibialisansatz eingelagert, wo er vernäht wird.

e. Die Betten der Sehnen sind durch fortlaufende Fasziennaht geschlossen, der distale Teil der Extensor-hallucis-Sehne an den Extensor communis gehängt. Folgt Hautnaht.

Die Befestigung der Sehne geschieht folgendermaßen (Fig. 14).

Der alte Sehnenansatz wird längsgespalten unter Schonung alles umgebenden Gewebes, bis das Perichondrium bzw. Cambiumschicht des Periosts freigelegt wird, dann bekommt die überpflanzte Sehne einen kräftigen Haltefaden an ihrem äußersten Ende, mit diesem wird sie am Perichondrium bzw. Periost tiefgreifend befestigt; dieser Faden ist mechanisch kräftig genug, um sofort Uebungen zuzulassen. Dann wird die alte Sehne über der neuen mit feinen Fäden zusammengenäht und darüber die Faszie. Diese Methode, welche die Sehnen ganz intakt läßt, und ihr Gleitgewebe und Epitenon bis zum Ansatz respektiert, gibt ganz feste Vereinigungen, die mikroskopisch eine Unterscheidung zwischen alter und neuer Sehne unmöglich macht und bei Gewichtsbelastung vierzehn Tage nach der Operation vier Kilogramm trägt; dann reißt die Sehne und nicht die Ansatzstelle.

Fig. 12d.

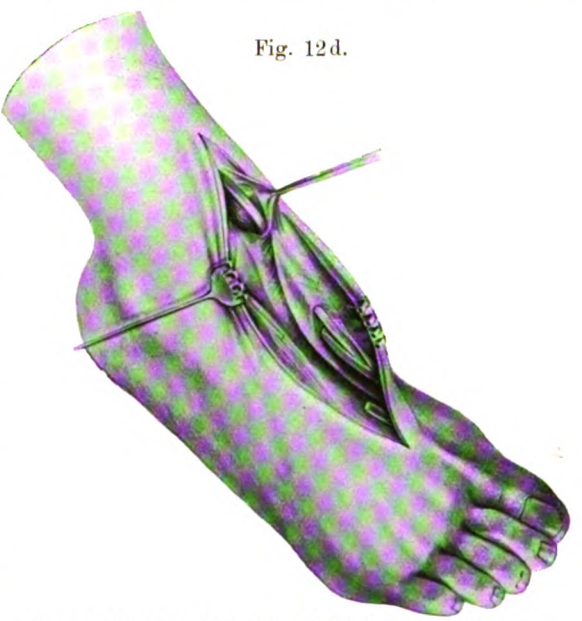

Auswechslung des M. extensor hallucis longus gegen den M. tibialis anticus IV.

So verläuft also die überpflanzte Sehne unverletzt mit ihrem bis zum Ansatz erhaltenen Epitenon innerhalb normalen Gleitgewebes sowie innerhalb der Bahn des Kraftnehmers in seinen Ansatz hinein; es sind also alle Bedingungen erfüllt, daß sie gleiten und genau die

Digitized by Google

physiologische Funktion des Kraftnehmers ausüben kann. Damit scheint mir der Gedanke der Sehnenverpflanzung zu Ende gedacht zu sein, daß nämlich der Kraftgeber nicht etwas Aehnliches, sondern genau dasselbe leistet wie der Kraftnehmer.

Aehnlich wie beim Tibialis anticus und Extensor hallucis liegt es auch bei anderen Sehnen, wenn man den Querschnitt eines Unterschenkels betrachtet; so liegen z. B. Tibialis posticus und Flexor digitorum ganz hart aneinander und haben eine ähnliche ganz dünne Stelle in der Scheidewand, durch die man die Auswechslung vornehmen kann.

Fig. 12e.

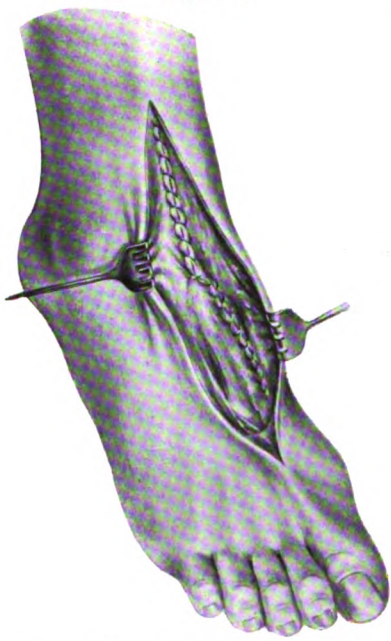

Auswechslung des M. extensor hallucis gegen den M. tibialis anticus V.

Eine künstliche Sehne habe ich niemals nötig gehabt, stets kann man die zu überpflanzende Sehne so lang abschneiden, daß sie völlig ausreicht.

Einmal habe ich eine künstliche Sehne durch eine Scheide gezogen; sie hat über 3 Jahre glatt funktioniert, dann habe ich sie gewinnen können. Das mikroskopische Bild (Fig. 15) zeigt, daß die Seide von einem Gewebe durchwachsen ist, das man nahezu als Sehne bezeichnen kann; zwischen ihr und der Scheide besteht ein weitmaschiges, dem Paratenon gleichwertiges Gewebe, das eine freie Beweglichkeit gestattet. Aber an den beiden Enden, wo die künstliche Sehne vernäht ist, da liegt die Gefahr der Verwachsung.

Wo aus anatomischen und topographischen Gründen eine Scheidenauswechslung nicht möglich ist, kann man den Gedanken Mayers folgen.

Ich erblicke den hohen Wert seiner Untersuchungen darin, daß er uns den Begriff des Gleitapparates gelehrt hat, seine Einheitlichkeit und seine Unentbehrlichkeit für das Gleiten.

Ich habe hier nochmals das Schema aufgehängt (Fig. 16). Die Sehne ist auf ihrem ganzen Wege von Gleitgewebe umgeben; soll sie

Digitized by Google

gleiten, so ist es Lebensbedingung für sie, daß sie in Gleitgewebe liegt; dieses gehört zu ihrer normalen Funktion wie eine unversehrte Synovialis zur Gelenkbewegung; wie Sie sehen, ist es überall im Bereich der Sehne vorhanden, es folgt ihr nach oben und unten, und es geht mit dem Muskel in die Breite, je nachdem er sich verdickt oder verjüngt. Beim Richtungswechsel schaltet die Natur gegen Druck und Reibung einen mit inkompressibler Materie, nämlich Synovia, angefüllten Hohlraum, die Scheide, ein, zu dessen Bildung sie nur dem Gleitgewebe andere Formen gibt.

Fig. 13.

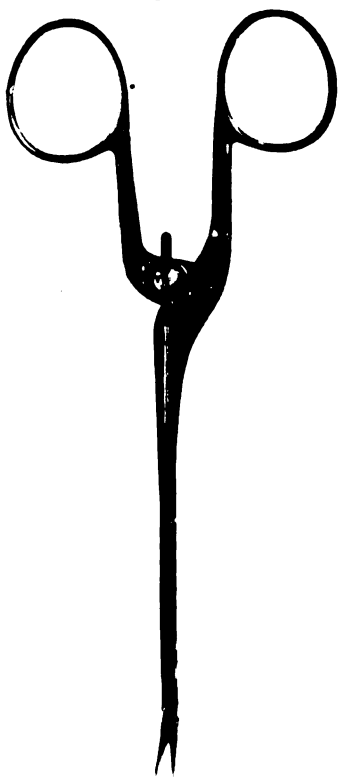

Sehnenscheidenschere. Kann entsprechend der Scheidenform über die Fläche gebogen werden; dann sind die Branchen mittelst der Kugel (an der Kreuzung der Handgriffe) durch den hochgehenden Draht nachzustellen.

Wer dies Schema anschaut, muß ohne weiteres zugeben, daß es eine Vergewaltigung der Natur ist, wenn man ihre Gesetze verletzt. Aber sie sind mit einigem Nachdenken einzuhalten.

Hier hängt nochmals das Schema der Mayerschen Faszienplastik (Fig. 17): Wenn die Sehne des Peroneus longus in die vordere Faszienlage übergeführt werden soll, müßte sie die starre Faszienwand des Ligamentum intermusculare anterius durchbohren, wo sie fast immer verwachsen wird. Statt dessen wird sie über dieses Hindernis hinweggeleitet, indem man seine äußere Längskante durch zwei Längsschnitte in die Faszie bei A B freilegt und mittels einer Lembertnaht so einrollt, daß die Gleitschicht wie ein Polster unter die Sehne zu liegen kommt, über das sie von ihrer Faszienloge in die fremde übertritt. Ueber der Sehne werden die Faszienränder A A vereinigt und geben der Sehne nach außen hin eine deckende Gleitschicht[1]). Der weitere Weg der Sehne verläuft durch die Scheide des Tibialis anticus zu dessen Ansatz.

Ich habe die Operation sehr oft am Lebenden gemacht und

[1]) Weitere Erfahrung zeigt, daß dieser Teil der Operation unnötig ist.

Digitized by Google

eines der Präparate gewinnen können, nachdem der Muskel $3^1/_2$ Wochen lang gearbeitet hatte.

Man sieht in den mikroskopischen Schnitten, daß überall, auf der eingerollten Kuppe des Ligaments wie um die Sehne herum, normales

Fig. 14.

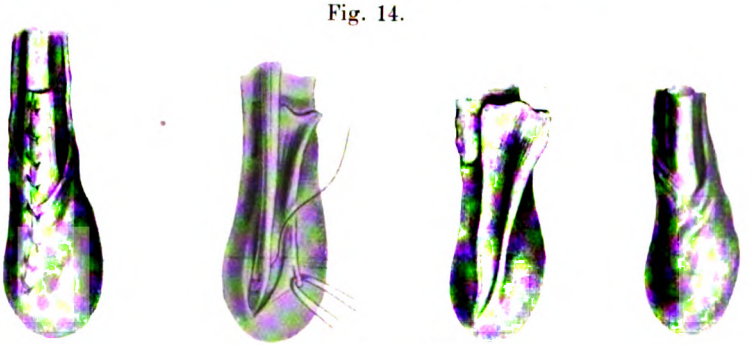

Die Befestigungsmethode.

Gleitgewebe sich befindet, das der Sehne ihre freie Beweglichkeit gewährleistet.

Ich habe den M a y e r schen Gedanken weiter nutzbar zu machen versucht, indem ich die Unterschenkelfaszie mit ihrem darunterliegen-

Fig. 15.

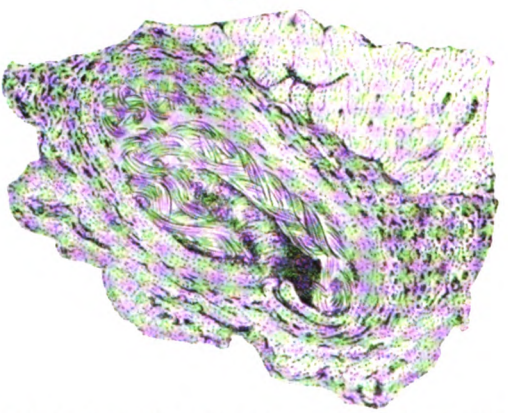

Querschnitt durch eine Seidensehne nach 3jähriger Funktion.
Leitz Obj. 1, Ok. 1, T. 140.

den Gleitgewebe teils gestielt, teils frei transplantiert zur Umhüllung einer Sehne beim Lebenden benutzte.

Fig. 18 erläutert im Schema die Technik: Bei B und A A sind die Längsschnitte in die Faszie gemacht; bei B wurde ein türflügelförmig

Digitized by Google

gestielter Lappen, Gleitgewebe nach innen, um die Sehne geschlagen, wo sie an der Tibia hätte verwachsen können; bei A A wurde ein rechteckiger Lappen zur freien Verpflanzung entnommen; beide Röhren wurden zu einer vernäht, in der die Sehne wie in einer eigenen langen Faszienloge gleiten konnte.

Das Präparat, das ich gewinnen konnte, zeigte makroskopisch ganz freie Gleitung, die Sehne war spiegelglatt und wies die schöne

Fig. 16.

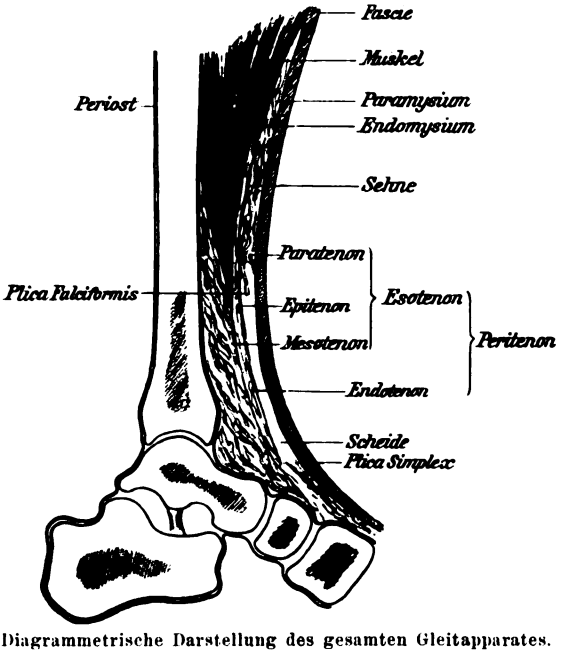

Diagrammetrische Darstellung des gesamten Gleitapparates.

parallele Faserung der normalen Sehne auf, nachdem diese Sehne sechs Wochen lang funktioniert hatte.

Mikroskopisch war festzustellen: Faszie gut erhalten, Sehne und Muskel ebenso; an einzelnen Stellen gutes Paratenon, an anderen kein Zwischenraum, doch muß auch hier Gleitung erfolgt sein, da sie makroskopisch vorhanden war, vermutlich war hier die Faszie selbst mitgegangen.

Wo auch dieses nicht zweckentsprechend erscheint, können wir mit M a y e r die Sehne mitsamt ihrem ganzen Gleitapparat, d. h. ihre Scheide, ablösen und verpflanzen, wie ich das ebenfalls zu vielen Malen mit bestem Erfolg an den Kranken meiner Klinik gemacht habe. Die

Digitized by Google

Operation ist technisch schwer und setzt genaues Studium an der Leiche voraus, sobald man aber in der richtigen Schicht ist, geht es ganz leicht.

Wie verhält sich nun das Gleitgewebe zu solchen Eingriffen?

Fig 17a.

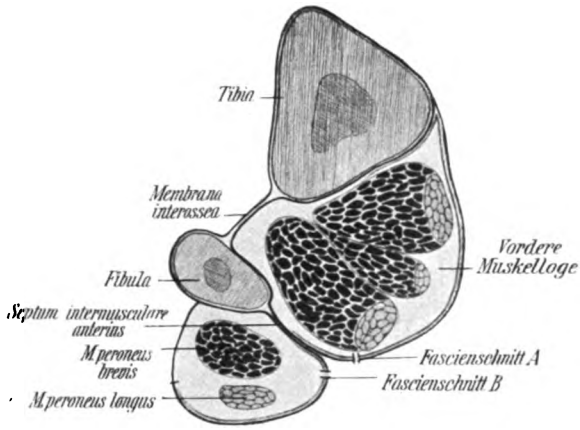

Fig. 17b.

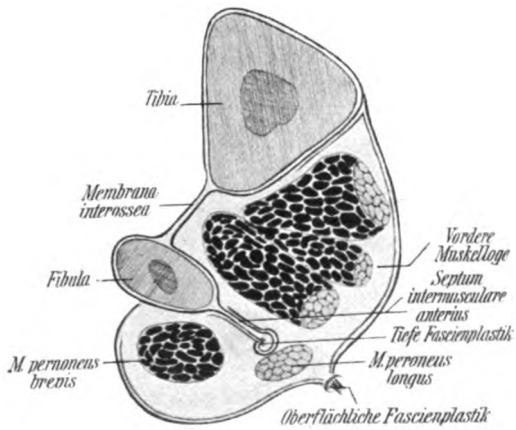

Die Mayersche Faszienplastik: a) die Schnittlinien, b) nach Ausführung der Naht.

Fig. 19 zeigt die verpflanzte Sehne des Extensor hallucis in der Scheide des Tibialis anticus nach 2½jähriger Benutzung. Das Scheidenlumen ist völlig frei, die Innenwand der Scheide und die Oberfläche der Sehne mit gutem Gleitgewebe bedeckt, die Sehne selbst mit einem neuen Mesotenon festgewurzelt — also vollständig normale und physiologische Verhältnisse.

Digitized by Google

Solcher Präparate habe ich noch mehrere, sie sind in dem Buche abgebildet und beschrieben.

Wichtig ist, daß das Gleitgewebe in Tätigkeit erhalten und nicht geschädigt wird.

In Fig. 20 ist eine verpflanzte Sehne abgebildet, die einem von vornherein gelähmten Muskel angehörte und 18 Tage fixiert war.

Fig. 18a.

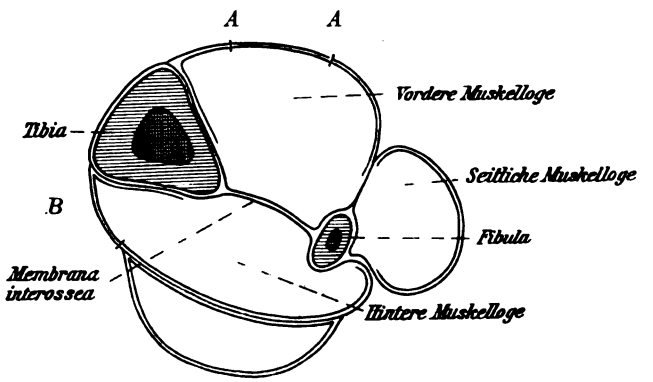

Fig. 18b.

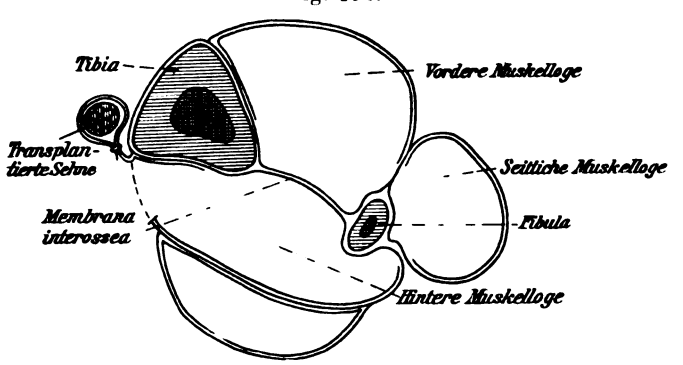

Ausführung der gestielten Plastik entsprechend dem Abschnitt G in Fig. 18d. a) Die Schnittlinien. b) Nach Ausführung der Plastik.

In der Sehne zeigt sich fettige Degeneration, das Epitenon ist gewuchert und zeigt ganz abnormerweise elastische Fasern. Trotzdem ist das Lumen der Sehnenscheide erhalten.

In einer anderen transplantierten Sehne fand ich nach 24 Tagen Fixation hochgradige Degeneration, eine unregelmäßige, zerklüftete Oberfläche, starke bindegewebige Wucherung des Endotenons und

Digitized by Google

eine Blutung mit rundzelliger Infiltration und Riesenzellen in der Nähe einiger Seidenfäden.

Das gibt zu der Frage Veranlassung, ob man nicht für tiefe Nähte zum Katgut zurückkehrt, wie es J o n e s tut; denn auch ich habe noch

Fig. 18 c.

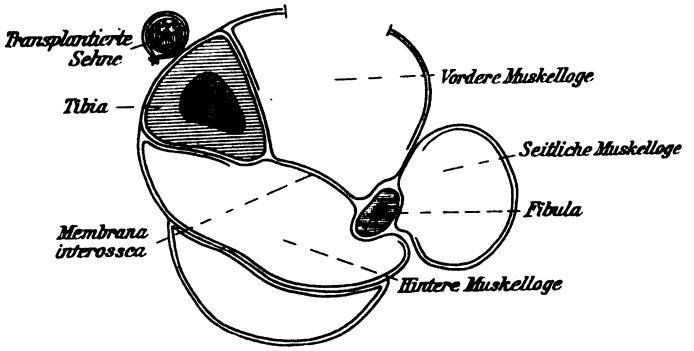

Ausführung der freien Faszienplastik entsprechend dem Abschnitt F in Fig. 18d.

nach $2^1/_2$ Jahren ein entzündliches Infiltrat in der Sehne um einen Seidenfaden herum gesehen.

Ueberhaupt ist man verpflichtet, jede Blutung nach Möglichkeit zu vermeiden, und man kann das gut, wenn man die Blutversorgung der Sehne kennt, wie Sie sie z. B. in Fig. 21 für den Flexor hallucis makroskopisch und mikroskopisch sehen.

Fig. 18 d.

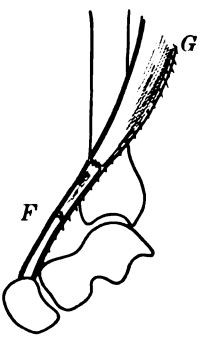

Schematische Darstellung der aus gestielter (G) und freier (F) Faszienplastik neu geschaffenen künstlichen Scheide, welche die verpflanzte Sehne vom Muskelbauch bis zum neuen Ansatz einhüllt.

Es folgt also aus dem Studium solcher Präparate, daß man

1. das Gleitgewebe, wo man es durchbohrt oder mitverpflanzt, so wenig als möglich verletzen soll, um nicht Veränderungen in ihm hervorzurufen, die es zum Gleiten untauglich machen und die zu Verwachsungen Anlaß geben können;

2. daß man das Gleitgewebe so schnell als möglich seiner Funktion wiedergeben soll, da schon die Ruhigstellung nach einer Transplantation allein genügt, in ihm degenerative Veränderungen hervorzurufen.

Deshalb müssen wir mit P u t t i fordern, daß die Bewegungen des verpflanzten Muskels sobald als möglich beginnen sollen; das geschieht

Digitized by Google

am einfachsten und sichersten dadurch, daß man mit Stoffel gleich bei der Operation ein Silberdrähtchen in den verpflanzten Muskel einnäht, dies zur Wunde und zum Verband hinausleitet und als Elektrode benutzt.

Bezüglich der Spannung, unter der man vernähen soll, habe ich den gestrigen Ausführungen von Mayer nichts hinzuzusetzen; unsere Messungen an Kindern und Hunden haben ergeben, daß Stoffel wohl im allgemeinen recht hat, wenn er physiologische

Fig. 19.

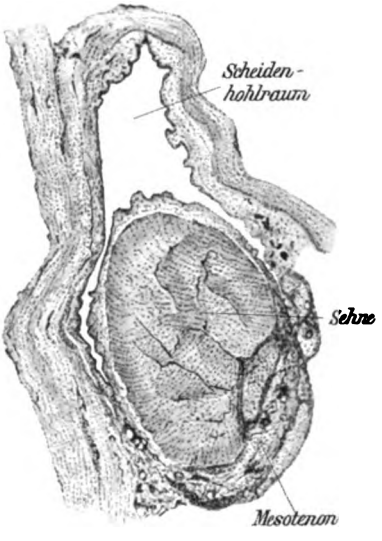

Innenschnitt durch die für den paralytischen M. tibialis anticus transplantierte Sehne des M. extensor hallucis longus in der Tibialisscheide 3 Jahre nach der Operation. Leitz Obj. 1, Ok. 1, T. 150.

Spannung verlangt; ich für meine Person finde, daß bei der Quadricepsplastik allerdings die straffe Spannung erheblich bessere Resultate gibt.

Und wenn ich Sie nun, meine Herren, bitte, noch einmal rückschauend und zusammenfassend das ganze Gebiet zu übersehen, so hoffe ich, Sie werden mir recht geben, wenn ich sage, hier sind aus Altem und Neuem die Umrisse und Grundlinien für eine Methode der Sehnenverpflanzung zusammengestellt, die kein anderes Gesetz anerkennt, als das, daß sie ausschließlich den physiologischen Gesetzen gehorcht, welche die Natur für den Bewegungsmechanismus aufgestellt hat.

Digitized by Google

Da ist eine Methode, um die bewegungsmechanischen Muskelleistungen zu studieren, das Optimum im Synergismus zu begreifen, darauf Indikation und Operationsplan aufzubauen, die Operationen selbst vorher und nachher epikritisch zu prüfen — da ist die anatomische und physiologische Einheitlichkeit des Gleitapparates in

Fig. 20.

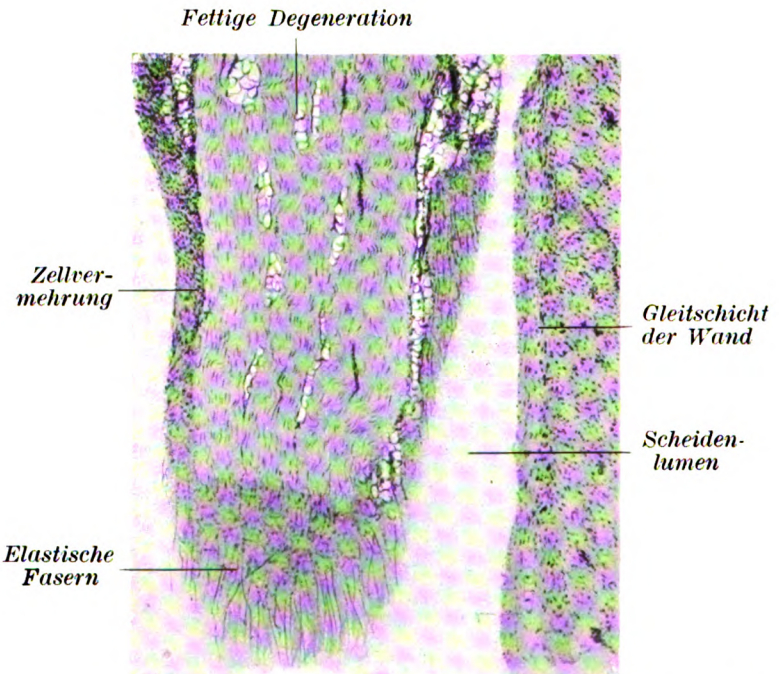

Längsschnitt durch die transplantierte Sehne des M. flexor digitorum longus in der Scheide des M. tibialis posticus, 18 Tage nach der Operation. Leitz Obj. 1, Ok. 4, T. 140. — Weigertsche Elastica-Färbung.

ihren Grundzügen aufgestellt — da sind die verschiedensten Operationsmethoden, die sich alle streng an die Physiologie anschließen: die Scheidenauswechslung, die verschiedenen Arten der Faszienplastik, die Mitverpflanzung von Scheiden und Gleitapparat — da sind die Kriterien, nach welchen man dem Gleitgewebe am ehesten seine Gleitfähigkeit erhält — kurz, es sind die Grundgesetze da für eine Methode, welche man die physiologische Sehnenverpflanzung nennen könnte.

Der Zweck meines Vortrages war nicht so sehr, Ihnen die vorgeführten Einzelheiten zu zeigen; diese waren vielmehr nur das Mittel zu dem Endzweck, darzustellen, welche physiologischen Gesetze uns

Digitized by Google

bei unseren Maßnahmen lenken sollten, und daß es möglich ist, sie restlos zu befolgen.

Diese weitschauende, alles umgreifende physiologische Richt- und Umrißlinie wollte ich anschaulich machen und zum Gesetz erheben, alles übrige war nur Füllsel.

Da ist nun freilich noch viel zu forschen und zu arbeiten, bis dies Ganze lückenlos dasteht; das kann der einzelne nicht leisten, darum wäre das schönste Ergebnis dieses Vortrages, wenn es Sie dazu anregte, weitere Bausteine zu dem Gebäude der physiologischen Verpflanzung heranzuschaffen, daß wir es bald unter Dach bekommen.

Fig. 21a.

Blutversorgung der Sehne des Flexor hallucis. Makroskopisch.

Präparate bei Nachoperationen gewinnen und sie mit unerbittlicher Kritik durchforschen ist ein wichtiges Mittel zur Förderung der Erkenntnis; ganz besonders aber empfehle ich die Forschung über den Muskelsynergismus und die Mechanik der Fußbewegungen. Ich darf versichern, daß ich in langen Jahren nicht so viel gelernt habe, als in den Monaten, wo ich über dem bewegungsmechanischen Modell gearbeitet habe. Den Herren aber, welche unsere schöne Wissenschaft zu lehren haben, kann ich es nicht dringend genug ans Herz legen; wenn der Student nur einmal alle diese Versuche und das Spiel der Muskeln gesehen hat, vergißt er ihre Bedeutung niemals wieder.

Meine Herren! Wir gehen nach einem gewaltigen Aufschwung unserer Disziplin einer Periode der Kritik entgegen; wer wollte bestreiten, daß sie mit bezug auf die Sehnenverpflanzungen ihre Berechtigung hat. Auf der anderen Seite aber hat es den Anschein, als

Digitized by Google

ob die Gottesgeißel der Kinderlähmung Neigung hat, in immer ausgebreiteteren Epidemien unsere Jugend zu befallen. Da heißt es, sich nach beiden Seiten wappnen. Wenn wir uns daran machten,

Fig. 21 b.

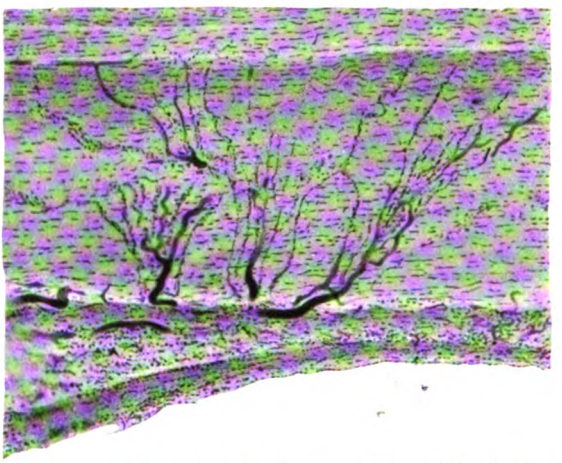

Blutversorgung der Sehne des Flexor hallucis. Mikroskopisch. Leitz Obj. 1, Ok. 1, T. 170.

vom Fundament der Physiologie das von den Vätern unserer Wissenschaft ererbte Heilgebiet von neuem zu erwerben, um es endgültig zu besitzen, da hätten wir alle Freude des vorurteilslosen wissenschaftlichen Forschers und die Waffen gegen die Kritik und zu gleicher Zeit das beglückende Hochgefühl des Arztes, denen helfen zu können, die unserem Schutze befohlen sind.

Digitized by Google

XXIII.

Ueber meine Methode der Sehnenüberpflanzung.

Von

Dr. A. Stoffel,

Spezialarzt für orthopädische Chirurgie in Mannheim.

Mit 12 Abbildungen.

Meine Herren! Wenn ich von einer eigenen Methode der Sehnenüberpflanzung spreche, so leite ich die Berechtigung dazu nicht davon ab, daß ich in einem bestimmten Punkte (etwa in der Art der Anheftung des Kraftspenders od. dgl.) von den bisher geübten Verfahren abweiche, sondern ich erblicke die Charakteristik meiner Methode in einer Summe von wichtigen Forderungen, welche die bisherigen Methoden nicht enthalten. Diese Forderungen wurzeln in meinem Bestreben, meine Methode auf einer soliden anatomischen und physiologischen Grundlage aufzubauen, und entsprangen der Erkenntnis, daß wir mit der Sehnenüberpflanzung nur dann Vollwertiges leisten können, wenn wir ihre Technik der Anatomie und Physiologie der Muskeln vollkommen anpassen. Und so war es auch, als ich erkannte, daß der Nikoladonischen Methode große Fehler anhaften, mein Erstes, den anatomischen und physiologischen Grundlagen der Sehnenüberpflanzung nachzuspüren. Bei diesen Arbeiten merkte ich, daß ich von Grund auf umlernen mußte und an Stelle des alten, morschen Gebäudes ein völlig neues zu erstellen hatte. Und dieses neue Gebäude, dessen Fundamente Anatomie und Physiologie heißen, soll meine eigene Methode der Sehnenüberpflanzung sein.

Beginnen wir mit den Fundamentierungsarbeiten. Die Anatomie soll zuerst das Wort haben.

Ein jeder Muskel stellt eine wundervolle Maschine dar, die bis in ihre kleinsten Einzelheiten ganz charakteristisch

Digitized by Google

gebaut ist und in einer Extremität nur ein einziges Mal vorkommt. Man findet, abgesehen von gewissen kurzen Hand- und Fußmuskeln, in einer Extremität niemals zwei Muskeln, die den gleichen Bau aufweisen. In Fig. 1 u. 2 bilde ich die langen Unterschenkel-

Fig. 1.

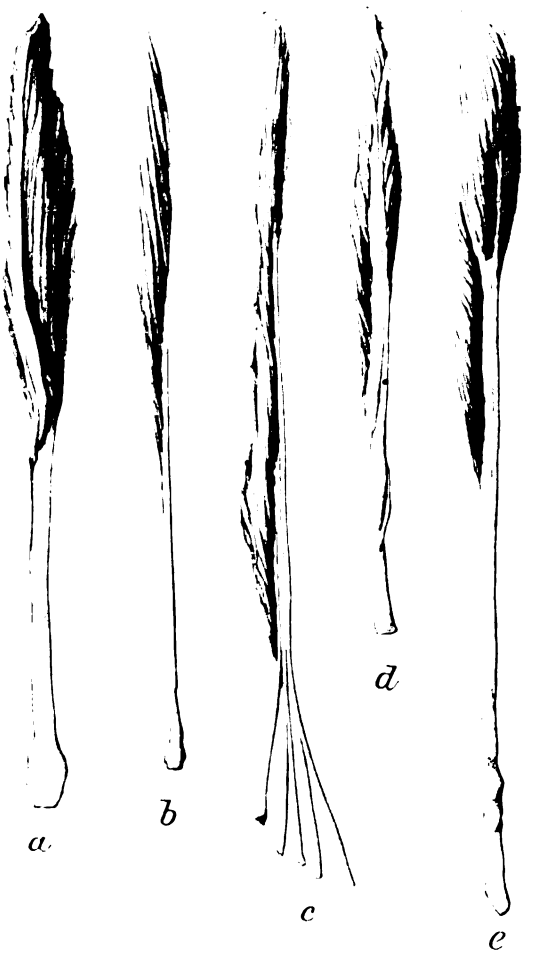

a M. tibialis anticus, *b* M. extensor hallucis longus, *c* M. extensor digitorum longus und M. peronaeus tertius, *d* peronaeus brevis, *e* M. peronaeus longus.

muskeln ab. Die Muskeln wurden einer weiblichen Leiche entnommen und in absolut gleichen Größenverhältnissen gezeichnet. Sie erkennen auf den ersten Blick die enorme Verschiedenheit des Baues und der Größe der einzelnen Individuen. Leider war die Leiche in Alkohol

Digitized by Google

schon konserviert. Will man noch exakter vorgehen und die lebenswahre Form der Muskeln studieren, dann injiziere man in die Arterien einer lebensfrischen Leiche oder eines soeben amputierten

Fig. 2.

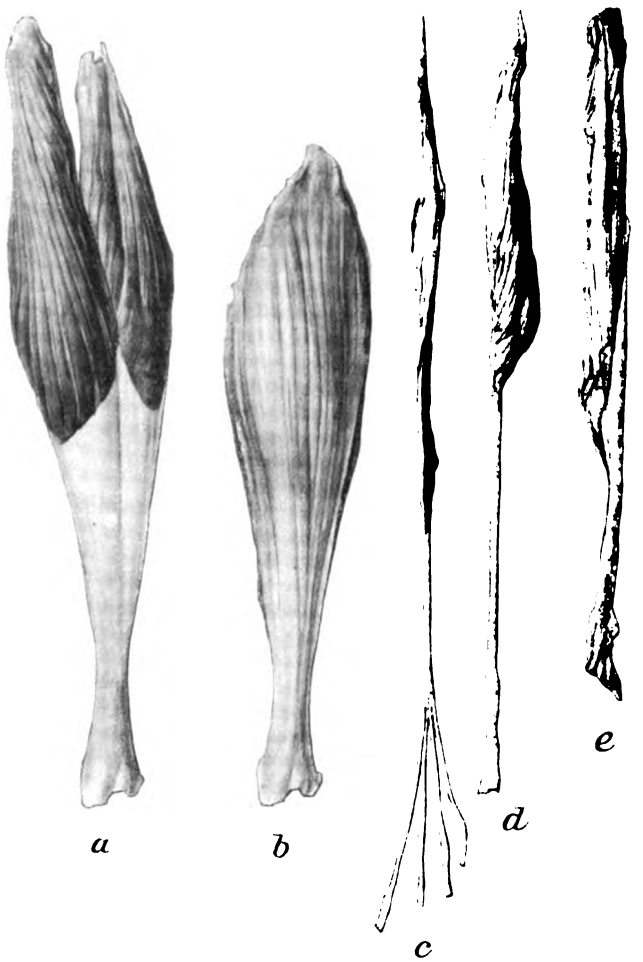

a Mm. gastrocnemii, *b* M. soleus, *c* M. flexor digitorum longus, *d* M. flexor hallucis longus, *e* M. tibialis posticus.

Gliedes eine hochprozentige Formalinlösung. Dadurch werden die noch im überlebenden Zustande sich befindenden Muskeln in derjenigen Stellung, die man dem Körper resp. dem Gliede gibt, durch den Reiz des injizierten Mittels zu aktiver Kontraktion gebracht und

Digitized by Google

so gewissermaßen in noch lebendiger Form abgetötet und gehärtet. In dieser Weise verfuhr ich kürzlich bei einem Bein, das ich am Oberschenkel amputiert hatte; schon nach ganz kurzer Zeit waren die Muskeln in der Stellung, die ich haben wollte, erstarrt.

Noch mehr springen die Unterschiede in die Augen, wenn wir die Querschnitte dieser Muskeln betrachten. Man vergleiche z. B. in Fig. 3 den M. flexor digitorum longus und den M. soleus oder den M. tibialis anticus und den M. extensor hallucis longus.

Fig. 3.

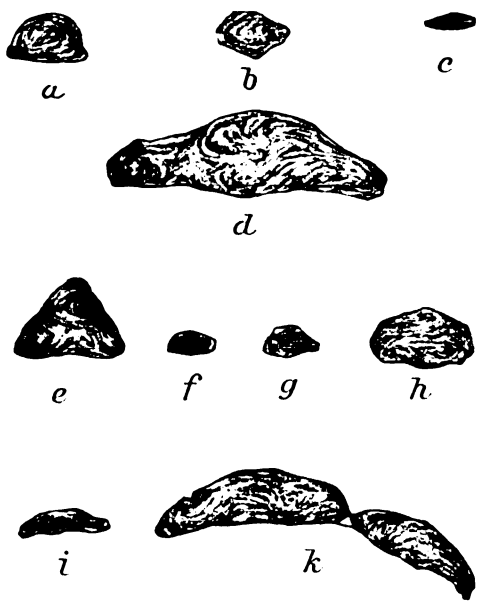

Anatomische Querschnitte durch die langen Unterschenkelmuskeln.

a M. flexor hallucis longus, *b* M. tibialis posticus, *c* M. flexor digitorum longus, *d* M. soleus, *e* M. tibialis anticus, *f* M. extensor hallucis longus, *g* M. extensor digitorum longus, *h* M. peronaeus longus, *i* M. peronaeus brevis, *k* Mm. gastrocnemii.

Auf die makroskopischen Unterschiede wies ich im vergangenen Jahre schon hin, heute möchte ich mit den feineren anatomischen Befunden, welche die einzelnen Muskelindividuen charakterisieren und scharf voneinander scheiden, befassen. Auf Grund eingehender Untersuchungen, die meist mit der Lupe und dem Mikroskop ausgeführt wurden, und auf Grund von Literaturstudien gelangte ich zu folgenden Ergebnissen:

Die Gestalt der Muskelfaser ist bei den einzelnen Muskeln verschieden. Sie ist entweder zylindrisch mit kreisförmigem oder eliptischem Querschnitt oder prismatisch mit abgerundeten Kanten. Ob freilich die Form des Faserquerschnittes bei demselben Muskel immer die gleiche ist, ist mir sehr zweifelhaft. Ich neige der Ansicht zu, daß äußere Faktoren, z. B. die Art der Fixierung, eine Rolle spielen können. Nach Schiefferdecker sind die verschiedenen Formen des Faserquerschnittes von der jeweiligen Protoplasmaspannung abhängig. Sehr wechselnd sind die Enden der Muskelfasern: wir finden teils stumpfkonische oder gegen die Sehne hin

Digitized by Google

gekerbte Enden, teils sind die Enden schlankkonisch oder zugespitzt bei Verschränkung der Fasern im Innern des Muskels (Barden), abgeschrägt und meist etwas verdickt in gefiederten Muskeln (v. Frey).

Die Länge der Muskelfaser ist bei den einzelnen Muskeln ebenfalls verschieden. In kürzeren Muskeln wird die Länge der einzelnen Fasern wohl der Länge des Muskelbauches entsprechen, während in langen Muskeln mehrere Muskelfasern sich hintereinander schalten.

Auch in der Dicke der Muskelfaser differieren die einzelnen Muskeln. Desgleichen schwankt die Menge des Sarkoplasmas.

Wenden wir uns den bindegewebigen Bestandteilen des Muskelbauches zu, so erkennen wir, daß sie nicht planlos im Muskel geformt, sondern nach ganz bestimmten Gesetzen angeordnet sind. Diese Anordnung steht im Zusammenhang mit der Funktion des Muskels, das Bindegewebe reagiert eben auf Zug durch Einstellen seiner Fibrillen in die Zugrichtung. So entsteht eine funktionelle Struktur des Perimysium. Diese funktionelle Struktur zeigt sich sowohl an dem Perimysium zwischen den einzelnen Muskelfasern als auch am Perimysium externum. Wenn das letztere auch locker gewebt ist, so zeigt es doch unzweifelhaft bestimmte Strukturen, die bei den einzelnen Muskeln variieren. Im Perimysium internum hat W. Roux eine andere typische und wichtige funktionelle Struktur entdeckt. Es gehen nämlich wechselweise von der Perimysialhülle jedes Muskelbündels diesem parallel verlaufende Bindegewebsfasern proximal- wie distalwärts zu den benachbarten Bündeln, um sich an sie oder an ihre Sehnenfasern anzusetzen. „Sie bewirken, daß jede einzelne früher oder später als die Faser der Umgebung sich kontrahierende Muskelfaser Zug auf die andern Muskelfasern ausübt und dadurch wohl die Kontraktion derselben reguliert und gleichmäßig macht. Bei passiver Bewegung der Glieder bewirken sie die gleichmäßige Verteilung der Dehnung des Muskels auf seine Fasern." Roux nennt zwei solche wechselseitige Verbindungen herstellende Fasern „Abscherungsfaserpaar", da sie die Abscherung, die Verschiebung der Muskelfasern gegeneinander der Länge nach verhindern.

Sehr wichtig für uns ist die Kenntnis der Anordnung des elastischen Gewebes im Muskelbauch. Das elastische Gewebe ist im Perimysium in Form von verschiedenen dicken Fasern,

Digitized by Google

die Netze bilden, eingebettet. Nun ist es höchst interessant, daß das elastische Gewebe in den einzelnen Muskeln ganz verschieden stark entwickelt ist, ja wir können behaupten, daß der Gehalt an elastischen Fasern für den einzelnen Muskel spezifisch ist.

An den Sehnen treffen wir die gleichen Verhältnisse. Jede Sehne ist sowohl was die Qualität ihrer Gewebsteile als auch die Anordnung derselben betrifft, spezifisch gebaut. Dadurch, daß die Sehnenfasern eine bestimmte Anordnung zeigen (sie stellen sich regelmäßig in die Zugrichtung der Muskelfasern ein) und das lockere Bindegewebe

Fig. 4.

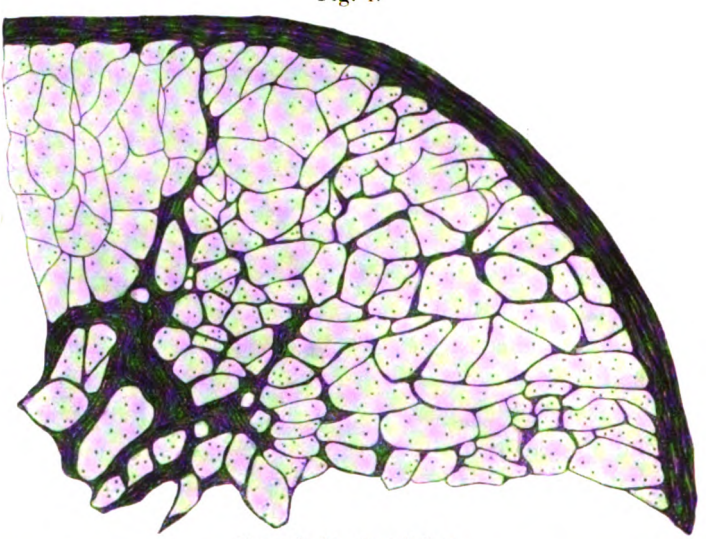

Querschnitt einer Sehne.
Das lockere Bindegewebe ist dunkel, das Sehnengewebe ist hell gezeichnet.

auf dem Sehnenquerschnitt verschieden verteilt ist, kommt es zu einer inneren Architektonik der Sehne. Davon konnte ich mich leicht überzeugen, als ich Quer- und Längsschnitte verschiedener Sehnen studierte. Fig. 4 soll die innere Struktur einer Sehne illustrieren. Die Querschnitte des derben, festgefügten Sehnengewebes sind hell, das lockere Bindegewebe ist dunkel gehalten. Man wird nicht fehlgehen, anzunehmen, daß die Partien mit reichlichem lockerem Bindegewebe den Stellen des schwächsten Zuges entsprechen, während dort, wo ein starker Zug wirksam ist, fast ausschließlich Sehnengewebe placiert ist. Es ist für uns von größter Wichtigkeit, zu wissen, daß die Sehne genau wie z. B. der Knochen und wie wir oben hörten auch der

Digitized by Google

Muskelbauch einen spezifischen Bau hat. Im übrigen nimmt die Architektonik der Sehne nicht wunder, wenn man die passive Natur des Bindegewebes, das sich allen Anforderungen anpaßt, kennt und wenn man weiß, daß jede Muskelfibrille sich kontinuierlich in eine Sehnenfibrille fortsetzt. Auch die Verteilung der elastischen Elemente in den einzelnen Sehnen ist verschieden. Es gibt Sehnen, die relativ reich an elastischen Fasern sind, während andere Sehnen über viel weniger elastische Fasern verfügen. Kurz bemerken will ich noch, daß die gesunde Sehne relativ arm an elastischen Fasern ist, sie ist ärmer als das Perimysium und vor allem ärmer als die Ligamente.

Meine Herren! Auch aus diesen kurzen Bemerkungen über die feineren anatomischen Verhältnisse des Muskelbauches und der Sehne ersehen Sie, daß beiden Gebilden eine ganz bestimmte Struktur eigen ist, die sich bis auf die kleinsten Bestandteile erstreckt, und Sie erkennen auch den enormen Wert dieser spezifischen Beschaffenheit: die absolute Tauglichkeit und Berufung, eine Spezialaufgabe restlos zu erfüllen.

Diese Tatsachen müssen in uns, die wir für einen gelähmten Muskel Ersatz schaffen wollen, schwere Bedenken hervorrufen. Auf den ersten Blick erscheint es demjenigen, der in die individuellen Geheimnisse der Muskel- und Sehnenstruktur tiefer eindrang, ein Ding der Unmöglichkeit, einen verloren gegangenen Muskel in seinem wundervoll abgestimmten Bau durch einen anderen zu ersetzen. Und es ist in der Tat auch unmöglich, einen völligen Ersatz zu schaffen. Derjenige Muskel, der auf Grund seines Baues die Höchstleistung vollbringen konnte, ist unwiederbringlich verloren. Wir müssen aber danach trachten, Mittel und Wege zu finden, den gelähmten Muskel möglichst vollkommen wieder zu ersetzen. Das vornehmste dieser Mittel ist die Forderung, bei der Auswahl des Kraftspenders nicht wahllos vorzugehen, sondern die Funktion des gelähmten Muskels nur demjenigen Muskel anzuvertrauen, der auf Grund seines anatomischen Baues am meisten dazu geeignet ist. Dem Arzt, der für das Wesen der Muskeln Verständnis hat, diktiert die Anatomie von vorneherein schon etwas den Operationsplan. Ein Operationsplan, der die anatomischen Verhältnisse der Muskeln nicht in Betracht zieht, ist meines Erachtens minderwertig. Wer seine Operationspläne z. B. nach der Zahl der gelähmten Muskeln klassifiziert und ohne Rücksicht auf die Struktur der einzelnen Muskelindividuen Ersatz zu schaffen sucht, der verrät sehr wenig Verständnis.

Digitized by Google

Von physiologischen Fragen kann ich aus Zeitmangel nur eine einzige (für die Sehnenüberpflanzung freilich wohl die wichtigste) berühren: Welche Anspannung weist der lebende Muskel auf, oder besser gesagt, welche Länge hat er? Leider haben die Begründer der bisherigen Methoden und ihre Nachfolger dieser so enorm wichtigen Frage keine Aufmerksamkeit gewidmet. So kam es zu ganz groben Verstößen gegen sehr wichtige physiologische Gesetze. Ich erwähne hier vor allem die Nikoladonische Methode, weiß freilich nicht, ob Nikoladoni selbst sich die gleichen Fehler zuschulden kommen ließ wie diejenigen, die seine Methode nachahmten.

Ich versuchte mir auf Grund unserer physiologischen Lehrbücher völlige Klarheit über die Frage der Anspannung, unter der die menschlichen Muskeln sich befinden, zu verschaffen, muß aber gestehen, daß ich durch die Ergebnisse dieser Literaturstudien nicht befriedigt wurde. Ueber die Spannungszustände der Muskeln des lebenden Menschen enthalten diese Bücher Unzulängliches. Auch die Resultate der Untersuchungen der pathologischen Physiologie genügten mir nicht. Ich stellte daher bei Operationen viele Experimente an, die auf die Lösung der Frage der Anspannung des normalen Muskels, des durch Poliomyelitis gelähmten Muskels und des Muskels einer spastischen Extremität hinzielten. Die Anschauung, die ich mir auf Grund dieser Experimente bilden konnte, ist folgende: Wir haben im Muskel zwei Faktoren zu unterscheiden, die Spannung erzeugen können und die scharf voneinander zu trennen sind. Den einen möchte ich als den aktiven, den anderen als den passiven Faktor bezeichnen. Der aktive Faktor wird durch die kontraktile Substanz des Muskels repräsentiert. Durch die motorischen Nerven werden der kontraktilen Substanz Reize zugeführt, die ein Zusammenziehen der Muskelfasern und dadurch eine Anspannung des Muskels hervorrufen. Der Muskel gibt seinen schlaffen Zustand auf, er steift sich und übt einen Zug auf seine Anheftungspunkte aus. Ziehen wir diesen Muskel mit der Pinzette nach rechts und links, dann merken wir, daß er uns einen Widerstand entgegensetzt, daß er kein schlaffes Gebilde ist, sondern gespannt ist. Die Spannung des Muskels ist also auf die Zusammenziehung seiner kontraktilen Elemente zurückzuführen. Diese Anspannung kann ganz verschiedene Grade einnehmen, sie kann vom Nullpunkt bis zum Maximum ansteigen. Den Nullpunkt haben wir im tiefen Schlafe, in tiefer Narkose, bei Lähmung des motorischen Nerven und im Tode. Von diesem Nullpunkt bis zum äußersten Kontraktionsgrade, dessen

Digitized by Google

ein Muskel fähig ist, können alle Stufen durchlaufen werden. Es gibt Personen, die im wachen Zustande willkürlich diesen Nullpunkt erreichen, also eine völlige Erschlaffung ihrer Muskeln erzielen können.

In der Physiologie wird oft das unglückselige Wort „Tonus des Muskels" gebraucht. Durch dieses Wort wird gar zu leicht die Vorstellung wachgerufen, daß die Muskeln des lebenden Körpers ständig einen bestimmten Grad von Spannung aufweisen und daß der Tonus eine konstante Größe sei. Es wäre besser, wenn wir das Wort Tonus gar nicht kennen würden, da es zu Verwirrungen führt. Der Tonus ist gar nichts Besonderes, er stellt nur eine Kontraktionserscheinung dar, die ganz verschiedenen Modifikationen unterworfen ist. Er ist je nach der Stellung des Gliedes in den einzelnen Muskeln ganz verschieden. Er läßt sich willkürlich auf Null herabsetzen, anderseits bis zum äußersten steigern; er wird durch Ermüdung, oberflächlichen Schlaf, leichte Betäubung und durch Gifte verringert und schwindet, was für uns besonders wichtig ist, in tiefer Narkose. Der Patient, den wir in tiefer Narkose operieren, zeigt also in seinen Muskeln keine Kontraktionserscheinungen, seine Muskeln besitzen für uns Praktiker keinen Tonus. Der Muskel liegt als schlaffes Gebilde vor uns. Ziehen wir, nachdem das übersprungene Gelenk vorher passiv in die der Muskelfunktion entsprechende Grenzstellung gebracht wurde, den Muskel nach der Seite, dann bleibt er in dieser Lage liegen.

Fig. 5.



Fig. 5 stellt zwei Abbildungen dar, die ich bei einer Operation anfertigen ließ. Auf dem oberen Bilde zog ich mit der Pinzette den M. tibialis anticus zur Seite. Er setzte der Pinzette keinen Widerstand entgegen und kehrte, nachdem der Zug der Pinzette aufhörte, in seine ursprüngliche Lage nicht zurück, sondern blieb als Schlinge liegen. Das untere Bild zeigt das gleiche Phänomen an dem M. extensor hallucis longus.

Um sicher zu entscheiden, ob in tiefer Narkose des Patienten der aktive Faktor vorhanden ist oder nicht, durchschnitt ich in der eben erwähnten Grenzstellung die Sehne des gesunden M. tibialis anticus und sah, daß die Sehnenstümpfe sich nicht retrahierten. Selbstverständlich dürfen während der Durchschneidung Muskelteile nicht be-

Digitized by Google

rührt und dadurch mechanisch gereizt werden. Der gleiche Versuch an dem M. tibialis posticus, M. flexor digitorum longus, M. biceps femoris, M. semimembranosus und M. semitendinosus fiel in der nämlichen Weise aus. Dadurch ist erwiesen, daß der Muskel in tiefer Narkose keine Anspannung zeigt, die durch seine kontraktilen Elemente erzeugt wird. Reizte ich bei dem eben erwähnten Experiment den Tibialis anticus durch den elektrischen Strom (ich legte zu diesem Zwecke unterhalb des Fibulaköpfchens die Nervenbahn dieses Muskels frei und berührte sie mit meiner Nadelelektrode, die an einen ganz schwachen galvanischen Stromkreis angeschlossen war), so rückte der proximale Stumpf nach proximal, und zwar um so stärker, je stärker der Strom gewählt wurde. Der periphere Stumpf verharrte in seiner ursprünglichen Lage.

Sehr schön sah ich die verschiedenen Grade des sog. Tonus bei folgenden Versuchsanordnungen: Ich legte gesunde Muskeln in tiefer Narkose frei und fand absolut keine Anspannung. Ließ ich nun den Patienten aufwachen, dann stellte sich in den Muskeln unter dem Einfluß des Nervensystems wieder eine Anspannung ein, die mit der Zeit ganz verschiedene Grade einnahm, z. B. stark wurde, sobald ich auf die sensiblen Fasern der Haut Reize ausübte. Etwas ähnliches sehen wir, je nachdem wir den Patienten in tiefer allgemeiner Narkose oder in Lokalanästhesie operieren. Die zweite Versuchsanordnung betraf gelähmte und gesunde Muskeln. Legt man bei einem Patienten, der eine Poliomyelitis durchgemacht hat, in ganz leichter oder unterbrochener Narkose die Muskeln frei, dann sieht man, daß der gelähmte Muskel schlaff zwischen seinen Insertionspunkten liegt, während der gesunde Muskel deutlich eine Anspannung aufweist. Der gelähmte Muskel, dem infolge der Zerstörung der Vorderhornganglien motorische Reize nicht zugeführt werden können, ist außerstande, eine Anspannung zu produzieren. Der gesunde Muskel dagegen antwortet auf die Reize, die ihm ständig zugehen, durch leichte Kontraktionen. Die Sachlage verschiebt sich aber sofort, wenn der Patient in tiefe Allgemeinnarkose gebracht wird: jetzt zeigen der gelähmte und der gesunde Muskel den gleichen Spannungsgrad, nämlich den Nullgrad.

Der passive Faktor wird durch die elastischen Fasernetze im Muskelbauch, durch die elastischen Fasern in der Sehne, durch das lockere den Muskelbauch und die Sehne umhüllende und mit der Nachbarschaft verbindende Bindegewebe, das reichlich elastische Fasern enthält, repräsentiert. Seine Bedeutung wird Ihnen sofort aus einem

Digitized by Google

meiner Experimente klar: Bei einem Spastiker, der einen enormen Spitzfuß hatte, durchschnitt ich, ehe der Spitzfuß korrigiert war, in tiefer Narkose die Sehne des M. tibialis anticus, wobei ich wiederum sehr darauf achtete, daß jede mechanische Reizung des Muskelbauches vermieden wurde. Sobald die letzten Sehnenfasern durchtrennt waren, retrahierten sich die Stümpfe um 2 cm. Welche Elemente sind für diese Retraktion verantwortlich zu machen? Sicherlich nicht die kontraktilen Elemente, denn sie befinden sich unter den allerungünstigsten Bedingungen: Als einer der Antagonisten der spastisch kontrakturierten Plantarflektoren des Fußes ist der M. tibialis anticus in dem Zustande der sog. Hypotonie, seine kontraktilen Elemente haben nur geringe Fähigkeit, Spannung zu entwickeln. Ferner befindet sich der Patient in ganz tiefer Narkose, in der von vornherein jedes durch das zentrale Nervensystem bedingte aktive Zusammenziehen ausgeschlossen ist. Die Retraktion der Sehnenstümpfe wird nur durch die elastischen Elemente im Muskelbauch, in der Sehne und in der Umgebung beider Gebilde bewirkt; diese elastischen Elemente waren durch den bestehenden Spitzfuß über ihre natürliche Länge gedehnt und suchten nach Durchtrennung der Sehne ihre natürliche Länge wieder annähernd herzustellen.

Der Muskelbauch besitzt eine sehr große Elastizität, er läßt sich wie ein Gummiband leicht dehnen und kehrt nach Aufhebung der Dehnung auf seine natürliche Länge zurück. Darüber, ob die Elastizität des Muskelbauches eine vollkommene ist, d. h. ob der Muskelbauch nur mit Hilfe seiner elastischen Netze nach einer Dehnung seine ursprüngliche Länge wieder herstellen und auf die Unterstützung des Nervensystems verzichten kann, vermochte ich mir völlige Klarheit nicht zu verschaffen. Es wird wohl sehr darauf ankommen, wie lange und wie stark die Dehnung ausfiel.

Durchschneidet man, wenn das übersprungene Gelenk in der antagonistischen Grenzstellung sich befindet, die Sehne eines gesunden Muskels, dann retrahieren sich die Stümpfe in ähnlicher Weise. Hat man vorher in großer Ausdehnung den Muskelbauch freigelegt, dann kann man deutlich beobachten, daß das Auseinanderrücken der Stümpfe rein passiv vor sich geht, daß also Kontraktionen des Muskelbauches nicht im Spiele sind.

Eine äußerst wichtige Frage für uns ist folgende: Sind die elastischen Elemente eines Muskels, dessen Endpunkte man so weit genähert hat, daß die Mittelstellung des Gelenkes überschritten wird, über ihre

Digitized by Google

natürliche Länge gedehnt, also auf Spannung beansprucht oder nicht? Zur Entscheidung dieser Frage ist ein schon oben angeführter Versuch zu verwerten: ich durchschnitt in tiefer Narkose des Patienten an einem Fuße, der etwas über den rechten Winkel dorsalflektiert war, die Sehne des M. tibialis anticus und fand, daß die Stümpfe sich nur um 2 mm retrahierten. Diese Lücke schwand sofort, sobald ich den Fuß in extreme Dorsalflexion stellte. Der gleiche Versuch an anderen Muskeln fiel in der nämlichen Weise aus. Ich kann daher mit Fug und Recht behaupten, daß die elastischen Elemente eines Muskels nicht über ihre natürliche Länge gedehnt sind, sobald das Glied im Gelenk die Mittelstellung stärker überschreitet.

Im Hinblick auf die Sehnenüberpflanzung ist von meinen Untersuchungen das Wichtigste:

1. In tiefer allgemeiner Narkose zeigt der Muskel keine Anspannung, die durch seine kontraktilen Elemente erzeugt wird.

2. In der der Muskelfunktion entsprechenden Grenzstellung zeigt der Muskel keine Anspannung, welche durch seine elastischen Elemente hervorgerufen ist.

Beide Bedingungen, die tiefe Narkose und das Ueberführen des Gliedes über die Mittelstellung hinaus, finden wir bei unseren Sehnenüberpflanzungen vor, wenn wir vor der Frage stehen, welchen Grad von Anspannung der Kraftspender erhalten soll. Die Antwort auf diese Frage geben mit aller Deutlichkeit meine physiologischen Experimente. Der Kraftspender darf unter den eben angeführten Bedingungen keine Anspannung erhalten. Gegen diese Forderung haben bis jetzt viele Operateure schwer gesündigt. Das gilt vor allem für die Nikoladonische Methode, wie sie in der orthopädischen Operationslehre beschrieben ist. Ich für meinen Teil muß alles das, was dort über Anspannung des Kraftspenders ausgesagt ist, widerrufen und als falsch bezeichnen.

Der Grad der Spannung, den man dem Kraftspender gibt, ist für das Resultat einer Sehnenüberpflanzung von so ungeheuerer Tragweite, daß ich Sie nicht eindringlich genug bitten kann, meine Ausführungen nachzuprüfen. Ich kann Ihnen nur sagen, daß mir die Resultate meiner Ueberpflanzungen helle Freude bereiten; die Patienten können nach Abnahme des Gipsverbandes, den ich nach $2^1/_2$—3 Wochen entferne, ehe die Nachbehandlung eingesetzt hat, die überpflanzten Muskeln springen

Digitized by Google

lassen, so daß sie unter der Haut sichtbar und fühlbar sind. Und ich bin überzeugt, daß meine guten Resultate, abgesehen von meinen durch die Anatomie diktierten Grundsätzen, in erster Linie der Tatsache zu verdanken sind, daß ich dem Kraftspender eine physiologische Länge verleihe. Uebrigens hat die Zeit mit dem Auftreten des Kontraktionsvermögens des Kraftspenders gar nichts zu tun. Der Kraftspender kann, sobald der Patient aus der Narkose erwacht ist, sofort innerviert und kontrahiert werden. Warum soll er dies auch nicht? Er ist ja nur unter möglichster Beibehaltung seiner physiologischen und anatomischen Verhältnisse an einen anderen Platz hingestellt. Wenn man das Zuheilen der Haut nicht abwarten müßte, könnte man eine Sehnenüberpflanzung nach einigen Tagen aus dem Gipsverbande herausnehmen.

Ueber die enormen Schädigungen, die auftreten, wenn ein Muskel unter falsche physiologische Bedingungen gesetzt wird, habe ich im vergangenen Jahre schon berichtet. Ich will heute nur kurz nachtragen, daß wir, wenn der Kraftspender stark angespannt wird, zwischen einer Schädigung seiner kontraktilen und seiner elastischen Elemente zu unterscheiden haben. Es kommt also zu einer Summierung der Schädigung.

Die beiden oben erwähnten Vorausbedingungen, die tiefe Narkose und die bewußte Gelenkstellung finden wir nun bei Sehnenüberpflanzungen nicht immer vor. Es kann der Fall eintreten, daß tiefe Narkose verboten ist, daß die Narkose so oberflächlich gehalten werden muß, daß leichte Kontraktionserscheinungen im Muskel sich einstellen. Der Patient „spannt" also etwas. Diesem Umstand müssen wir Rechnung tragen und müssen den Muskel ein klein wenig anspannen.

Auch die andere Voraussetzung kann Modifikationen erleiden. In der Mehrzahl der Fälle werden wir dem Gliede bei der Operation eine leichte, bisweilen auch eine stärkere Ueberkorrektur geben. In diesem Fall darf also, wie oben auseinandergesetzt, ein Anspannen des Kraftspenders nicht in Anwendung kommen. Es können aber folgende Fälle eintreten: Bei einem Ersatz des M. tibialis anticus kann man den Fuß knapp bis zum rechten Winkel dorsalflektieren, und man will die Achillessehne, diese für die Schönheit und Ausdauer des Ganges so außerordentlich wichtige Sehne, nicht berühren. Jetzt müssen wir dem Kraftspender, der den M. tibialis anticus ersetzen soll, eine ganz leichte Anspannung geben, damit die elastischen Fasern, die für diese Gelenkstellung eine leichte Dehnung erfahren müssen, unter physio-

Digitized by Google

logischen Verhältnissen sich befinden. Würden wir den Muskel schlaff annähen, dann könnten die elastischen Fasern beim antagonistischen Gegenspiel ihre Tätigkeit nicht entfalten. Noch klarer wird diese Ueberlegung bei folgendem Falle. Es liegt ein schwerer Hackenfuß vor, der mit einer Lähmung des M. tibialis anticus kombiniert ist. Bei der Ueberpflanzung auf die gelähmte Achillessehne wird der Fuß in starke Spitzfußstellung gebracht. Nachdem diese Ueberpflanzung vollendet ist, kommt die Ueberpflanzung auf den gelähmten M. tibialis anticus an die Reihe. Der Fuß steht in Spitzfußstellung. Nun muß ich den M. tibialis anticus so anspannen, daß seine elastischen Elemente in eine derartige Spannung versetzt werden, wie die elastischen Elemente bei einem normalen Fuß, der in Spitzfußstellung sich befindet. Würde ich den M. tibialis anticus schlaff annähen, dann könnten seine elastischen Fasern im Gegenspiel gegen die Plantarflektoren nicht wirksam eingreifen. Selbstverständlich ist diese Anspannung des M. tibialis anticus nicht gerade von Vorteil, in unserem Falle aber nicht zu umgehen. Die daraus entstehende Schädigung des M. tibialis anticus wäre bei einer Plastik der Achillessehne auch der Fall, wenn der M. tibialis anticus von vornherein gesund wäre.

Genau die gleichen Verhältnisse können bei einer Quadricepsplastik vorliegen, wenn die bestehende Beugekontraktur bei Ausführung der Sehnenüberpflanzung noch nicht völlig korrigiert werden kann und z. B. einer späteren Osteotomie überlassen werden muß. Auch hier müssen wir den Kraftspender an den M. quadriceps unter einer Spannung annähen, damit der Muskel später, wenn das Knie völlig gestreckt werden kann, eine physiologische Länge besitzt.

Sie ersehen hieraus, daß man eine Sehnenüberpflanzung in jeder Stellung des Gliedes ausführen könnte, wenn man nur die für die jeweilige Gelenkstellung nötige Länge des Kraftspenders herausfindet. Selbstverständlich wird man eine Dehnung des Kraftspenders nach Möglichkeit vermeiden, wir werden also, wenn es irgendwie geht, das Glied in diejenige Stellung bringen, bei der ein Anspannen des Kraftspenders nicht nötig ist.

Wo ist der Kraftspender zu befestigen? Ich gebe dem periostalen Verfahren, und zwar demjenigen, das die Sehne des Kraftspenders an die natürliche Insertion des gelähmten Muskels bringt, den Vorzug, und zwar aus folgenden Gründen: Wir wissen jetzt, daß jede Muskelfibrille in eine Sehnenfibrille übergeht; mithin gehören Muskelfibrille und Sehnenfibrille unbedingt zusammen. Wir hörten oben, daß Muskelbauch

Digitized by Google

und Sehne für jeden Muskel spezifisch gebaut sind; sie bilden eine Einheit, die nur dann, wenn sie geschlossen bleibt, den höchsten Grad von Leistungsfähigkeit erreichen kann. Muskelbauch und Sehne können nicht verschieden voneinander betrachtet, beurteilt und verwendet werden, sie sind ein Gebilde, dessen spezifische Architektonik vom Ursprung bis zur Insertion durchgreift. Wenn wir, wie das die Nikoladonische Methode tut, den Muskelbauch des gesunden Muskels auf die gelähmten Sehnen verpflanzen, so verbinden wir zwei Gebilde, die anatomisch aufeinander nicht abgestimmt sind und die infolgedessen etwas Vollwertiges nicht leisten können.

Außer diesen auf der anatomischen Beschaffenheit der Muskelindividuen basierenden Gründen sprechen noch sehr wichtige Momente physiologischer und pathologisch-physiologischer Natur für die ungeteilte Verwendung des Kraftspenders. Wir hörten, daß die Länge des Kraftspenders für das Resultat der Ueberpflanzung ungeheuer wichtig ist. Den richtigen Spannungsgrad können wir aber nur dann erzielen, wenn wir ein absolut konstant bleibendes Gebilde vor uns haben. Das ist aber nicht der Fall, wenn wir den Kraftspender auf eine gelähmte Sehne, die zudem noch eine Narbe trägt (an der Verbindungsstelle von gesundem Muskelbauch und gelähmter Sehne), heften. Denn die gelähmte Sehne ist ein inkonstantes Gebilde, sie gibt, wenn sie auf Zug beansprucht wird, nach. Aus anatomischen und physiologischen Gründen kann das auch gar nicht anders sein: als bindegewebiges Gebilde wird sie dann, wenn sie nicht mehr in Anspruch genommen wird, sowohl quantitativ als auch qualitativ zurückgehen. Wie sehr eine gelähmte Sehne an Volumen verliert, kann man bei Sehnenüberpflanzungen häufig sehen. Ich fand bei schweren und lange bestehenden Lähmungen öfters die Sehne z. B. des M. tibialis anticus an ihrer Insertion kaum dicker als ein starkes Fascienblatt, gegen die gleiche Sehne der gesunden Seite war sie sehr erheblich reduziert. Eine derartige Sehne kann einem Zuge nicht standhalten. Eine große Schädigung wird sie aber auch qualitativ erleiden. Das straffe Sehnengewebe wird, da keine Zugkräfte es beleben, durch lockeres Bindegewebe ersetzt, die typische Architektonik der Sehne verwischt sie. Die elastischen Elemente, die auch nicht mehr in Anspruch genommen werden, werden abgebaut. Das sind alles Erscheinungen, die beim Bindegewebe so konstant und unabwendbar sind, daß man darüber eigentlich kein Wort zu verlieren braucht. Dieses qualitative Zurückgehen der Sehne macht sie wider-

Digitized by Google

standslos, sie wird dehnbar und gibt, sobald sie eine Spannung aushalten soll, nach.

Es existieren Experimente, die nachzuweisen suchen, daß die gelähmte Sehne nicht nachgiebig ist. Der Wert dieser Experimente ist meines Erachtens sehr gering anzuschlagen. Ganz abgesehen davon, daß die Versuchsanordnung, die man traf, zu primitiv war, um diese für den experimentellen Weg nicht ganz leichte Frage der Lösung näher zu bringen, haften den Experimenten zwei große Fehler an, welche die erzielten Ergebnisse von vornherein illusorisch machen:

Erstens wurden zur Prüfung Sehnen verwandt, die aus dem Körper ausgeschnitten waren; also tote Sehnen wurden benutzt. Der zweite Fehler bestand darin, daß die Dauer der Dehnungsprobe viel zu kurz bemessen war. Es hat keinen Wert, zu beweisen, daß eine Sehne eine kurze Zeit belastet werden kann, ohne daß sie nachgibt. Allein maßgebend ist die Frage, ob die gelähmte Sehne einem Zug, der lange Zeit (mehrere Wochen und noch länger) andauert, standhält. Man muß verlangen, daß die Experimente unter den gleichen Bedingungen angestellt werden, wie sie im lebenden Körper (z. B. nach einer Ueberpflanzung nach der Nikoladonischen Methode oder nach der Schaffung eines sog. künstlichen Ligamentes) vorliegen. Es muß an Sehnen, die im Körper verbleiben, experimentiert werden, und das Experiment muß sich auf Tage und Wochen] erstrecken. Auf das erste Moment wies schon v. Bayer hin. Ich machte folgende Versuchsanordnung:

Als Objekte benutzte ich einige Füße, die für eine spätere Arthrodese bestimmt waren und die neben anderem eine totale Lähmung der Dorsalflektoren aufwiesen. Ich vernähte, während mein Assistent den Fuß etwas über den rechten Winkel dorsalflektierte, die drei Dorsalflektoren einzeln nacheinander in der solidesten Weise mittels vieler starker Seidenfäden an das Periost der Tibia und die Fascia cruris. Mehrere dieser Nähte wurden durch die oberflächliche Knochenschicht der Tibia geführt. Die Sehnen wurden in großer Ausdehnung an dem Knochen befestigt. Die große Anzahl der Nähte, die Ausdehnung der Anhaftungsfläche und die solide Verankerung machten es unmöglich, daß die Sehnen an den Nahtstellen sich lockerten. Die Sehnen waren so angespannt, daß der Fuß durch sie in leichter Hackenfußstellung fixiert war und daß sie unter der Haut als sehr deutlich sicht- und fühlbare Stränge vorsprangen. In dem Gipsverband wurde über dem Sprunggelenk ein dorsales Fenster angebracht, so daß die Sehnen an der Stelle,

Digitized by Google

an der sie unter der Haut vorsprangen, leicht kontrolliert werden konnten. 7 Tage nach der Operation erste Kontrolle. Man sah in der deutlichsten Weise, daß die Sehnenkulissen erheblich niedriger waren und daß die Sehnen die Spannung, die ich ihnen bei der Operation gab, teilweise eingebüßt hatten. Nach 3 Wochen waren die Sehnenkulissen völlig geschwunden. Die gleiche Erscheinung sehe ich jetzt sehr häufig bei meinen Plastiken, z. B. auf dem M. tibialis anticus. Wenn ich die Sehne des gelähmten M. tibialis anticus, die ich dazu benutze, um bei der Operation eine günstige Fußstellung zu erzielen, noch so solide an das Periost der Tibia befestige, so ist doch nach 2—3 Wochen die Sehnenkulisse völlig geschwunden. Diese Experimente beweisen einwandfrei, daß die gelähmte Sehne, sobald sie längere Zeit auf Zug beansprucht wird, nachgibt, sich dehnt. Ich komme auf diese Erscheinung später, wenn ich den Wert der sog. künstlichen Gelenkbänder und der Tenodese bespreche, zurück.

Ein weiterer großer Nachteil der Ueberpflanzung von Sehne auf Sehne ist der Umstand, daß inmitten des Kraftspenders eine Narbe gesetzt wird, die nachgeben kann und die gerade an der Stelle sich befindet, wo freies Sehnenspiel unbedingtes Erfordernis ist. Auf die Gefahr der Verwachsungen mit den Knochen wies Lange schon mehrmals hin.

Alle diese Fehler vermeiden wir, wenn wir den Kraftspender in toto benutzen und seine Endsehne an der Insertion des gelähmten Muskels periostal befestigen. Wir übergeben damit einem in sich geschlossenen Gebilde die neue Funktion, wir sind sicher, daß innerhalb dieser Einheit Dehnungen und Veränderungen nicht vorkommen, so daß die bei der Operation verliehene Spannung konstant bleibt; wir haben innerhalb des Kraftspenders keine Knoten und Narben, die zu Dehnungen und das freie Sehnenspiel hindernden Verwachsungen führen.

Ein Charakteristikum meiner Methode besteht darin, daß ich verlange, die Wiederherstellung und Sicherung der günstigen Gliedform und die eigentliche Ueberpflanzung voneinander zu trennen. Wir erhalten dadurch zwei Etappen der Operation. Die Wiederherstellung der Gliedform wird nur bindegewebigen Gebilden anvertraut. Ist der Fuß durch die stark verkürzte oder an das Periost befestigte Sehne des gelähmten Muskels in die richtige Position gebracht und steht er darin fest, dann erst wird zur eigentlichen Ueberpflanzung geschritten. So erreiche ich während der Operation eine absolut feste Sicherung des

Digitized by Google

Fußes, was für die richtige Bemessung der Spannung, die der Kraftspender erhalten muß, von größter Wichtigkeit ist. Sie schützt auch davor, daß während der Operation und vor allen Dingen während des Anlegens des Gipsverbandes der Fuß in eine andere Stellung gerät und daß dadurch die Spannung des Kraftspenders geändert wird. Daß dem durch die Verkürzung resp. Annähung der gelähmten Sehne geschaffenen künstlichen Ligament auf die Dauer keine Bedeutung zuzumessen ist, habe ich früher schon betont und werde darauf später noch zurückkommen. Absolut falsch ist es, wenn man die Wiederherstellung und Erhaltung der Fußform dem Kraftspender anvertraut.

Fig. 6.

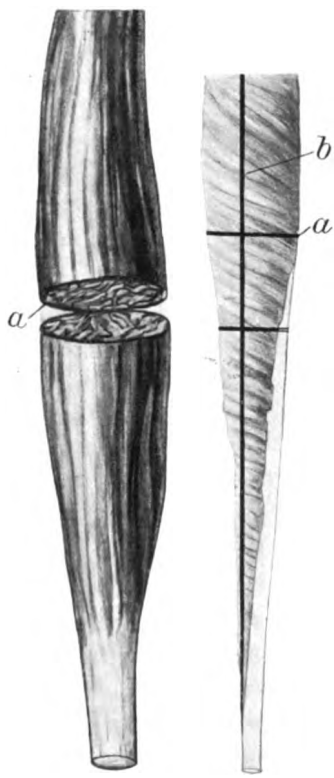

Anatomischer und physiologischer Querschnitt des Muskels.
a anatomischer Querschnitt.
b physiologischer Querschnitt.

Fig. 7.

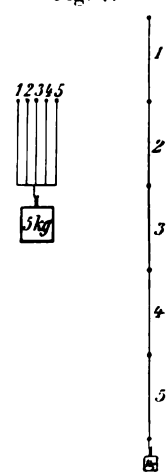

Eine Frage, die mich lebhaft beschäftigte, die ich aber nur ganz kurz streifen kann, ist folgende: Wieviel Muskelsubstanz brauche ich, um die Größe der Muskelresultante, d. h. die Größe der Spannkraft des gelähmten Muskels, wiederherzustellen? Die Kraft des Muskels können wir nach der Größe seines Querschnittes, und zwar nicht seines anatomischen, sondern seines physiologischen Querschnittes bestimmen. Nur der physiologische Querschnitt ist maßgebend für die Berechnung der Gesamtkraft des Muskels. Der Unterschied zwischen anatomischem und physiologischem Querschnitt eines Muskels wird aus folgendem klar: Den anatomischen Querschnitt erhält man, wenn man einen Muskel in querer Richtung durchtrennt. Bei allen annähernd parallelfaserigen Muskeln (z. B. M. biceps brachii, Fig. 6) hat man dadurch auch den physiologischen Querschnitt erzielt, da durch den Schnitt alle Fleischbündel senkrecht zur Verlaufsrichtung getroffen sind. Beim gefiederten

Digitized by Google

Muskel ist der physiologische Querschnitt von dem anatomischen sehr verschieden. Legt man z. B. durch den M. extensor hallucis longus (Fig. 6) den anatomischen Querschnitt an, so trifft man nicht alle Fleischbündel, sondern nur einen sehr kleinen Teil. Wollen wir alle Fleischbündel in einem Schnitt vereinigen, so müssen wir den Schnitt senkrecht zur Verlaufsrichtung der einzelnen Bündel anlegen. Auf diese Weise erhalten wir beim gefiederten Muskel den physiologischen Querschnitt (Fig. 6). Die Länge des Muskels kommt bei unserer Frage nicht in Betracht; das geht aus folgender Ueberlegung hervor: Ein Gummistrang wird um so stärker, je mehr Gummifäden man nebeneinander anordnet, da dann die Last an sehr vielen Fäden hängt. Schaltet man mehrere Fäden zu einem langen Strang hintereinander, so hängt die Last in letzter Linie doch nur an einem Faden. Wenn man fünf solcher Fäden hintereinander schaltet, so hat jeder einzelne Faden die ganze Last zu tragen. Schaltet man aber fünf Fäden nebeneinander, so hat jeder einzelne Faden nur ein Fünftel der Last zu tragen (Fig. 7).

Tabelle 1.

Gewicht der Muskelbäuche der langen Unterschenkelmuskeln.

M. tibialis anticus	80 g
M. extensor hallucis longus	18 g
M. extensor digitorum longus	30 g
M. peronaeus longus	62 g
M. peronaeus brevis	25 g
M. tibialis posticus	56 g
M. flexor hallucis longus	34 g
M. flexor digitorum longus	10 g
M. soleus	260 g
Mm. gastrocnemii	200 g

Tabelle 2.

M. quadriceps	1650 g	
M. biceps	280 g	760 g
M. semimembranosus	300 g	
M. semitendinosus	180 g	
M. gastrocnemius	200 g	460 g
M. soleus	260 g	
M. flexor hallucis longus	34 g	106 g
M. flexor digitorum longus	10 g	
M. peronaeus longus	62 g	

Aus diesen Gründen liefert uns auch das Gewicht des Muskels keinen wissenschaftlich genauen Index, kann aber, wenn es sich darum

Digitized by Google

handelt, die Spannkraft verschiedener Muskeln gegenseitig zu beurteilen, eine ungefähre Vorstellung über die Kraft des Muskels geben. Ich habe an einer weiblichen Leiche das Gewicht verschiedener Muskeln am Bein bestimmt und ging in der Weise vor, daß ich das Sehnengewebe in der sorgfältigsten Weise entfernte, so daß also meine Tabelle nur das Gewicht der Muskelmasse angibt. Aus dieser Tabelle (Tab. 1) ersehen Sie, wie ungeheuer stark einige Muskeln in ihrem Gewichte differieren. Während der M. tibialis anticus 80 g wog, zeigte der M. extensor hallucis longus nur ein Gewicht von 18 g; der M. soleus wog 260 g, der M. flexor digitorum longus dagegen nur 10 g. Für die Sehnenüberpflanzung sind folgende Rechenexempel interessant (Tab. 2): Würden alle drei Beuger auf den M. quadriceps (1650 g) verpflanzt, dann hätten wir nur 760 g verwendet. Selbstverständlich weiß ich, daß wir, um Unterschenkelstreckung zu erzielen, nicht die ganze Muskelmasse des Quadriceps ersetzen müssen. Aber trotzdem halte ich es z. B. für unmöglich, daß der M. semitendinosus, der 180 g wog, allein genügt, um den M. quadriceps voll zu ersetzen. Wenn eine derartige Ueberpflanzung dennoch ein schönes Endresultat zeigt, so ist dies meines Erachtens zum Teil auf die Wiedererstarkung des nicht völlig gelähmt gewesenen M. quadriceps zu setzen. Noch mehr erstaunt war ich, als ich herausrechnete, daß der M. flexor hallucis longus, M. flexor digitorum longus und der M. peronaeus longus zusammen nur 106 g wiegen. Wenn wir diese Muskeln zur Deckung des gelähmten M. triceps surae, der 460 g wiegt, verwenden, dann haben wir eine Differenz an Muskelmasse von 354 g; und wenn wir die Mm. gastrocnemii, da die Plantarflexion nur ein Teil ihrer Aufgabe ist, völlig streichen, so haben wir immer noch eine Differenz von 154 g (der M. soleus wiegt 260 g). Derartige Untersuchungen müssen noch weitergeführt werden.

Wenn es auf den Vergleich der Spannkraft verschiedener Muskeln ankommt, so ist die genaueste Methode die direkte Zählung der Muskelfasern. An menschlichen Muskeln sind diese Untersuchungen meines Wissens noch nicht gemacht, eine systematische Durchuntersuchung aller Extremitätenmuskeln dürfte eine ungeheuere Arbeit bedeuten. Ich weiß nun aber einen Weg, der ähnlich gut zum Ziele führt, aber weniger mühevoll ist, nämlich die Zählung der Nervenfasern, die in einen Muskel eintreten. Wenn man die zu dem Muskel führende Nervenbahn isoliert, einbettet und in Querschnitte zerlegt, dann kann man die Zahl der in dieser Bahn enthaltenen Nervenfasern bestimmen. Untersuchen wir die Nerven-

Digitized by Google

bahnen aller uns interessierenden Muskeln durch, so können wir uns ein Bild über die Zahl der in jedem Muskel enthaltenen Muskeleinheiten machen und können einen Vergleich der Kraft der verschiedenen Muskeln anstellen. Diesbezügliche Untersuchungen habe ich in Arbeit. Sehen wir in der Frage nach der Größe der Muskelresultante der einzelnen Muskeln klarer, dann können wir unsere Operationspläne mit weit besserem Verständnis aufstellen wie bisher. Ein Operationsplan, der die Frage nach der Größe der Spannkraft der Muskeln übersieht, ist mangelhaft.

Zur Frage der operativen Verkürzung geschädigter Muskeln möchte ich noch einmal Stellung nehmen.

Meine Herren! Ich wende eine Verkürzung eines geschädigten Muskels niemals an, da sie einem ganz falschen Gedankengang entsprungen ist. Wenn Sie die orthopädische Operationslehre aufschlagen, so finden Sie dort öfters diesen falschen Gedankengang. Ich muß alles das, was dort über Spannung, Ueberdehnung und operative Verkürzung der Muskeln gesagt ist, widerrufen. Um einen überdehnten Muskel auf seine normale Spannung zurückzubringen, verkürzte man die Sehne des Muskels und schloß daran die Erwartung, daß der Muskel sich wieder erhole. Das Gegenteil ist der Fall, der Muskel wird noch mehr geschädigt. Ein Blick auf Fig. 8 macht Ihnen das klar. Bei a sehen Sie den durch die Lähmung etwas geschädigten Muskel in seiner normalen Länge. Durch einen ihm überlegenen Antagonisten wird dieser nicht gelähmte, aber leicht geschädigte Muskel verlängert, überdehnt. Diese Verlängerung geht im Muskelbauch vor sich (Fig. 8 b). Verkürze ich nun die Sehne dieses Muskels, so bleibt die falsche Länge des Muskelbauches erhalten oder der Muskelbauch wird noch mehr gedehnt, d. h. noch mehr geschädigt (Fig. 8 c). Will man einem überdehnten Muskel seine normale Spannung verschaffen, dann muß man das Glied so stellen, daß die Insertionspunkte des Muskels genähert werden, und man muß den Muskel durch energisches Elektrisieren in der Wiederherstellung seiner normalen Länge unterstützen (Fig. 8 d). Direkt unverständlich ist es mir, wie man bei spastischen Lähmungen die überdehnten Muskeln verkürzen kann. Dieses Vorgehen zeugt von einer rührenden Naivität und einer völligen Unkenntnis des Wesens der spastischen Lähmungen und sehr wichtiger physiologischer Fragen.

Der Wert der sog. künstlichen Gelenkbänder, die man aus gelähmten Sehnen bildete, war mir schon längst zweifelhaft.

Digitized by Google

Ueble Erfahrungen und persönliche Untersuchungen in dieser Frage haben mich im Laufe des letzten Jahres noch vorsichtiger in der Beurteilung der Zweckmäßigkeit der künstlichen Ligamente gemacht. Wenn man histologisch ein normales Gelenkband und eine gesunde

Fig. 8.

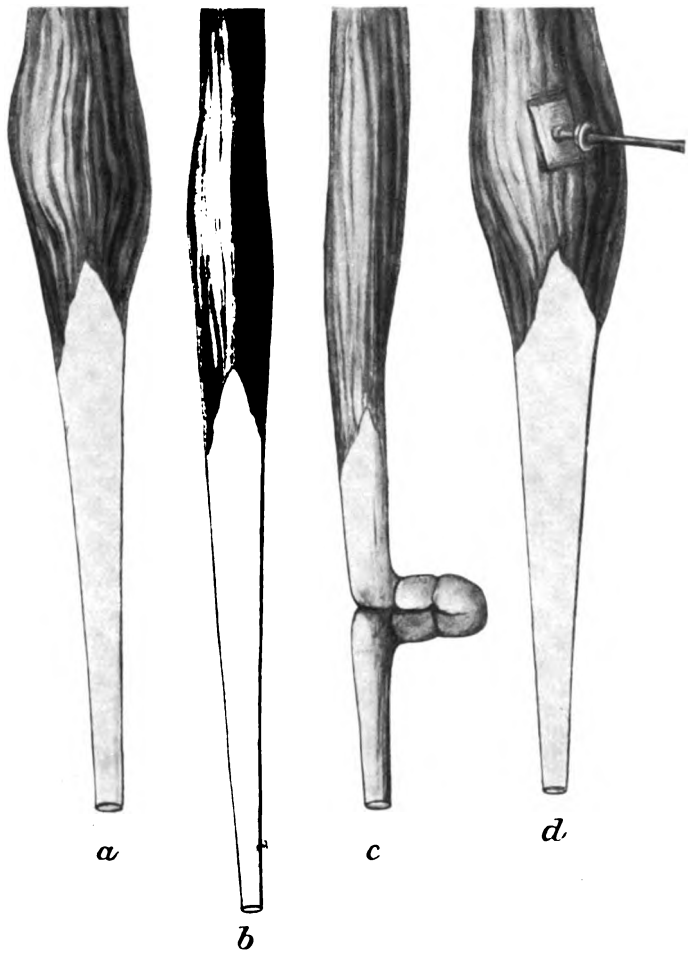

Sehne nebeneinander untersucht und vor allem auf ihre elastischen Elemente färbt, dann wird man sich des großen Unterschiedes, der zwischen beiden Gebilden besteht, bewußt: die Sehne ist ein zylindrisches Gebilde, das Gelenkband ist in breite Fläche angelegt; die Sehne ist viel ärmer an elastischen Fasern als das Gelenkband. Das

Digitized by Google

gilt für die Sehne, die von einem gesunden Muskel in Tätigkeit gesetzt wird. Wie viel schlimmer liegen aber die Verhältnisse bei einer gelähmten Sehne! Hier ist das Volumen noch mehr verringert. Hier hat sich das elastische Gewebe zurückgebildet; denn zum Existieren des elastischen Gewebes gehören gewisse Vorbedingungen, die der gelähmte Muskel nicht erfüllt. Ueberall, wo man im Organismus elastisches Gewebe antrifft, sei es in der Wand der Blutgefäße, sei es in den gelben Bändern der Wirbelsäule oder im Nackenband, finden wir neben einer mittleren Dauerbelastung, d. h. Beanspruchung auf Zug, in ihrer Intensität stark wechselnde Dehnungen, also weitere aber intermittierende Beanspruchung auf Zug wirksam. Die gleichen Momente treten im Muskel und in der Sehne in Erscheinung. Die kleinen freilich wechselnden Spannungen des Muskels bedeuten in ihrer Summierung einen Dauerzug an der Sehne, zu dem die wechselnd starken Kontraktionen des Muskels hinzutreten. Das alles ist im gelähmten Muskel ausgeschaltet. Infolgedessen kommt es zu einem Abbau der elastischen Elemente der Sehne. Und diese Sehne, die direkt arm an elastischen Fasern ist, soll die Rolle eines Ligamentes übernehmen! Sie kann das nicht, sie wird diese Funktion nie erfüllen können.

Fig. 9.

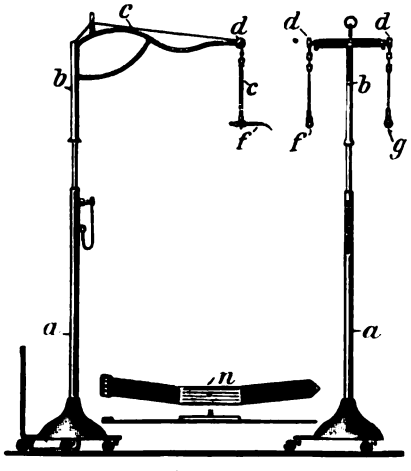

Apparat zur elektrischen Untersuchung der Nerven und Muskeln während der Operation. $^1/_{10}$ der Originalgröße.

Dem entspricht auch die Erfahrung der Praxis. Meine oben beschriebenen Experimente haben bewiesen, daß die aus gelähmten Sehnen gebildeten künstlichen Gelenkbänder sehr rasch ihre Spannung verloren und ihre Widerstandskraft einbüßten. Ich bin überzeugt, daß ein derartig künstliches Gelenkband schon vor Jahresfrist so degeneriert ist, daß es als ein für den Körper wertvolles Gebilde nicht gelten kann. Ich möchte davor warnen, den künstlichen Bändern allzusehr zu vertrauen, und räume der Tenodese nur einen sehr beschränkten Wert ein.

Im vergangenen Jahre befürwortete ich die elektrische Untersuchung der Muskeln während der Opera-

Digitized by Google

tion. Ich kann heute nicht umhin, Sie nochmals auf den Wert dieser Methode aufmerksam zu machen. Manch interessante Tatsache auch rein wissenschaftlicher Natur wird Ihnen enthüllt und mancher Fehlgriff wird Ihnen erspart bleiben. Zur Hebung der Asepsis und um

Fig. 10.

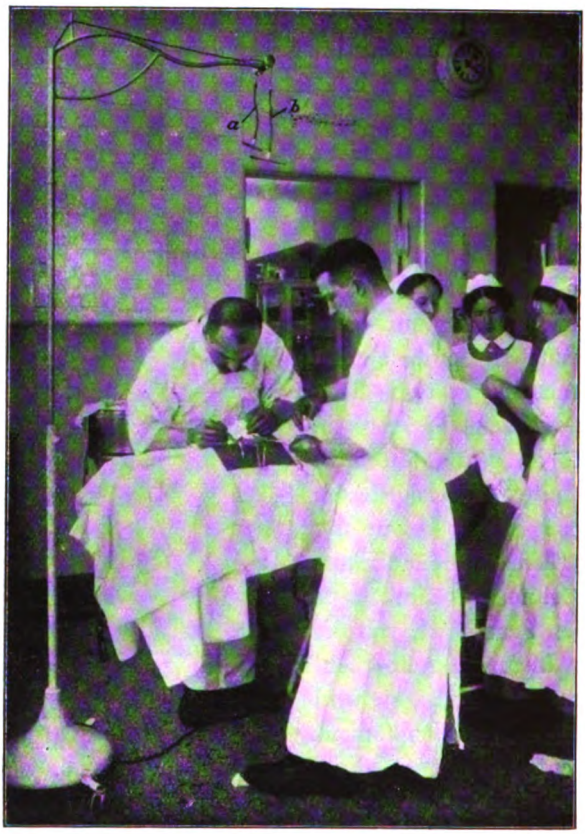

Nervenoperation an der Kniekehle.
Der Nerv wird freigelegt. Die Nadelelektrode (*a*) und die Plattenelektrode (*b*), die sterilisiert sind, schweben über dem Operationsfeld.

die Elektroden leichter benutzbar zu machen, konstruierte ich einen Apparat, den ich Ihnen hier zeige[1]) (Fig. 9):

[1]) Der Apparat wird von Herrn Franz Bingler, Fabrikant chirurgischer Instrumente, Ludwigshafen am Rhein, hergestellt. Von der gleichen Firma wird auch ein passender galvanischer Anschlußapparat mit Präzisions-Milliamperemeter geliefert.

Digitized by Google

Der Apparat besteht aus einem schweren Fuß (a), dem vertikalen (b) und horizontalen (c) Schenkel des Galgens, den Rollbändern (d) und den Elektrodenansätzen (e). Der vertikale Schenkel ist hohl und gegen den Fuß verstellbar. In ihm laufen die gut isolierten Leitungs-

Fig. 11.

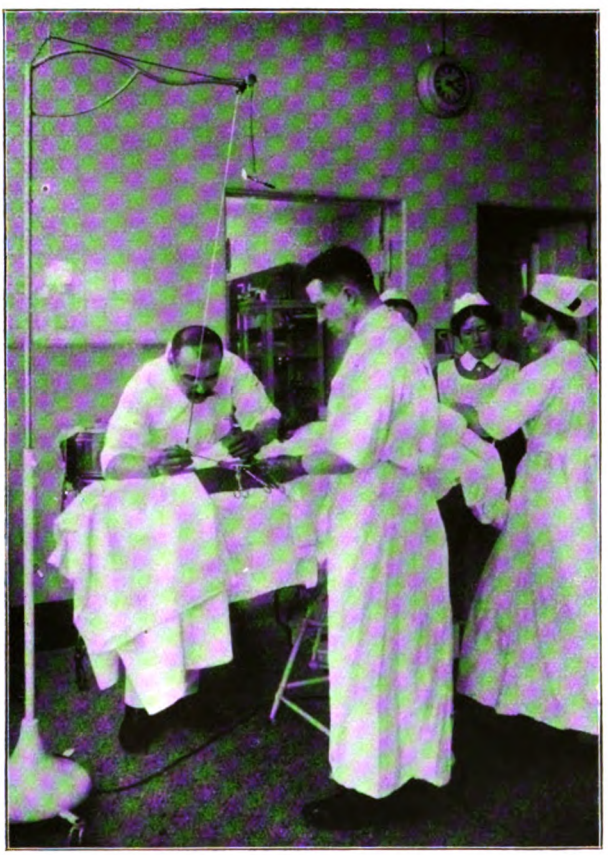

Elektrische Prüfung des Nerven mittels Nadelelektrode.
Die Nadelelektrode ist vom Operateur in dem Bereiche des Operationsfeldes herabgezogen.
Eine Gurtelektrode, die vor der Operation dem Patienten um die Brust geschnallt wurde und auf diesem Bild nicht sichtbar ist, stellt die zweite Elektrode dar.
Die Plattenelektrode, die in diesem Falle keine Verwendung findet, schwebt über dem Operationsfeld.
In ähnlicher Weise werden die Muskeln bei der Operation elektrisch geprüft.

schnüre, die von einem galvanischen Anschlußapparat herkommen und die mit den beiden Rollbändern verbunden sind. An die Rollbänder werden mittels eines Karabinerhakens die Elektrodenansätze befestigt. An diese werden die Elektroden (Nadelelektrode [f] und Plattenelek-

Digitized by Google

trode [g]) angeschlossen. Elektrodenansätze und Elektroden werden vor der Operation sterilisiert.

Vor der Operation wird der vertikale Schenkel des Galgens so

Fig. 12.

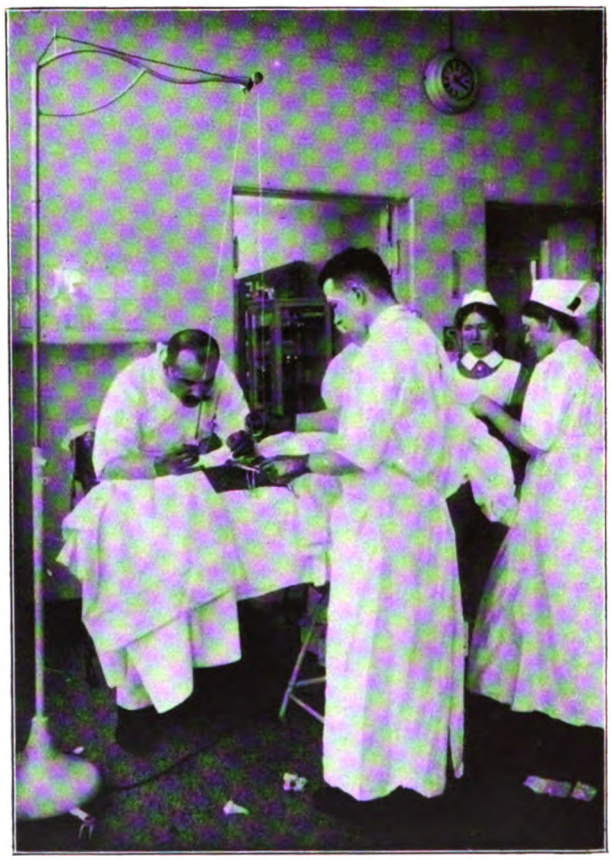

Elektrische Untersuchung des Nerven während der Operation mittels Nadel- und Plattenelektrode.
Für wissenschaftliche Untersuchungen finden die Nadel- und Plattenelektroden zusammen Verwendung. Beide werden immer in einem bestimmten Abstand in der Wunde aufgesetzt. Auf diese Weise ist der Widerstand im Stromkreis bei allen Untersuchungen immer gleich.
In ähnlicher Weise werden die Muskeln bei der Operation elektrisch geprüft.

hoch gestellt, daß der Operateur mit seinem Kopfe während der Operation die Elektroden nicht streifen kann. Die sterilisierten Elektroden schweben über dem Operationsfeld (Fig. 10).

Benötigt nun der Operateur eine der Elektroden, dann zieht er

Digitized by Google

sie herab (Fig. 11). Ist die Untersuchung beendet, dann läßt er die Elektrode los, die an ihren vor Berührung gesicherten Platz zurückkehrt.

In den meisten Fällen braucht man nur die sterilisierte Nadelelektrode. Die andere Elektrode wird dann durch eine um die Brust oder den Bauch des Patienten geschnallte Gurtelektrode (n), s. Fig. 9, dargestellt. Für genaue wissenschaftliche Untersuchungen empfiehlt es sich, neben der Nadelelektrode nicht die Gurtelektrode, sondern die kleine sterilisierte Plattenelektrode zu benutzen. In diesem Falle werden also beide Elektroden in das Operationsfeld herabgezogen (Fig. 12).

Zum Schluß möchte ich noch ganz kurz eine Zusammenfassung aller der Momente, die meine Methode der Sehnenüberpflanzung kennzeichnen, zusammenfassen.

Als Grundgesetze haben zu gelten:

Die Technik der Sehnenüberpflanzung ist den anatomischen und physiologischen Verhältnissen der Muskeln bis in ihre kleinsten Einzelheiten anzupassen.

Bei der Auswahl des Kraftspenders muß der Morphologie der Muskeln Rechnung getragen werden.

Der Kraftspender muß eine der Gelenkstellung angepaßte absolut physiologische Länge haben.

Die Sehnenüberpflanzung zerfällt in zwei Abschnitte: erstens in die Sicherung der Fußform durch bindegewebige Bestandteile, zweitens in die Ueberpflanzung der kontraktilen Substanz.

Die Wiederherstellung und Sicherung der Gliedform darf nur bindegewebigen, nicht aber kontraktilen Elementen übertragen werden.

Die Verkürzung geschädigter Muskeln ist unlogisch und streng zu verwerfen.

Die elektrische Untersuchung der Muskeln während der Operation ist dringend zu empfehlen.

Digitized by Google

XXIV.

Experimentelle Untersuchungen über Plastik und Transplantation von Nerv und Muskel.

Von

Dr. Philipp Erlacher,

leitender Arzt der chirurgisch-orthopädischen Abteilung der k. k. Universitäts-Kinderklinik Graz.

Während die Hautfascien und Knochentransplantationen zum Teil ausgezeichnete und einwandfreie Resultate ergeben haben, sind die Ansichten über die Möglichkeit von Nerven- und Muskeltransplantationen noch sehr geteilt. Das Studium über die Natur der nervösen Organe und über die Extremitätennerven im besonderen hat ergeben, daß wir eine freie Nerventransplantation kaum je mit Erfolg werden ausführen können, und bisher ist auch noch kein positiver Bericht darüber erschienen. Im Gegenteil, alle Forscher betonen übereinstimmend, daß, wo immer ein Nerv durchtrennt wird, das periphere Stück rettungslos degeneriert; nicht einmal die sofortige primäre Naht kann die Degeneration des peripheren Teiles aufhalten oder die für die willkürliche Innervation notwendige Kontinuität wiederherstellen. Mit Recht ist man daher davon abgekommen, freie Nerventransplantationen in der Praxis auszuführen, außer, wenn man von vornherein vom Transplantat nichts weiter als den Zweck eines Leitfadens für den auswachsenden Nerven erwartete. Hingegen konnten die verschiedensten Formen von Nervenplastiken mit funktionellem und anatomischem Erfolg ausgeführt werden. Gleichviel, ob nur ein Teil abgespalten oder der ganze Nerv für die Plastik verwendet wurde (Spitzy, Stoffel), ob man gleichartige Fasern miteinander oder sensible mit motorischen und umgekehrt vereinigte (Bethe) oder ob man Nerven mit Nerven vernähte oder den motorischen Nerv direkt in den Muskel einpflanzte (Heineke, Erlacher), immer konnten Erfolge erzielt werden.

Digitized by Google

Aehnlich steht es mit den Muskelplastiken. Auch hier sind die verschiedensten Formen von gestielten Lappen mit sehr gutem Erfolge verwendet worden, dagegen neigt betreffs der freien Muskeltransplantation die Mehrzahl der Forscher zur Anschauung hin, die auch Küttner und Landois im ersten Teil ihrer Chirurgie der quergestreiften Muskulatur als das Ergebnis der bisherigen experimentellen Arbeiten feststellen zu können glaubten, „daß die Muskulatur in keiner Weise zur freien Transplantation geeignet ist, weil das junge Gewebe, abgeschnitten von funktionellen und nervösen Einflüssen, auf die Dauer nicht bestehen kann, sondern der Nekrose verfällt". Dabei wird aber zugegeben, daß selbst das so hoch differenzierte Gewebe, wie die quergestreifte Muskulatur, losgelöst vom Mutterboden sich aus sich selbst heraus regenerieren kann.

Da ich nach meinen eigenen Untersuchungen, die ich am Meerschweinchen angestellt habe, und die sich im ganzen auf 24 Einzelversuche beziehen, deren Befunde auch durch genaue mikroskopische Untersuchungen erhärtet wurden, zum Teil zu einer gegenteiligen Anschauung gekommen bin, möchte ich mir zuerst erlauben, die bisherigen Arbeiten und ihre Ergebnisse einer kurzen Kritik zu unterziehen.

Die günstigen Ergebnisse, die Gluck 1881 bei seinen Hühnerversuchen verzeichnen konnte, wo er bei acht Tieren 5mal Einheilung von Kaninchenmuskulatur in einen Defekt des Tensor fasciae latae und Biceps femoris erzielen konnte, wobei die elektrische Reizung zu Kontrakturen des implantierten Stückes führte, ferner in fünfzehn anderen Versuchen den Gastrocnemius von einem Huhn auf ein anderes überpflanzte, wobei er ebenfalls Kontraktionen des Transplantates erzielen konnte, veranlaßten Helferich 1882, einen teilweisen Defekt im Biceps brachii bei einer Patientin durch ein entsprechendes Stück Hundemuskel zu ersetzen, und zwar mit gutem funktionellen Erfolg. 1885 hat Salvia eine Reihe von Versuchen an Hunden und Kaninchen angestellt, wobei er ebenfalls vollständige Einheilung des Transplantates erzielt hat und nach 3 Monaten weder makro- noch mikroskopisch eine Spur der Grenze des Lappens finden konnte. Er glaubt daher, daß nach und nach die transplantierten Muskelfasern ihre anatomischen Eigenschaften verlieren, indem sie jene des Tieres annehmen, auf das sie überpflanzt sind. Ganz ähnliche Befunde verzeichnet Perroncito. Da kam 1890 die Arbeit von Magnus, der die Versuche von Gluck nachgeprüft hatte und deren Ergebnis ein gerade entgegengesetztes war; er hielt auf Grund seiner Versuche die Einheilung eines

Digitized by Google

transplantierten Muskelstückes für unmöglich. Wenn wir aber seine Befunde näher ansehen, so konnte man nach seinen eigenen Angaben nach 2 Monaten äußerlich nichts mehr unterscheiden, und mikroskopisch fand er zwischen den Seidennähten wirkliches Muskelgewebe. Bei Untersuchung früherer Stücke ergab sich aber, daß es sich dabei nicht um das eingeheilte implantierte Muskelstück handeln konnte, daß dieses vielmehr ausnahmslos dem Absterben und der Resorption anheimfiel. Daß dieser Rückschluß nicht durchaus zutreffen muß, darauf komme ich später noch zurück. Beim Gastrocnemiusversuch von Gluck fand er nur Bindegewebe, von Muskelfasern nicht die geringste Spur. Dagegen konnte Rydygier 1898 über günstige Ergebnisse mit gestielten Muskellappen berichten, die auch durch mikroskopische Untersuchungen gestützt sind. Ebenso Capurro 1900. Er hat an Hunden Versuche mit gestielten Muskellappen durchwegs mit gutem Erfolg angestellt, jedoch berichtet er gleichzeitig über völlig negative Ergebnisse bei freier Muskeltransplantation. Dabei geht aber aus seinen Protokollen hervor, daß er meist schon nach 6—8 oder 10 Tagen untersucht hat, wo er natürlich nur Degeneration finden konnte; außerdem ist öfter Sekretion vermerkt. Nur ein einziger Fall ist nach 50 Tagen angesehen worden, der nach 18 Tagen teilweise Regeneration gezeigt hatte. Jetzt ergab sich makroskopisch nur narbiges Bindegewebe. Eine mikroskopische Untersuchung scheint nicht gemacht worden zu sein. Die Beweiskraft dieser negativen Versuche ist somit nicht sehr groß. Dafür konnte Saltykow bei der Verpflanzung von Schwanzstücken unter die Haut des Rückens für den Muskel rasche Degenerationsvorgänge, aber auch schon nach 3—5 Tagen eine Proliferation an den Kernen, die sich zu jungen Fasern ausbilden, feststellen. Nach 6 Wochen erfolgt eine neuerliche Degeneration und schließlich verschwinden sie vollständig, was ja mit der allgemeinen Ansicht, daß für die Erhaltung eines Gewebes die Funktion unbedingt notwendig sei, im vollkommenen Einklange steht. Die Hildebrandt schen Versuche 1905/06 betonen die Wichtigkeit, den Nerven und die ihn begleitenden Gefäße zu schonen und zu erhalten. Caminiti 1908 kommt zu einem gleichen Resultat. Gersuny 1906 und v. Hacker 1908 kamen nach je einem klinischen Erfolg zu der Ansicht, daß es möglich sein dürfte, von einem gesunden Muskel einen gelähmten zu neurotisieren. Jores 1909 hob die Wichtigkeit des funktionellen Reizes hervor, indem er bei seinen Versuchen der ständigen Faradisation einzig und allein den Erfolg zuschrieb, da dort, wo nicht faradi-

Digitized by Google

siert wurde, immer Ausstoßung des Transplantates erfolgte. Diese Tatsache konnten aber andere Untersucher nicht bestätigen, und auch ich habe bisher nie eine Abstoßung des Transplantates erlebt, obwohl ich nie faradisiert habe. 1910 erfolgte von Mutach eine Nachprüfung der Versuche von Capurro mit einem ganz ähnlichen Ergebnis. Ich will damit wieder das negative Ergebnis bei seinen Versuchen mit freien Lappen hervorheben:

Versuch 1. Nach 14 Tagen fand er Degeneration.

Versuch 2. Nach 3 Wochen Degeneration; in den peripherstenTeilen tritt in manchen Muskelbündeln Querstreifung deutlich hervor.

Versuch 3. Nach 8 Monaten nur Narbe. Von quergestreiften Muskelbündeln in dem Bereich dieses zellreichen Gewebes nirgends mehr etwas zu sehen. Es wurde noch eine Versuchsreihe über Verwachsung zwischen gesunden und vorher neurektomierten Muskeln angestellt, die ebenfalls ein ganz negatives Resultat ergaben. Er hatte aber dabei immer Eiterung.

Auch die Untersuchungen der letzten Jahre sind durchaus nicht abschreckend oder entmutigend. Askanazy konnte 1912 feststellen, daß unter den üblichen Kautelen auch die quergestreifte Muskelsubstanz stets erfolgreich auf die verschiedensten Organe zu überpflanzen ist. Auch in Gehirn und Niere, die selbst keine quergestreifte Muskelfaser besitzen, erhalten sich lebende Fasern wochen- bis monatelang. Ein Teil nekrotisiert und von der Peripherie erfolgt Regeneration. Am Menschen sind von Göbell 1913 mittels freier Muskelplastik die Fingerbeuger durch den Sartorius bzw. Obliquus ersetzt worden. Seine im Anschluß daran angestellten Tierversuche ergaben in einem Falle von zwölf Doppelversuchen ein wirkliches Einheilen des Transplantates mit ziemlicher Schrumpfung, während die übrigen Versuche negativ ausfielen, und Janu berichtet 1913 über erfolgreiche Replantation eines Vorderarmes beim Menschen. Dieser war im unteren Drittel abgesetzt und nur mit einem Hautlappen, der eine Vene enthielt, mit dem Stamm noch in Verbindung. Vereinigung der Knochen und Muskeln, Gefäße und Nerven; nach 3 Jahren war die Hand erhalten, allerdings mit manchen sensiblen, motorischen und vasomotorischen Störungen, die aber im Rückgang begriffen sind. Und eben erschien aus Heinekes Klinik die Arbeit von O. Haberland, der zwar zu negativen Schlußsätzen kommt, wie: „Das frei transplantierte Muskelgewebe heilt ein, die Muskelfasern gehen aber allmählich zugrunde, da nicht zeitig für Ernährung gesorgt wird", und „Die Regeneration und

Digitized by Google

die Erhaltung der Fasern an der Peripherie durch osmotische Vorgänge hat für chirurgische Zwecke keinen Wert." Ich möchte aber seinen Versuch 3 hervorheben (Vertauschen eines 4 cm langen Stückes des Tibialis anticus vom rechten auf das linke Bein und umgekehrt; außerdem wurde links noch der Nervus peron. superf. in das Transplantat hineingenäht). Während rechts das Transplantat nur an den Randpartien Muskelfasern zeigte, die ihre Struktur beibehalten hatten, zeigt das linke im unteren Teil dieselbe fleischrote Farbe wie der übrige Muskel, und mikroskopisch unterschied sich das Bild von dem vorigen (rechten) durch durchgehende Erhaltung der Querstreifung der Fasern.

Das sind also die Grundlagen, auf die sich die unser bisheriges Verhalten beherrschende allgemeine Ansicht stützt, daß die freie Muskeltransplantation für die praktische Chirurgie wertlos sei.

Meine Herren! Abgesehen davon, daß das Ganze nur einen negativen Beweis darstellt, daß es also nur mehreren bisherigen Untersuchern nicht gelungen ist, eine freie Transplantation mit Erfolg auszuführen, haben wir ja doch immerhin die nicht wegzuleugnenden Erfolge am Menschen (Helferich, Göbell, Jianu), die positiven Versuche von Gluck, Salvia, Saltykow, Jores und Askanazy, denen nur eine ungefähr gleich große Zahl von negativen entgegensteht, die sich hauptsächlich auf den histologischen Befund stützen, da ja die funktionellen Erfolge durchweg befriedigende sind. Jedoch sinkt ihre Zahl noch um ein bedeutendes, wenn wir die durch äußere Ursachen (Eiterung) bedingten Mißerfolge abziehen; ferner geht bei mehreren als negativ bezeichneten Versuchen aus den Protokollen hervor, daß doch muskuläres Gewebe auch im Transplantat erhalten geblieben war; allerdings angeblich in Degeneration. Da möchte ich es doch nicht unterlassen, auch die bisherigen Versuchungsmethoden etwas näher zu beleuchten. Es wurde schon von verschiedenster Seite betont, daß vor allem der nervöse Anschluß und die Ernährung eine außerordentlich wichtige Rolle bei den Muskeltransplantationen spielen, und trotzdem finden wir auch bei den mikroskopisch genau untersuchten Fällen nicht ein einziges Mal einen Nervenbefund angegeben (Zahl und Verhalten der motorischen Nervenfasern und ihrer Endplatten), nur der letzte Untersucher Haberland schreibt einmal von „kleinen dunkler gefärbten Herden in manchen Muskelfasern, ob dies aber degenerierte Nervenendplatten sind, kann ich nicht entscheiden". (Es waren sicher keine degenerierten Nervenendplatten, weil solche

Digitized by Google

nach 128 Tagen schon längst nicht mehr zu sehen sind.) Wir wissen nun bereits aus der Histologie, wie rasch der Degenerationsprozeß der motorischen Endplatten erfolgt, und ich habe bereits in früheren Arbeiten darauf hingewiesen, daß gleichzeitig mit der Degeneration der motorischen Nervenendplatten auch eine Degeneration der betreffenden Muskelfaser erfolgt, und daß ferner sehr rasch nach einer Verletzung die Regeneration des motorischen Nerven wieder beginnt und dann erst unter seinem Einfluß die endgültige anatomische und funktionsfähige Regeneration der Muskelfasern erfolgen kann, und möchte jetzt noch hinzufügen: „Wenn der nervöse Neuanschluß nicht erfolgt, tritt bindegewebige Substitution des Muskelgewebes ein." Mit anderen Worten, nur wenn wir das zusammengehörige Ganze, den motorischen Nerven und den Muskel, auch immer gemeinsam untersuchen und beobachten, können wir uns ein richtiges Urteil über den De- bzw. Regenerationszustand eines Muskels bilden. Denn eine schmale Muskelfaser mit vielen Kernen und fehlender Querstreifung für sich allein betrachtet, kann ebensogut sich in De- wie in Regeneration befinden. Finden wir aber nebenbei reichliche motorische Fasern zwischen den Muskeln und auf den Muskelfasern sogar junge, wenn auch nur zarte, einfach gebaute Endplatten, so können wir nach meinen Erfahrungen sicher sein, einen Regenerationsprozeß vor uns zu haben. Denn die Degeneration der motorischen Nerven geht so rasch vor sich, daß wir bereits nach 4 bis 5 Tagen keine Endplatten und nur kurze Zeit später überhaupt keine auch nur annähernd normale Nervenfasern mehr auffinden können.

Unter diesen Gesichtspunkten habe ich meine Untersuchungen (am Meerschweinchen) angestellt, deren Ergebnisse ich Ihnen nun kurz vorlegen möchte.

In der ersten Versuchsreihe von 9 Fällen wurde der Biceps brachii längs gespalten und von der Unterlage ein nur noch durch Bindegewebe mit dieser verbundener Lappen losgetrennt. Zum Zwecke des Studiums der nervösen De- und Regeneration wurde eine Einrichtung dadurch erreicht, daß der motorische Nerv möglichst weit peripher getroffen wurde und so nur eine ganz kurze Strecke auszuwachsen hatte. Da es sich ferner um eine einfache Durchschneidung handelte und alles in situ blieb, war auch anzunehmen, daß die sich regenerierenden Nervenfasern die gegenüberliegenden Nervenscheiden wieder finden würden, die ihnen den Weg in die Muskelfibrillen erleichtern sollen. Und mit Berücksichtigung des Muskelgewebes hatte ich dadurch

1. erreicht, daß die sicher sehr wichtige Funktion erhalten blieb;

Digitized by Google

2. daß die Ernährung des abgetrennten Lappens eine möglichst gute war; denn auch die Lumina der Blutgefäße liegen sich gegenüber und dürften in den meisten Fällen wohl wieder durchgängig werden, jedenfalls ist damit für die Erhaltung des Muskelgewebes die denkbar beste Bedingung gesetzt. Das Ergebnis der weiteren Untersuchungen hat dies auch vollkommen bestätigt. Bereits nach 16 Tagen ist makroskopisch, außer, daß der Muskel vielleicht etwas schwächer war als früher, nichts mehr von der stattgehabten Schädigung zu bemerken, jedenfalls konnte ich kaum eine blasse Zone feststellen; mikroskopisch fanden sich die motorischen Nerven in außerordentlich großer Anzahl bereits wieder regeneriert und öfter konnte ich sie auf Muskelfasern verfolgen, wo sie motorische Endplatten bildeten. Dagegen zeigten noch ziemlich große Partien des abgetrennten Muskels ausgesprochene (aber nicht die allerhöchsten, vgl. unten) Degenerationszeichen: schmale Muskelfasern ohne Querstreifung, kolossale Kernvermehrung und Vermehrung des Bindegewebes. Aber immer zeigten die Muskelfibrillen deutlich Längs- und Querstreifung dort, wo in der Nähe regenerierte Nervenfasern zu finden waren, während die ausgesprochenen Degenerationszeichen überall dort am deutlichsten waren, wo in der ganzen Umgebung eine Regeneration des Nerven noch nicht erfolgt war. Nach 28 bzw. 32 Tagen ein ähnlicher Befund, nur ist die Zahl der regenerierten Nervenfasern, ebenso der Muskelfasern, die jetzt meist schon Querstreifung zeigen, bedeutend größer, auch sind deutlich junge Kapillaren im abgetrennten Teil zu finden. Nach 48 Tagen makroskopisch kein merkbarer Unterschied mehr, auch nicht im Volumen, und im mikroskopischen Bild reichliche motorische Nerven mit Endplatten auf vielleicht etwas schmäleren und kernreicheren Muskelfasern, die aber alle Längs- und Querstreifung sehr schön zeigten. Jedenfalls kann man daraus entnehmen, daß die vollständige Regeneration ohne einen feststellbaren Verlust am Muskelgewebe vor sich gegangen ist. Eine auffallende Vermehrung des Bindegewebes ist nicht mehr nachzuweisen.

Aus diesen Versuchen möchte ich folgende Schlüsse ziehen:

1. Je peripherer wir einen motorischen Nerven durchschneiden, desto rascher und sicherer tritt die Regeneration ein, die von einer außerordentlichen Ueberproduktion von Fasern begleitet ist. Schon in kürzester Zeit (16 Tage) ist oft vollständige Wiederausbildung der motorischen Endplatten erfolgt.

2. Ein abgetrennter Muskellappen kann von dem darunter liegenden gesunden Muskel ausreichend mit nervösen Elementen versorgt werden.

Digitized by Google

3. Ein abgetrennter Muskellappen, der mit seiner gesunden Unterlage wenn auch nur in bindegewebiger Verbindung bleibt, geht rasch eine degenerative Veränderung ein, die sich hauptsächlich in teilweisem bröckligen Zerfall der Muskelfasern kundgibt, die sehr schmal, aber parallel angeordnet sind, deren Konturen meist verwischt erscheinen bei stärkerer Vermehrung der Kerne; dabei ist die Längsstreifung deutlich, die Querstreifung nur eben noch angedeutet; jedoch fand ich nie das Bild hochgradigster Degeneration, wie z. B. in einem neurektomierten Muskel (siehe unten) oder wie ich es auch bei Lähmung nach Poliomyelitis beobachten konnte.

4. Unter dem Einfluß der regenerierten motorischen Nervenfasern geht aber eine lebhafte progressiv regeneratorische Umbildung im Muskel vor sich, so daß wir nach 6 Wochen das Muskelgewebe als funktionell und anatomisch wieder hergestellt betrachten können.

5. Alle Nerven in der abgetrennten Partie degenerieren in kürzester Zeit und werden resorbiert. Wenn wir also nach diesen Gesichtspunkten die Versuche von M a g n u s betrachten, der, obwohl er nach 2 Monaten wirkliches Muskelgewebe fand, nicht an eine Regeneration glaubte, weil die Untersuchung früherer Stücke ergab, „daß es sich dabei nicht um das eingeheilte implantierte Stück handelte, daß dieses vielmehr ausnahmslos dem Absterben und der Resorption anheimfiel", so ergibt sich daraus, daß dieser Rückschluß nicht zutreffen muß. Denn wie schon oben erwähnt und wie auch meine eigenen Transplantationsbefunde ergeben, finden wir i m m e r erst eine mehr oder minder weitgehende Degeneration; aus dieser kann aber nach Neuausbildung des nervösen Anschlusses eine weitgehendste Regeneration wieder erfolgen.

In einer zweiten Versuchsreihe, 7 Fälle, wurde der zum Biceps brachii führende Musculo cutaneus knapp bei seinem Eintritt in den Muskel durchschnitten und so hoch hinauf als möglich reseziert. Dann wurde 3mal vom Pectoralis major und 4mal vom Deltoideus ein breit angefrischter, zentral gestielter Muskellappen in einen Spalt des Biceps hineingenäht. Ich wollte versuchen, ob es möglich sei, wenigstens einen Teil des neurektomierten Biceps auf diese Weise zu neurotisieren, bzw. wieder funktionsfähig zu machen. Zu diesen Versuchen ermutigend waren die vorstehenden Ergebnisse, die überaus reiche und rasche Proliferation von jungen Nervenfasern bei Durchschneidung im Muskel, denn auch hier bleibt ja der neurotisierende Lappen gewissermaßen in Funktion und empfängt fortwährend motorische Impulse; ferner die im normalen Muskel festgestellte Tatsache, daß sich fast überall

Digitized by Google

in einem Muskel Nervenfasern vorfinden. Natürlich ist bei der Bildung des neurotisierenden Muskellappens peinlichst darauf zu achten, daß nicht seine eigene nervöse Innervation gestört oder unterbrochen wird. Die Tatsache, daß unter solchen Umständen ein Muskellappen vollständig funktionsfähig erhalten werden kann, ist ja durch Experimente bereits festgestellt worden. Auch bei diesen Versuchen waren die Ergebnisse durchaus den Erwartungen entsprechend. Nach 20 Tagen boten sich schon makroskopisch deutliche Zeichen von Degeneration, der Muskel war blaß-rötlich, das Volumen bedeutend vermindert, bei elektrischer Reizung kontrahiert sich der Neurotiseur prompt, hingegen zeigt der Biceps keine eigene Kontraktion. Im mikroskopischen Bild zeigt der neurektomierte Muskel ebenfalls weitgehendste Degeneration, der größte Teil des Gesichtsfeldes ist überhaupt nur von Kernen ohne deutlich sichtbaren Protoplasmahof ausgefüllt; nur in der Nähe des Neurotiseurs, der das Bild eines vollständig normalen Muskels bietet, ordnen sie sich zu Zügen an. Hier findet man auch manchmal Kerne, die mit einem Plasmahof umgeben sind und so Zellgebilde von längsovaler Form darstellen (Sarkoplasten), nur direkt neben dem normalen Muskel finden sich vereinzelt kurze Muskelfasern mit angedeuteter Querstreifung. Wohl aber zeigt sich in den benachbarten Partien des Neurotiseurs ein außerordentlicher Reichtum an jungen Nervenfasern. Diese ziehen von dem gesunden Muskel in den gelähmten hinein und verlaufen dort in großer Zahl zwischen den Kernen.

Nach 28 Tagen ist das Bild noch nicht wesentlich verändert. Makroskopisch zeigt der Muskel einen rötlichen Ton, bei elektrischer Reizung scheint die Kontraktionswelle auf den Biceps überzugehen. Die mikroskopische Untersuchung ergab gegen den vorigen Befund keine wesentliche Aenderung. Auch nach 43 Tagen waren die Muskeln noch ziemlich atrophisch, zeigten jedoch schon rote Farbe. Die elektrische Reizung des Neurotiseurs wirkte wieder prompt, ging auf den Biceps über, jedoch ist auch jetzt eine isolierte Kontraktion des Biceps auch bei direkter Reizung nicht mit Sicherheit festzustellen. Die histologische Untersuchung ergab immer noch vorherrschend Kerne, jedoch in der Anordnung zu Zügen bereits mehr ausgesprochen und neben den längsovalen befinden sich bereits auch reichlich spindelförmige Zellen. Auch Muskelfasern von normaler Breite mit deutlicher Querstreifung finden sich in großer Anzahl, und zwar nicht nur in unmittelbarer Nähe des gesunden Muskels. Sehr zahlreich sind noch immer die Nervenfasern, die in den gelähmten Muskel hineinwachsen und dort

Digitized by Google

auf den jungen Muskelfasern feine Auflockerungen bilden. Das Bindegewebe scheint in dem gelähmten Muskel bedeutend vermehrt. Bei Untersuchung nach 60 Tagen zeigte sich in einem Versuch, daß der Neurotiseur nicht in den gelähmten Muskel hineingewachsen war. Dieser war ganz dünn und blaß und bot auch im mikroskopischen Bild alle Zeichen einer vollständigen Degeneration und starke Bindegewebsvermehrung, Nerven waren im ganzen Präparat überhaupt nicht zu finden. Hingegen bot in einem anderen Versuch ebenfalls nach 60 Tagen der Muskel eine völlig normale rote Farbe, wenn er auch noch immer etwas schwächer schien, und im mikroskopischen Bild konnte ich einen bedeutenden Fortschritt der Regeneration feststellen, denn ich fand keine vollständige Degeneration mehr vor, sondern auch an jenen Stellen, wo die Regeneration noch am wenigsten weit fortgeschritten war, fanden sich überall lange, schmale Muskelfibrillen, meist bereits mit Querstreifung versehen. In den besser regenerierten Partien waren bereits neugebildete motorische Endplatten nachzuweisen, wie überhaupt die nervöse Versorgung des gelähmten Muskels vom gesunden her eine sehr reichliche war. Es könnte hier die Frage auftauchen, ob nicht der resezierte Musculus cut. inzwischen wieder ausgewachsen sein könnte. Diese Frage glaube ich verneinen zu können, denn ich fand 1. obwohl ich das ganze Präparat in Sternschnitte zerlegte, nirgends einen eintretenden größeren Nervenstamm oder eine größere Anzahl von Nervenfibrillen in typischer Anordnung, sondern die im Muskel vorhandenen Nervenfasern zeigten deutlich ihren Ursprung vom gesunden Muskellappen her, waren am stärksten und reichlichsten in dessen Nähe und verliefen fast nirgends in alten Nervenbahnen. 2. Zeigte der zur gleichen Zeit neurektomierte Biceps der anderen Seite noch keinerlei regenerierte Nerven.

Als Ergebnis dieser Versuchsreihe möchte ich also die Tatsache feststellen, daß nicht nur der zu einer Muskelplastik abgespaltene Muskellappen vollständig erhalten bleibt, sondern daß es auch gelingt, einen gelähmten Muskel dadurch, daß wir ihn breit mit einem gesunden in Verbindung bringen, von diesem aus, das ist „muskulär", zu neurotisieren. Dies ist auch bereits am Menschen in 2 Fällen von Gersuny und von v. Hacker mit Erfolg ausgeführt worden. Ich selbst habe eine Tibialislähmung nach Poliomyelitis nach einem derartigen Operationsplan operiert, indem ich vom Extensor hallucis und Extensor digit. je einen ungefähr bleistiftdicken, 2—3 cm langen zentral gestielten Lappen in den vollständig blassen Tibialis anticus hineingenäht habe.

Digitized by Google

Nach Entfernung der Nähte wurde das Kind täglich faradisiert. Vom 16. Tage an konnte von einer bestimmten Stelle aus mit starkem faradischen Strom (R. A. $5^1/_2$) eine leichte Tibialiswirkung erzielt werden. Da aber erst 5 Wochen seit der Operation verflossen sind, kann ich über den funktionellen Erfolg natürlich noch gar nichts berichten; ich habe absichtlich außer der elektrischen keinerlei andere Nachbehandlung eingeschlagen, sondern ließ das Kind nach 8 Tagen aufstehen und mit einer Lange schen Plattfußeinlage umhergehen. In diesem Falle ist gewiß das erstemal eine reine muskuläre Neurotisation ausgeführt worden, daher dürfte der Erfolg für eine weitere Verwendung der Methode ausschlaggebend sein. Denn die Erfolge Gersunys lassen sich auch damit erklären, daß der Cucullaris, den er mit dem gelähmten Deltoideus vernäht hat, einfach einen an den Oberarm verlängerten Insertionspunkt erhalten hat, und v. Hacker, der bei einer traumatischen Cucullarislähmung diesen mit dem gesunden Deltoideus vernäht hat, hat nebenbei noch den zentralen Accessorius direkt in den Cucullaris eingenäht und außerdem noch den peripheren in den Plexus gepfropft, und zwar, wie die elektrische Untersuchung ergab, mit Erfolg.

Auf Grund dieser Erfolge kann ich zwar die muskuläre Neurotisation noch nicht der allgemeinen Nachprüfung empfehlen. Ich glaube auch nicht, daß sie uns die Sehnenplastik würde ersetzen können, aber in manchen Fällen, wo topographische und physiologische Gründe gegen eine (oft einzig mögliche) Sehnenplastik sprechen, dürfte sich namentlich dann, wenn ein großer Muskelbauch breit in den gelähmten Muskel eingenäht werden kann, ein funktionell sehr gutes Resultat erzielen lassen, denn wir gehen damit nun allen den Streitfragen der Sehnenplastik aus dem Wege (Richtung und Verlauf der neuen Sehne, Spannungszustand, periostale oder tendinöse Fixation usw.), weil ja der gelähmte Muskel selbst wieder funktionstüchtig wird. Jedoch wird die Nachbehandlung mit dem faradischen Strom durch ca. 6 Wochen wohl gewiß das Minimum des Notwendigen darstellen, wobei jeder immobilisierende Gipsverband natürlich wegfallen muß.

In einer anderen Reihe von acht Versuchen wurde vom Biceps brachii, wie in der ersten Versuchsreihe, ein Lappen gebildet, dieser aber jetzt vollständig abgetragen und von links auf rechts und umgekehrt vertauscht und nur mit je zwei Seidennähten an die Unterlage befestigt, d. h. eine freie Muskeltransplantation des rechten Biceps auf den linken und umgekehrt ausgeführt. Die Untersuchung erfolgte nach

Digitized by Google

25, 38, 73 und 99 Tagen. Das Transplantat war in allen Fällen reaktionslos eingeheilt. Aus dem Versuchsprotokoll will ich nur kurz hervorheben, daß nach 25 Tagen der Lappen beiderseits gut eingewachsen war, äußerlich wohl eine feine, weiße Narbe, aber keine sehr auffallende Blässe des oberen Teiles zu sehen war. Das mikroskopische Bild zeigte am gesunden Teil, der sonst völlig normales Aussehen bot, eine außerordentlich große Zahl junger, neugebildeter Nervenfasern, die gegen das Transplantat hin und in dieses hineinziehen. Dortselbst aber herrscht das Bild weitgehendster Degeneration vor, meist nur reine Kerne, Stellen längsovaler Zellen, vereinzelte Spindelform, ja sogar auch einige Muskelfasern mit angedeuteter Querstreifung sind zu sehen. Nach 38 Tagen schien rechts das Transplantat degeneriert zu sein, während das linke fast normal aussieht und mit feiner Narbe in der Mitte abgegrenzt erscheint. Im mikroskopischen Bild zeigten sich die ersten Anfänge der Regeneration, das Transplantat ist von zahlreichen jungen Nervenfasern durchzogen; neben reichlichen Kernen finden sich zahlreiche Zellen mit einem länglichen Plasmahof, spindelförmige und Anordnung zu Zügen. Diese Zeichen der Regeneration sind namentlich in der Nähe des gesunden Muskels zu finden. Auch rechts war im ganzen ein ähnlicher Befund zu erheben. Nach 73 Tagen ist makroskopisch von der stattgehabten Operation nichts mehr zu erkennen und das mikroskopische Bild zeigt weiter fortgeschrittene Regeneration. Nach 99 Tagen ergab die elektrische Prüfung des ganz normal aussehenden Muskels, daß mit ganz schwachen Strömen (1—2 Milliampere) sowohl die gesunde Unterlage wie das Transplantat isoliert zur Kontraktion gebracht werden konnte, während mit etwas stärkeren Strömen sowohl vom Transplantat die gesunde Unterlage, wie von dieser das Transplantat mit zur Kontraktion zu bringen war, und im mikroskopischen Bild war das Transplantat nur noch an den schmalen, geschlängelten und weniger geordneten Muskelfasern zu erkennen, die aber sonst normales Aussehen boten. Ebenso war dort das Bindegewebe gegenüber der gesunden Seite etwas vermehrt. Die gesunde Partie ist reich mit schön geordnet verlaufenden Nerven versehen, aber auch im Transplantat finden sich reichliche Nerven, jedoch viel zarter und feiner und weniger geordnet. Jedoch sind auch dort deutlich regenerierte Endplatten nachzuweisen. Eine stärker degenerierte Partie konnte ich in diesen Präparaten nicht mehr vorfinden.

Auf jeden Fall kann man aus den Ergebnissen dieser Versuche schließen, daß es gelingt:

Digitized by Google

1. den frei transplantierten Muskellappen reaktionslos zur Einheilung zu bringen;

2. das Transplantat durch Ernährung von außen her so lange vor der Nekrose zu schützen, bis nutritiver Neuanschluß erfolgt;

3. daß unter rasch eintretendem nervösen Anschluß Muskelgewebe selbst aus den Stadien höchster Degeneration sich wieder zu funktionsfähigem Muskelgewebe regenerieren kann und nicht durch Bindegewebe ersetzt wird;

4. daß aber dazu die doppelte Zeit notwendig ist, weil erst nach der Regeneration des Nerven die Regeneration des Muskels beginnt.

Ich will aber dabei nicht übersehen, daß es sich bei meinen Versuchen nur um ganz kleine Stückchen handelte (der Biceps brachii des Meerschweinchens ist durchschnittlich nur $1^1/_2$—2 cm lang), und daß ich bei Abspaltung des Lappens immer darauf geachtet habe, daß die Eintrittstelle des M. cutaneus in der Unterlage blieb. Die Kleinheit des überpflanzten Muskelstückes hat den besonderen Vorteil, daß es jedenfalls dabei leichter gelingt, es zur reaktionslosen Einheilung zu bringen, die als unbedingte Voraussetzung für eine erfolgreiche Transplantation angesehen werden muß, und daß es ebenfalls leichter möglich ist, ein so kleines Stück von der Unterlage und vom umgebenden Gewebe, also von außen her zu ernähren, bis die Ausbildung der Kapillaren, der nutritive Neuanschluß erfolgt. Dabei möchte ich hervorheben, daß ich nie eine Unterbindung oder Blutstillung angewendet habe.

Ich bin aber doch überzeugt, daß wir auch beim Menschen mittels Autotransplantation ein funktionell und anatomisch gutes Resultat erzielen würden, wenn wir z. B. bei einem traumatischen Muskeldefekt, vorausgesetzt, daß noch ein mit seinem Nerven in Zusammenhang stehender Rest des Muskels erhalten geblieben ist, diesen durch einen freien Lappen eines gesunden anderen Muskels decken und dabei das Transplantat mit seiner angefrischten Seite breit mit der erhaltenen Unterlage vernähen. Für Fälle, wo aber dies nicht möglich ist, wo wir also für das Transplantat auch noch einen gesonderten nervösen Anschluß erst zu beschaffen hätten, wird es gewiß hauptsächlich Sache der Technik (Schnelligkeit des Operateurs) und der Asepsis sein, eine reaktionslose Einheilung für 6 Wochen zu erzielen, bis wir von der ausgeführten Nervenplastik etwas erhoffen dürfen.

Wir haben zwar bei unseren bisherigen Betrachtungen unser Hauptaugenmerk nur auf das Verhalten des Muskelgewebes gelegt,

Digitized by Google

aber ich habe auch immer den Nervenbefund genau angegeben. Ich kann mich also, diesen selbst betreffend, ganz kurz fassen.

Bei den ersten Versuchen handelt es sich im Grunde genommen nur um eine Reihe von Nervendurchschneidungen, und zwar am distalsten Ende eines peripheren Nerven. Die Befunde zeigen, daß hier die Regeneration nicht etwa geringer, sondern eine überaus reiche und rasche ist, dabei können die auswachsenden jungen Fasern die gegenüberliegenden Lumina der alten Scheiden leicht finden. Ich konnte aber wiederholt feststellen, daß wohl die Fasern, die in eine alte Bahn eingewachsen sind, am raschesten vordringen, daß aber eine große Anzahl junger Nerven direkt auf die gegenüberliegenden Muskelfasern lossteuern, an diesen eine Strecke entlang kriechen, dann eindringen und eine Endplatte bilden; jedenfalls ist für das Einwachsen eines motorischen Nerven in eine Muskelfaser die alte Nervenscheide nicht unbedingt notwendig. Dieses geht aus der zweiten Versuchsreihe noch viel deutlicher hervor, denn bei der muskulären Neurotisation, wo wir also mit der Muskel- zugleich auch eine Nervenplastik ausführen, haben wir einen gelähmten Muskel mit seinem theoretisch intakten System leerer Nervenscheiden. Nur eine geringe Anzahl dieser Scheiden kann bei der Spaltung des Muskels für das Einnähen des Neurotiseurs durchschnitten, also eröffnet werden, und trotzdem finden wir ein systematisches Vordringen der vom Gesunden auswachsenden Nervenfasern gegen die degenerierte Partie. Allerdings gestehe ich, daß bei dem weit fortgeschrittenen Degenerationszustand des gelähmten Muskels Nervenscheiden überhaupt nicht mehr nachzuweisen waren, sondern daß ich zur Ansicht neige, daß diese mindestens ebenfalls eine weitgehendste Degeneration erfahren haben müssen, daß hier die Nerven völlig, ohne vorgezeichnete Bahnen zu benutzen, in den gelähmten Muskel hineingewachsen sind und ihn neurotisiert haben.

Und endlich bei den freien Muskeltransplantationen haben wir gleichzeitig auch eine freie Nerventransplantation ausgeführt. Dabei ist das abgetrennte Nervengewebe immer vollständig zugrunde gegangen, denn im Transplantat fand ich (nach dem 16. Tage) nie auch nur eine Andeutung von noch vorhandenem degenerierten oder autoregenerierten Nervengewebe; nur in der Nähe der gesunden Unterlage finden sich junge, regenerierte Nervenfasern, deren Ursprung und Zusammenhang mit den Nervenfasern der Unterlage immer leicht nachzuweisen waren. Diese auswachsenden Fasern können nun allerdings in einzelnen Fällen, aber durchaus nicht immer, alte Nervenbahnen angetroffen haben,

Digitized by Google

jedoch muß ich auch hier betonen, daß ich solche bei der so hochgradigen Degeneration, die das Transplantat durchmacht, nie nachzuweisen imstande war. Ein ziemlich sicherer Beweis aber dafür, daß ein auswachsender motorischer Nerv auch ohne alte Nervenbahn in den Muskel eindringen und dort Endplatten bilden kann, ist bereits erbracht durch die Erfolge Heinekes bei der direkten Einpflanzung eines Nerven in den Muskel und besonders meiner eigenen bei der Hyperneurotisation. Ich konnte also betreffs der Nerven unsere bisherige Kenntnis nur dahin erweitern,

1. daß auch bei peripherster Durchschneidung eine vollständige Regeneration erfolgt;

2. daß für das Eindringen der motorischen Nerven in die Muskelfaser nicht unbedingt schon vorhandene Nervenscheiden notwendig sind;

3. bezüglich der freien Nerventransplantationen aber nur die allgemeine Anschauung bestätigen, da wir nach unseren bisherigen Erfahrungen eine solche noch nicht mit Erfolg auszuführen imstande sind.

Literatur.

Askanazy (Gent), Transplantierte, quergestreifte Muskelsubstanz kann sich auf eigene Kosten regenerieren? Wiener med. Wochenschr. 1912, Nr. 1, 2.

A. Bethe, Allgemeine Anatomie und Physiologie des Nervensystems. Leipzig 1903.

Ramon y Cajàl, Studien über Nervenregeneration. Leipzig 1908.

Caminiti, Untersuchung und Experimente über Muskelüberpflanzung. Münch. med. Wochenschr. 1908, Nr. 23, S. 1756.

Capurro, Ueber den Wert der Plastik mittels quergestreiften Muskelgewebes. Archiv f. klin. Chir. Bd. 61, 1900, S. 26.

Deutschländer, Berliner klin. Wochenschr. 1909, Nr. 2, S. 85.

Dominici, Experimenteller Beitrag zum Studium der Regeneration der peripheren Nerven. Berliner klin. Wochenschr. 1911, Nr. 43, S. 1937.

Enderlein, Transplantation. Deutsche med. Wochenschr. 1911, Nr. 44, S. 2265.

Ph. Erlacher (Graz), Hyperneurotisation; Muskuläre Neurotisation; Freie Muskeltransplantation. Zentralbl. f. Chir. 1914, Nr. 15.

Ders., Ueber den Bau der motorischen Nervenendigungen und ihre Bedeutung für die Nervenplastik. Mitteilungen des Vereins der Aerzte für Steiermark 1914, Nr. 1.

Ders., Ueber die motorischen Nervenendigungen. Histologische und experimentelle Beiträge zu den Operationen an den peripheren Nerven. Zeitschr. f. orthop. Chir. Bd. 34, Nr. 3, 4.

Digitized by Google

R. Gersuny, Eine Operation bei motorischen Lähmungen. Wiener klin. Wochenschrift Nr. 10, 8. März 1906.

Th. Gluck, Ueber Neuroplastik auf dem Wege der Transplantation. Langenbecks Archiv Bd. 25, 1880, S. 606.

Ders., Ueber Nervenplastik. Deutsche med. Wochenschr. 1890, Nr. 18, S. 386.

Ders., Ueber Naht und plastischen Ersatz von Defekten höherer Gewebe. Deutsche med. Wochenschr. 1890, Nr. 21, S. 460.

Ders., Autoplastik, Transplantation, Implantation von Fremdkörpern. Berl. klin. Wochenschr. 1890, Nr. 19, S. 421 ff.

Ders., Ueber Muskel- und Sehnenplastik. Archiv für klinische Chirurgie Bd. 26, 1881, S. 61.

R. Göbell, Zur freien Muskeltransplantation. Münch. med. Wochenschr. 1912, Nr. 43, S. 2364.

Ders., Zur Beseitigung der ischämischen Muskelkontraktur durch freie Muskeltransplantation. Deutsche Zeitschr. f. Chir. Bd. 122, S. 318.

v. Hacker, Erfolgreiche operativ behandelte Kukullarislähmung. Mitteilungen des Vereins der Aerzte in Steiermark Nr. 8, 1908.

Ders., Schultermuskellähmung mit Nervenplastik und Muskeltransplantation behandelt. Mitteilungen des Vereins der Aerzte in Steiermark 1910, Nr. 6.

W. D. Halliburton, Die Degeneration und Regeneration der Nerven. Münch. med. Wochenschr. 1907, Nr. 37, S. 1838. Lancet, 4. und 11. Mai 1907.

H. Heineke (Leipzig), Die direkte Einpflanzung des Nerven in den Muskel. Zentralbl. f. Chir. Nr. 11, 1914.

Helferich, Ueber Muskeltransplantation bei Menschen. Archiv f. klin. Chir. 1882, Bd. 28, S. 562.

A. Hildebrandt, Ueber eine neue Methode der Muskeltransplantation. Langenbecks Archiv 1906, Bd. 78, S. 75.

Ders., Muskeltransplantation. Deutsche med. Wochenschr. 1905, Nr. 39, S. 1578.

Jon Jianu (Bukarest), Beiträge zum Studium der Transplantation. Langenbecks Archiv 1903, 102, 1, 57.

Katzenstein, Ueber Heilung von Schultermuskellähmungen durch kombinierte Muskelplastik. Berl. klin. Wochenschr. 1909, Nr. 49, S. 2184.

Ders., Ueber funktionelle Heilung der Seratuslähmung durch Operation. Berl. klin. Wochenschr. 1908, Nr. 52.

F. Kroh (Köln, Bardenheuer), Beiträge zur Anatomie und Pathologie der quergestreiften Muskelfaser. Experimentelle Studien zur Lehre von den ischämischen Muskellähmungen und Muskelfaserkontraktur. Deutsche Zeitschr. f. Chir.

H. Küttner und F. Landois, Die Chirurgie der quergestreiften Muskulatur. Deutsche Chir. 1913, Lieferung 25a, I. Teil.

E. Lexer, Die praktische Verwendung der freien Transplantation. Münch. med. Wochenschr. 1913, Nr. 37, S. 2059.

H. Luxembourg, Beiträge zur operativen Behandlung traumatischer peripherer Nervenlähmungen. Deutsche Zeitschr. f. Chir. Bd. 123, S. 562.

R. Magnus, Ueber Muskeltransplantation. Münch. med. Wochenschr. 1890, Nr. 30, S. 515.

Alex Marguliès, Zur Frage der Regeneration in einem dauernd von seinem

Digitized by Google

Zentrum abgetrennten peripheren Nervenstumpf. Virchow-Archiv 1908, Bd. 191, S. 94.

A. v. Mutach, Experimentelle Beiträge über das Verhalten quergestreifter Muskulatur nach myoplastischen Operationen. Archiv f. klin. Chir. 1910, Bd. 93, S. 42.

Aldo Perroncito, Zur Frage der Nervenregeneration. Zieglers Beitr. 1908, Bd. 44, S. 574.

Ders., Die Regeneration der Nerven. Zieglers Beitr. 1907, Bd. 42.

Ders., Etudes ultérieures sur la terminaison des nerfs dans les muscles à fibres striées. Archiv italienne du Biologie 1902, Bd. 38.

A. Pitres (Bordeaux), Etat actuel de nos connaissances sur les transplantations et les greffes nerveuses. Ref. Zentralbl. f. Chir. 1914, Nr. 9. Prov. med. 1913, 44/45.

Rydygier, Ueber Transplantation der gestielten Muskellappen. Deutsche Zeitschr. f. Chir. 1898, Bd. 47, S. 124.

A. Schminke, Die Regeneration der quergestreiften Muskelfasern bei den Wirbeltieren. Würzburg 1907.

Ders., Die Regeneration der quergestreiften Muskelfasern bei den Säugetieren. Zieglers Beitr. 1909, Bd. 45, S. 424.

H. Spitzy, Aus den Grenzgebieten der Chirurgie und Neurologie. Zeitschr. f. orthop. Chir. Bd. 15.

Ders., Die neurologische Stellung der spastischen Lähmung und ihre Behandlung mit Nervenplastik. Zeitschr. f. orthop. Chir. Bd. 20.

O. Vulpius, Die Behandlung der spinalen Kinderlähmung. Leipzig 1910.

Wollenberg, Der Verlauf der intramuskulären Nervenbahnen und seine Bedeutung für die Sehnenplastik. Münch. med. Wochenschr. 1906, Nr. 35, S. 1704.

Digitized by Google

XXV.

Aus der orthopädischen Anstalt von Dr. Muskat, Berlin.

Die Luxation der Peroneussehnen.

Von

Dr. G. Muskat, Spezialarzt für orthopädische Chirurgie.

Sehnenluxationen sind außerordentlich seltene Vorkommnisse. Am häufigsten, wenn auch im ganzen sehr selten, sind die Luxationen der Peroneussehnen. Kraske sagt, daß er sie nur 4mal gesehen hat, und nach den spärlichen Notizen in Lehrbüchern und Zeitschriften annehmen muß, daß auch andere Chirurgen eine ausgedehnte Erfahrung über sie nicht besitzen.

Stammen diese Angaben auch aus dem Jahre 1895, so treffen sie doch heute auch noch zu. Eden (1912) beginnt seine Arbeit mit den Worten: „Die Luxation der beiden oder einer Peronealsehne aus ihren Retinakulis ist ein seltenes Vorkommnis", und sagt an anderer Stelle: „Die angeborene habituelle Luxation der Peronei ist äußerst selten."

Das Zustandekommen der Luxation der Peroneussehnen beruht auf ihrem eigenartigen Verlauf. Sie ziehen fast frei an der Außenseite des Unterschenkels herab und werden nur durch eine mehr oder weniger tiefe Rinne an der Rückseite des äußeren Knöchels und zwei Verstärkungen der Unterschenkelfascie in ihrer Lage festgehalten. Diese Verstärkungen der Fascie werden als Retinaculum musc. peroneorum superius und inferius bezeichnet.

Nach den Abbildungen von Karl Toldt ist das Retinaculum mm. peroneorum superius ein straffes Band, welches von der Spitze des Malleolus externus zum äußeren Teile des Calcaneus herüberzieht, das Retinaculum inferius ein breites, weniger kompaktes, vom unteren äußeren Teile des Calcaneus zum Fußrücken herüberziehend und im Lig. cruciat. cruris endigend.

Digitized by Google

Auch Rauber-Kopsch gibt eine gleiche Abbildung. Nach ihm verläuft die Sehne des Peroneus longus zunächst lateral von der Sehne des Peroneus brevis. In der Höhe des lateralen Knöchels liegt sie hinter der Sehne des Peroneus brevis und zusammen mit dieser in einer Furche der Fibula, woselbst sie durch das Retinaculum mm. peroneorum festgehalten werden. Darauf wendet sich die Sehne des Peroneus longus im Bogen zur lateralen Fläche des Calcaneus und hat hier unter dem Processus trochlearis ihre Lage, durch das Retinaculum mm. peroneorum inf. festgehalten. Insertion: Basis Metatarsale I und Cuneiforme I. Funktion: Hebt den lateralen, senkt den medialen Fußrand und hilft bei der Plantarflexion des Fußes.

Die Sehne des M. peroneus brevis verläuft erst medial, dann vor der Sehne des M. peroneus longus. Sie liegt in der bereits genannten Rinne des Malleolus lateralis, hier festgehalten durch das Retinaculum mm. peroneorum sup. und umgeben von der Vagina tendinum mm. peroneorum communis, gelangt dann zur lateralen Fläche des Calcaneus, wo sie oberhalb des Processus trochlearis festgehalten von dem Retinaculum mm. peron. inf. liegt, und endigt an der Tuberositas ossis metatarsalis V.

Funktion: Hebt den lateralen Fußrand, hilft bei der Plantarflexion des Fußes.

Gegenbaur läßt auf der Abbildung das Retinaculum superius mehr nach hinten hin verlaufen. Die Darstellung des Sehnenverlaufes ist folgende:

Die Sehne des M. peroneus longus läuft über den Peroneus brevis hinweg, hinter dem Malleolus lateralis, wo sie mit der Sehne jenes Muskels durch einen Bandapparat festgehalten wird. Sie tritt dann an der Außenseite des Calcaneus schräg vorwärts zum Cuboides, bettet sich in dessen Sulkus, kreuzt schräg die Fußsohle und inseriert an der Basis des Metatarsale I.

Funktion: Hebt den äußeren Fußrand und bewirkt die „Pronation" des Fußes.

Die Endsehne des M. peroneus brevis verläuft anfänglich hinter der Sehne des M. peroneus longus herab zu der an der Hinterfläche des Malleolus befindlichen Furche. Von da tritt sie vor der Endsehne des M. peroneus longus schräg zum lateralen Fußrande, wo sie an der Tuberositas metatarsi V inseriert.

Die Funktion ist jener des M. peroneus longus ähnlich.

Beide Mm. peronei erhalten den Verlauf ihrer Endsehnen durch

Digitized by Google

den Bandapparat (Retinaculum peroneorum) in bestimmter Richtung fixiert. Ein Abschnitt dieses Apparates findet sich schon am Unterschenkel und hält die Sehne hinter dem Malleolus fibularis fest (Retinaculum peroneorum sup.). Der andere Teil liegt lateral am Calcaneus (Retinaculum peroneorum inf. Henle). Hier besteht für jede Sehne ein besonderer Kanal, die beide von gemeinsamen Sehnenzügen umschlossen sind.

In die Scheidewand beider Kanäle erstreckt sich, wo er vorkommt, der Processus trochlearis.

Weitere anatomische Untersuchungen über die Peroneussehnen und ihre Retinakula stammen von Ehrich, der in der anatomischen Sammlung in Rostock eine verschiedenartige Ausbildung der Retinakula feststellte. Auch die Tiefe der Rinne ist anatomisch öfter untersucht und verschieden ausgehöhlt gefunden worden (Puyhaubert).

Die bisher unterschiedenen Formen wurden als angeborene und traumatische unterschieden.

Es dürfte wohl aber eine dritte Form in Frage kommen, eine erworbene habituelle, hervorgerufen durch falsche Stellung des Fußes, wie sie besonders bei Plattfuß (Knickfuß) beobachtet wird. Kramer hebt bei einem seiner Fälle ausdrücklich hervor, daß kein Plattfuß vorhanden war. Auch von anderen Autoren wird das Fehlen oder Vorhandensein eines Plattfußes erwähnt.

Im Jahre 1912 kam der 14jährige Sohn eines hohen Militärarztes in meine Anstalt zur Behandlung. Der gut und stark gewachsene Junge, der sehr viel wanderte und Sport trieb, hatte seit einiger Zeit eine schnellere Ermüdbarkeit in den Füßen und ziehende Schmerzen in der Wadenmuskulatur verspürt. Eine Verletzung irgendwelcher Art war nie beobachtet worden. Der Patient gab an, daß er seit einiger Zeit bei bestimmten Bewegungen des Fußes imstande wäre, die Sehnen der Mm. peronei auf den äußeren Knöchel herauf zu luxieren und willkürlich wieder in die richtige Lage zurückzubringen. Die Bewegung, welche er dazu ausführen müßte, wäre starke Pronation des Fußes (Senkung des Innenrandes, Dorsalflektion und Abduktion). Die Untersuchung ergab starke Abknickung des vorderen Teiles des Fußes nach außen, Senkung des inneren Fußrandes, Schlaffheit der Sehnen der Mm. peronei, Möglichkeit der Luxation derselben auf den Malleolus herauf bei den obenerwähnten Bewegungen. Das Bild, welches entstand, entsprach genau dem von Klapp dargestellten.

Die Entstehung war in folgender Weise zu erklären. Durch die

Digitized by Google

starke Knickfußstellung waren die Sehnen der Mm. peronei erschlafft und konnten nun bei besonders starken Bewegungen von ihren Bandapparaten nicht mehr fixiert werden, ähnlich wie bei einer Violinsaite bei zu geringer Spannung die Saite über den Steg herübergleiten kann. Eden hat beobachtet, daß bei starker Anspannung die Sehnen der Mm. peronei schon normalerweise aus der Malleolenrinne heraustreten und auf die Außenseite der Malleolenspitze gelangen. Bei sorgfältiger Beobachtung von Patienten mit starker Abknickung des Vorderteiles des Fußes läßt sich häufig ein Zustand beobachten, welcher fast bis zur Luxation führt.

Die von anderer Seite vorgeschlagene Operation war von dem Vater des Patienten abgelehnt worden, und es wurde der Versuch gemacht, die Sehne ohne operativen Eingriff in der richtigen Lage zu erhalten.

Reering hatte mit gutem Erfolg ohne Operation einen Fall einer frischen Luxation der Peroneussehne geheilt. Bei einem Oberleutnant war beim Besteigen des Pferdes der linke Fuß in dem glatten Steigbügel ausgeglitten und nach innen umgeknickt. Bei dem Versuche, sich im Bügel zu halten und sich aufzuschwingen, erfolgte unter knallartigem Geräusch die Luxation. Nach Reposition wurden die Sehnen durch drei Heftpflasterstreifen in der Höhe des Retinaculum inferius oberhalb des Malleolus externus und 2 cm oberhalb des letzteren fixiert. Nach 4 Tagen wurde ein Gipsverband angelegt. Nachbehandlung, Massage. Heilung und Dienstfähigkeit war nach $^1/_4$ Jahr erreicht. Reering regt weitere nichtoperative Behandlung der Peroneussehnenluxation und ihre Veröffentlichung an.

Puyhaubert hat in seinen Fällen von einer Behandlung überhaupt Abstand genommen, da funktionelle Störungen nicht vorlagen. Auch Lexer sagt neuerdings in seinem Lehrbuch der allgemeinen Chirurgie: Die luxierten Sehnen lassen sich an abnormer Stelle fühlen und meist leicht in ihr Lager zurückbringen. Gelingt es, sie durch aufgelegte Gaze- oder Wattebäusche mehrere Wochen im Gipsverband festzuhalten, so ist eine vollständige Heilung möglich.

In dem vorliegenden Falle mußte einmal eine Spannung der Peroneussehnen erreicht werden, und zweitens verhütet werden, daß ein willkürliches oder unwillkürliches Herübergleiten über den Malleolus eintreten könne. Ein Gipsverband wurde ebenso wie ein Heftpflasterverband als lästig und störend verworfen. Zunächst wurden durch Anfertigung einer hohen Einlage und innere Erhöhung des

Digitized by Google

Hackens des Stiefels die Füße in eine starke Supinationslage hineingebracht. In den Stiefeln selbst wurde entsprechend dem Verlauf der Fibula ein dicker Schwammgummistreifen befestigt, welcher ein Herübergleiten der Sehnen auf den Knöchel unmöglich machte. Während der Nacht wurden Lederhülsen getragen, welche den unteren Teil des Unterschenkels und den Fuß umfaßten und diesen in starker Supinationsstellung hielten. Außer der damit erreichten Fixation sollte ein Reiz auf das Periost ausgeübt werden, um durch dessen Verstärkung einen natürlichen Schutzwall zu schaffen. Der Vorgang muß umgekehrt aufgefaßt werden wie die Beobachtung von Kraske l. c., welcher eine geringere Prominenz der Knochenleiste am äußeren Knöchel als Folge einer Atrophie beschrieb. Außer diesen Stützapparaten wurde durch Massage, Heißluftbäder, mediko-mechanische Uebungen, Elektrisieren der Peronealmuskeln eine größere Spannung dieser und eine Kräftigung der gesamten Fußmuskulatur erzielt. Die Ermüdung und die Schmerzen waren bei dieser Behandlung in kurzer Zeit geschwunden. Das willkürliche Luxieren der Sehnen hörte auf und Patient ist seit längerer Zeit ohne jede Funktionsstörung und macht schon größere Bergpartien, läuft Schlittschuh und treibt anderen Sport. Die Peroneussehnen sind straff und der äußere Knöchel stärker als zu Beginn der Behandlung. Es dürfte hier also ein Fall einer erworbenen habituellen Luxation der Peronealsehnen beider Füße als Begleiterscheinung eines Plattfußes vorgelegen haben. Die Entstehung der sonst in der Literatur beschriebenen Fälle ist entweder auf angeborene Deformitäten, Fehlen des oberen Retinakulums (Ehrich l. c.) u. a. oder ungenügende Befestigung der Sehnen und mangelnde Ausbildung der Rinne an der Rückseite des äußeren Knöchels zurückzuführen. So hat Puyhaubert (l. c.) bei dem Vergleiche von Gefrierschnitten der distalen Enden von normalen Unterschenkeln mit denjenigen eines $8^1/_2$monatigen Fötus mit Hydrozephalie und kongenitaler Luxation der Peronealsehnen eine abnorme Flachheit der Rinne an der Hinterseite des Fibulaendes festgestellt (vgl. auch Maydl). In dem Falle von Hildebrand bestand eine eigenartige Veränderung der Sehnenscheide, welche unregelmäßige Verdickungen und Verdünnungen, Auffaserungen und lappige Abhebungen aufwies, ein Zustand, den Hildebrand analog der Arthritis deformans mit Tendovaginitis chronica deformans benannt wissen will. Diese geringere Leistungsfähigkeit führte dann bei leichtem Trauma zur Luxa-

Digitized by Google

tion. Die traumatischen Verrenkungen entstehen entweder durch direkte Gewalteinwirkung, z. B. durch Ueberfahren in dem Falle von Worms, oder durch plötzliche eigenartige Bewegungen.

Nach König, dessen Untersuchungen mit den Leichenversuchen Kraskes (l. c.) und seines Assistenten L. Schneider übereinstimmen, kommt die Verrenkung beim plötzlichen Uebergehen des supinierten, plantarflektierten und adduzierten Fußes in die extendierte und abduzierte Stellung durch Zug an den Peroneusmuskeln unter Zerreißung des die Fascie verstärkenden Bandstreifens zustande. Die Meinung von Volkmann, daß die Verschiebung der Sehnen aus der Furche des Knöchels auf dessen äußere Fläche stets nur bei heftigen Distorsionen des Fußgelenkes zustande kommt, dürfte nicht zutreffen.

Die operativen Eingriffe bestanden in der Naht des bei der Verletzung entstandenen Sehnenscheidenschlitzes und Annähung des abgerissenen Retinaculum superius an den Malleolus (Exner). Der Erfolg wird als gut bezeichnet. Mollière machte gleichfalls mit gutem Erfolg eine Tenotomie der Sehnen mit subkutaner Diszision der Scheide. König, Kraske, Kramer u. a. bilden einen Periostknochenlappen. Eden erwähnt, daß bei Patienten, die mit dieser Methode operiert waren, Druck des Stiefels hinter dem äußeren Knöchel auftrat, dort wo durch die Verlagerung des Periostknochenlappens eine kleine Vorwölbung entstanden war. Albert vertiefte die Malleolenrinne, und Mauclaire sägte von dem äußeren Knöchel einen Knochenperiostlappen mit distaler Basis ab und höhlte außerdem eine Rinne in den Malleolus. In diese Rinne legte er die Sehnen und deckte sie mit dem Periostknochenlappen zu.

Lexer und Eden berichten über eine neue Art der Fixation mittels freier Sehnenplastik. Die Rückseite des Knöchels wird ausgehöhlt und der Knöchel durchbohrt. Durch doppelte Tenotomie wird die Sehne des M. palmaris longus am linken Vorderarm ca. 15 cm lang herausgezogen. Dieses Sehnenstück wird durch den Malleoluskanal gezogen, um die Peronealsehnen gelegt und die Enden auf der Außenseite des Malleolus geknotet, so daß die Peronealsehnen in einem Sehnenring laufen. Um ein Luxieren der Sehnen mit dem Ringe zu verhüten, wird das längere Sehnenende zwischen Peronealsehnen und Knochen um den Sehnenring gelegt, nochmals durch den Kanal im Malleolus gezogen und jetzt durch Nähte am Sehnenknoten, der seinerseits noch durch Nähte verstärkt wird, befestigt. Der Erfolg war ein sehr guter.

Digitized by Google

Es wäre wünschenswert, wenn alle Fälle von Peroneussehnenluxation veröffentlicht würden, um den Erfolg der blutigen oder unblutigen Behandlung zahlenmäßig feststellen zu können.

Literatur.

Kraske, Ueber die Luxation der Peroneussehnen. Zentralbl. f. Chir. 1895, Nr. 24, S. 569.

Rudolf Eden, Zur Behandlung der Luxatio peroneorum. Aus der chir. Universitätsklinik zu Jena, Direktor Geh. Rat Prof. Dr. E. Lexer. Münch. med. Wochenschr. 1912, Nr. 12, S. 936.

Karl Toldt, Anatomischer Atlas.

Rauber-Kopsch, Lehrbuch der Anatomie des Menschen.

Gegenbaur, Lehrbuch der Anatomie des Menschen.

Ehrich, Angeborene habituelle Luxationen der Peroncalsehnen beiderseits. Verhandl. d. Deutschen Gesellsch. f. Chir., 39. Kongreß 1910, S. 196. Ref. in Zentralbl. f. Chir. 1910, Beil. S. 118.

Puyhaubert, Luxation congénitale des tendons péroniers. Rev. d'orthop. 1908, Nr. 4. Ref. Zeitschr. f. orthop. Chir. 1908, XXI, S. 677.

Kramer-Glogau, Ueber die Luxation der Peroneussehnen. Zentralbl. f. Chir. 1895, Nr. 27, S. 641.

Rudolf Klapp, Die Krankheiten der Weichteile im Bereich der Extremitäten. Lehrbuch d. Chir. von Wullstein & Wilms, Fischer, Jena 1914, S. 45 u. 46.

Reering, Die Behandlung der frischen Luxation der Peroneussehnen. Zentralblatt f. Chir. 1901, Nr. 2.

E. Lexer, Lehrbuch d. allgem. Chir. Enke, Stuttgart 1912, S. 15.

Hildebrand, Tendovaginitis chronica deformans und Luxation der Peroncalsehnen. Deutsche Zeitschr. f. Chir. 1907, Bd. 86, S. 526.

Maydl, Ueber Sehnenluxationen (cfr. Kraske l. c.). Allgem. Wiener Zeitschr. 1882.

Worms, Luxation des Tendons péroniers latéraux. Soc. anatom. de Paris 1911, 19. Mai, S. 320. Ref. Zeitschr. f. orthop. Chir. 1911, Bd. 29, S. 662.

König, Lehrbuch der Chirurgie.

Exner, Zur Behandlung frischer Peroneussehnenluxation. Zentralbl. f. Chir. 1909, Nr. 52, S. 1794.

Mollière, Lyon méd. XXXII, 1879, bei Kraske l. c.

Volkmann, Die Krankheiten der Bewegungsorgane. Pitha-Billroths Handb. (bei Kraske).

Albert s. Exner.

Mauclaire-Paris, Inclusion intramalléolaire des tendons péroniers luxés, Arch. gén. de chir. 1910, Bd. 5, S. 7. Ref. Zeitschr. f. Chir. 1910, Nr. 43. S. 1414.

Lexer, Operation wegen habitueller Luxation der Peroneussehnen. Naturwissenschaftl.-med. Gesellsch., Jena 1911, 9. November. Münch. med. Wochenschr. 1911, Nr. 51. Ref. Zeitschr. f. orthop. Chir. 1912, Bd. 30, S. 337.

Digitized by Google

XXVI.

Theorie und Praxis in der Abbottschen Behandlung der Skoliose.

Von

Prof. Dr. **Wilhelm Schultheß,** Zürich.

Mit 59 Abbildungen.

In der Diskussion über die Abbottsche Methode am letzten Kongreß haben sich neben begeisterten Anpreisungen Stimmen geltend gemacht, die auf den schroffen Gegensatz hindeuteten, in den sie sich in mancher Beziehung zu unseren bisherigen Anschauungen über die Mechanik der Wirbelsäule stellt. Dabei läßt sich eine Vermengung von Physiologie und Pathologie nicht verkennen. Es mag deshalb am Platze sein, diese Gegensätze und ihre Berechtigung etwas näher zu untersuchen.

Wie das schon sehr oft in der Behandlung der Rückgratsverkrümmung geschah, ist auch Abbott von normalen Verhältnissen ausgegangen, gründet und baut seine Methode auf Veränderungen, welche er experimentell am Normalen erzeugt hat. Ich möchte von vornherein darauf hinweisen, daß diese Logik die Orthopädie seit der Zeit ihres Bestehens schon oft irregeführt hat. Vorsicht ist deshalb am Platze. Mechanische Verhältnisse, welche am normalen Skelett gelten, dürfen nie direkt auf das pathologische übertragen werden. Sie sollen nur bis zu einem gewissen Grade wegleitend sein. Sozusagen bei jeder Skoliose ist die Form der Wirbel verändert, jede mechanische Einwirkung wird deshalb eine abnorme Bewegungsform auslösen. Wir haben deshalb auch in dieser äußerst komplizierten Frage die Pflicht, alle einschlägigen Verhältnisse genau zu prüfen.

Abbott erklärt: Die Skoliose entsteht durch kyphotisches und seitwärts gebeugtes Sitzen. In dieser Stellung tritt eine Drehung

Digitized by Google

der Wirbelsäule nach der konvexen Seite und hinten ein. Zur Korrektur muß deshalb ebenfalls Vorwärts- und Seitwärtsbeugung gewählt werden. In der Vorwärtsbeugung dreht sich die Wirbelsäule leichter als in anderen Stellungen! Diese Argumentierung zeigt ganz deutlich, daß Abbott in bezug auf die Ursachen der Skoliose auf einem ganz anderen Standpunkt steht als die Mehrzahl der deutschen Orthopäden, und daß er Aetiologie und Entstehungsmechanismus verwechselt. Die Arbeit der letzten Jahrzehnte hat dargetan, daß bei normalem Skelett nur äußerst geringe Grade der Skoliose allein auf dem Wege veränderter Haltung in der Schule entstehen, daß dagegen ätiologisch primäre Fehler im Skelett, frühzeitig, besonders infolge von Rachitis erworbene Asymmetrien einzelner Wirbel, allgemeine Schwäche der Knochen und Muskeln usw. als Ursachen der großen Masse der Skoliose gelten müssen. Unter dem Einfluß der Funktion, d. h. der gesamten mechanischen Arbeit und Beanspruchung der Wirbelsäule — hierzu gehören auch gewohnheitsmäßige bzw. zwangsmäßige Haltungen — entstehen alsdann typische Formveränderungen. Sie sind typisch, haben einen bestimmten Ablauf ihres Mechanismus, zeigen eine bestimmte Verbindung von Deviation und Torsion, weil die Wirbelsäule, je mehr sie ausgebildet ist und je näher die Form ihrer Einzelelemente der Norm steht, an bestimmte Bahnen gebunden ist, die ihr durch ihren anatomischen Bau vorgeschrieben sind. Je mehr Formveränderungen der Wirbel, Verkürzung, Verlängerung der verbindenden Weichteile Platz greifen, um so mehr entfernt sich alsdann der Mechanismus der sich weiter entwickelnden Deformität vom Mechanismus der normalen Wirbelsäule.

So spielt das jeweilige ätiologische Moment wiederum in den Entstehungsmechanismus hinein. Es spiegelt sich in demselben mehr oder weniger deutlich ab. Starke allgemeine Erweichung verursacht mehrfache Verwindung und starke Torsionen. Muskelschwäche oder Lähmung verursacht lange laterale Bogen mit relativ geringer Torsion. Lokale Asymmetrien verursachen scharfe Knickungen in lateraler und sagittaler Richtung und daran sich anschließende, nur langsam sich entwickelnde kompensierende laterale und sagittale Deviation und Rotation. (Ich verweise hier auf meine diesbezüglichen Ausführungen im Joachimsthalschen Handbuch der Orthopädie.)

Auf keinen Fall können wir zugeben, daß, wie Abbott das tut, eine einfache Verbiegung einer normalen Wirbelsäule ohne anatomische

Digitized by Google

Veränderungen der Wirbel als Skoliose bezeichnet werde. Bei den von uns beobachteten Skoliosen sind eigentlich fast ausnahmslos Wirbeldeformitäten vorhanden. Abbott ist nun nicht, wie man beim Lesen seiner Abhandlung glauben sollte, von den Ursachen, sondern von einem Entstehungsmechanismus ausgegangen, wie er ihn für die große Masse der Skoliosen annimmt. Dieser Mechanismus kann so sein, er kann vorkommen, aber er muß nicht in dieser Weise ablaufen. Wir können uns auf eine Kritik dieser Abbottschen Annahme nicht weiter einlassen, sie würde zu weit führen. Wir begnügen uns mit der Andeutung, daß dieselbe z. B. für die große Zahl der in der Lendenwirbelsäule beginnenden Formen keine Gültigkeit haben kann. Abbott vergißt, daß bei der Mehrzahl speziell der rechtskonvexen Dorsalskoliosen eine Wirbelasymmetrie aus dem Säuglingsalter aus der Zeit der floriden Rachitis mit ins spätere Kindesalter hinüber genommen wird und den Mechanismus vorschreibt. Er vergißt, daß die bei einer sehr großen Zahl besonders von Dorsalskoliosen anfänglich bestehende Abflachung der physiologischen Krümmungen direkt dagegen spricht.

Fig. 1.

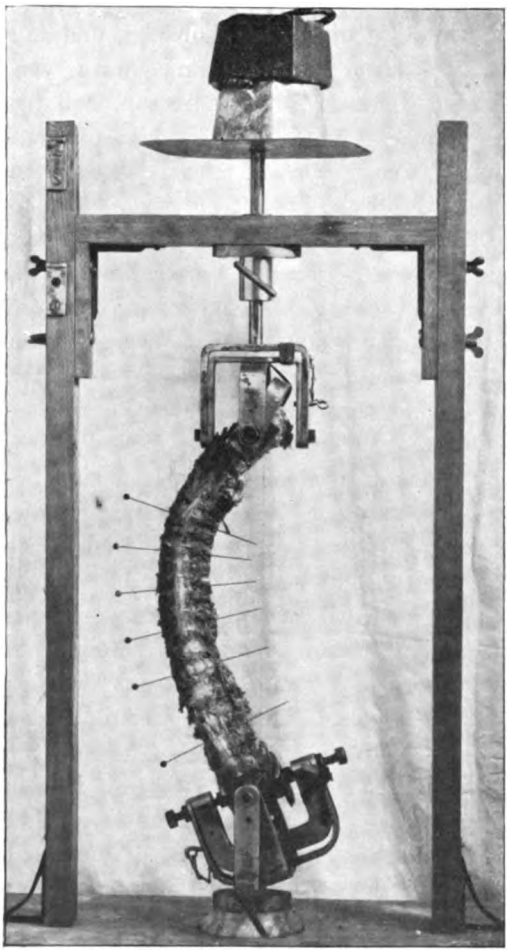

Durchbiegungsexperimente an der Wirbelsäule nach Schultheß.
Die Wirbelsäule ist in kyphotischer Stellung fixiert. Die sagittalen Achsen der Fixationsklammern sind frei. Die Belastung erzeugt eine seitliche Durchbiegung nach rechts, der Krümmungsscheitel rotiert nach rechts.

Digitized by Google

Wir halten demnach diese Begründung der Abbottschen Behandlungsmethode für unzutreffend, ebenso wie seine eigentümliche Auffassung der Mechanik der Wirbelsäule, besonders von Rotation und Torsion, die nur dazu beiträgt, die mühsam geschaffene Klarheit wieder zu zerstören.

Wir werden sehen, inwieweit Abbott trotzdem in seinen Schlußfolgerungen den realen Tatsachen wieder nahekommt.

Als zweite Stütze seines therapeutischen Vorgehens erwähnt Abbott die grundlegende Tatsache, daß die Wirbelsäule in kyphotischer Stellung sich leichter dreht als in lordotischer. Wiederum zuerst die normale Wirbelsäule! Er bringt keinerlei Material bei, welches diese Behauptung zu beweisen imstande wäre, hat aber in der Diskussion darauf hingewiesen, daß er bereit sei, den Beweis zu liefern.

Diese Behauptung ist nun auf starken Widerstand gestoßen. Daß eine Rotation der Wirbelsäule nach der konvexen Seite und hinten eintritt bei kyphotischer Vorwärtsbeugung und gleichzeitiger Seitenbiegung, hat Lovett festgestellt und kann jederzeit an jedem normalen, besonders jugendlichen Körper nachgewiesen werden, daß aber

Fig. 2.

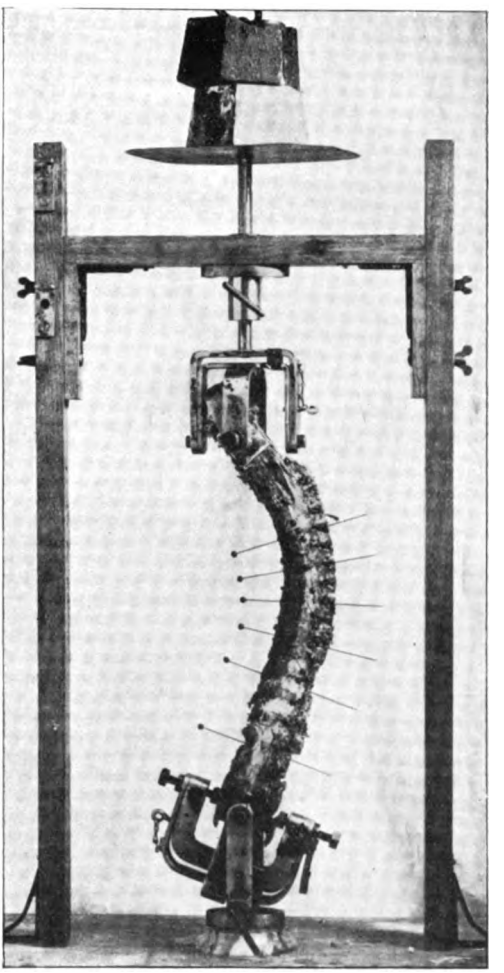

Die Durchbiegung wird unter denselben Bedingungen nach links durchgeführt. Es ergibt sich dasselbe Resultat. Der Krümmungsscheitel rotiert konvexwärts, während die Fassung, obgleich die Rotationsachse oben frei ist, stillsteht.

Digitized by Google

die Kyphosierung allein die Rotationsfähigkeit erhöhe, schien zum mindesten zweifelhaft.

Untersuchen wir nun die Bedingungen, unter welche die Wirbelsäule durch die Kyphosierung gesetzt wird. Die vordere Mittellinie der Wirbelsäule, sowohl der normalen wie der skoliotischen, hat eine bestimmte Länge. Wird die Wirbelsäule nach vorn gebogen, so wird die Lendenlordose vermindert, die thorakale Kyphose vermehrt. Jedenfalls wird die Ausdehnung der vorderen Mittellinie durch Kompression der Zwischenwirbelscheiben, insbesondere in der Lendenwirbelsäule verkürzt. Die Zwischenwirbelscheiben wölben sich bei stärkerem Kompressionsgrade vor, während die Gelenke etwas auseinandergezogen bzw. im Sinne der Längsverschiebung aneinander bewegt werden. Es entsteht dadurch, man gestatte den Ausdruck, verfügbare Länge an der vorderen Seite, und aus dem mehr stabilen Gleichgewichtszustande, in dem sich die Wirbelsäule infolge Vorhandenseins der sagittalen physiologischen Krümmungen beim aufrechten Stehen in bezug auf Seitenbiegung befindet, entsteht, soweit die Wirbelsäule allein in Betracht kommt, ein mehr labiler. Der nach vorn gebogene Rumpf pendelt gewissermaßen.

Fig. 3.

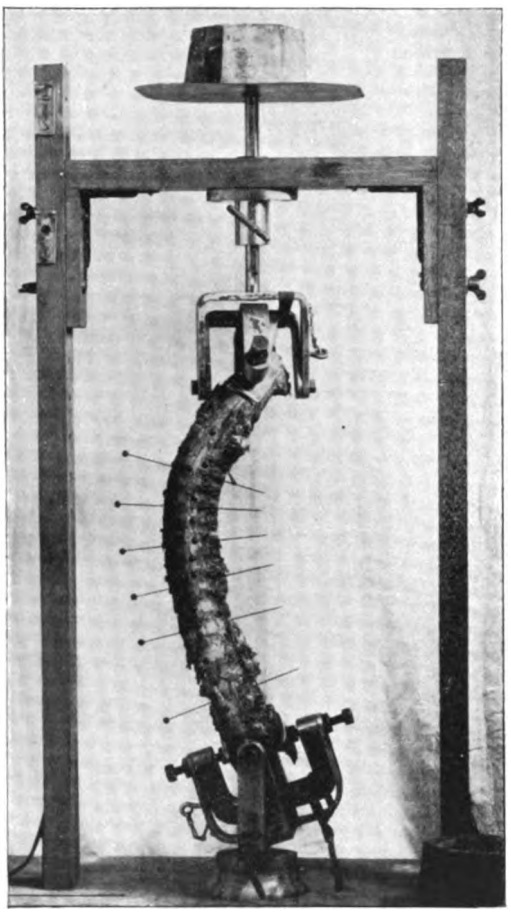

Die Wirbelsäule wird lordosiert und seitlich rechts durchgebogen. Es zeigt sich Rotation am oberen Ende konkavwärts, während der Krümmungsscheitel stillsteht.

Digitized by Google

auf die Lendenwirbelsäule gestützt, hin und her, er kann mit großer Leichtigkeit nach links und rechts abgelenkt werden. Vorausgesetzt, daß das Becken fixiert ist, kommt es dabei zu einer Abbiegung in der Wirbelsäule selbst. Die Beobachtung lehrt, daß sich in dieser Stellung unter normalen Verhältnissen die Biegung ziemlich gleichmäßig über die Wirbelsäule verteilt. Damit verbindet sich nun die obenerwähnte Rotation nach der konvexen Seite und hinten.

Fig. 4.

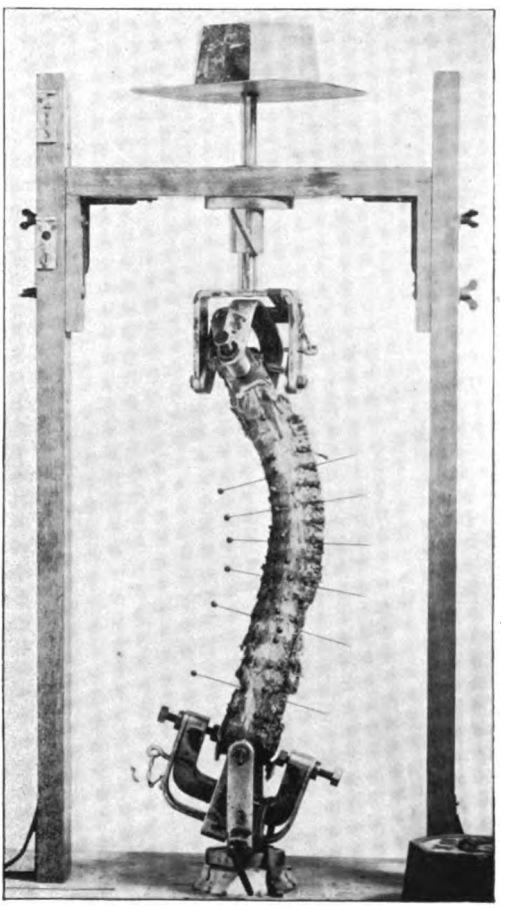

Die Wirbelsäule wird wiederum stark nach links durchgebogen. Die Rotation findet am oberen Ende wiederum konkavwärts statt. Der Krümmungsscheitel dreht sich nicht.

Bei Rückwärtsbeugung im Stehen und gleichzeitiger Seitenabbiegung dreht sich die Wirbelsäule, das hat wiederum Lovett nachgewiesen, nach einem anderen Typus, d. h. ihre Drehung macht sich mehr der ganzen Länge nach geltend, so daß der obere Teil konkavwärts abgelenkt und gedreht wird. Mit anderen Worten: das Gesicht wird nach der konkaven Seite hingewendet.

Aus den von mir am 6. Kongreß vorgetragenen Ergebnissen einer Untersuchungsserie über den Rotationscharakter bei seitlicher Durchbiegung einer der Leiche entnommenen, aber mit sämtlichen Bändern und den Rippenstummeln versehenen Wirbelsäule hat sich ergeben, daß bei Lordosierung immer das obere bzw. untere Ende sich konkavwärts dreht, mit anderen Worten, daß der Krümmungs-

Digitized by Google

scheitel gegenüber dem unteren Ende in einer leichten Konvexrotation steht. Bei der Kyphosierung und seitlicher Durchbiegung dagegen weicht unter ähnlichen Bedingungen, d. h. auch bei Freilassen der oberen bzw. unteren Fassung der Wirbelsäule in bezug auf Rotation der Krümmungsscheitel deutlich an der vorderen Peripherie der Wirbelsäule konvexwärts aus, macht also Konvexrotation (siehe Fig. 1, 2, 3, 4 u. 5). Aus diesen Experimenten und den Resultaten der Lovettschen Untersuchungen ergibt sich, daß die Wirbelsäule in Kyphosierung viel mehr Tendenz zu Konvexrotation am Krümmungsscheitel hat, als bei Lordosierung. Hier dreht sich, wie oben gesagt, eher das untere oder obere Ende im Sinne der Konkavrotation. Bei vertikal eingestellter Halswirbelsäule und Rotationsfreiheit haben wir sogar auch eine konkavseitige Verdrehung des oberen Endes beobachtet. Alles deutet darauf hin, daß die Kyphosierung die Rotation des Krümmungsscheitels nach der konvexen Seite der Biegung begünstigt. Wir haben bei diesen Experimenten keinerlei drehende Kraft angewendet, sondern die Wirbelsäule vollständig den seitwärts durchbiegenden Kräften überlassen und nur die Stellung des oberen und

Fig. 5.

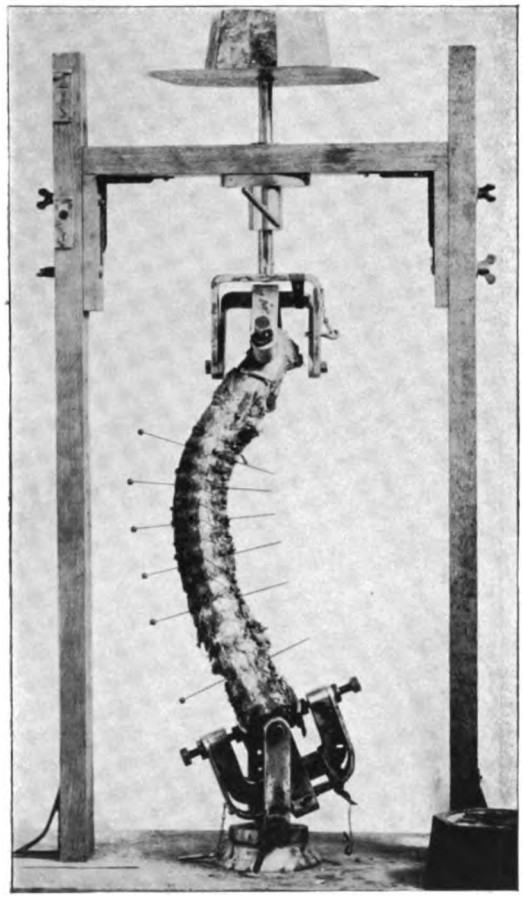

Die Wirbelsäule ist wieder lordosiert und seitlich rechts durchgebogen. Die Rotationsachse des untern Endes wird freigelassen, während die Rotationsachse des obern Endes festgestellt wird. Das untere Ende dreht sich konkavwärts und der Krümmungsscheitel steht still.

Digitized by Google

des unteren Endes in bestimmter Weise gestaltet. Es scheinen also bei der Lordosierung und seitlichen Durchbiegung einer normalen Wirbelsäule der Konvexrotation des Krümmungsscheitels größere Widerstände entgegenzustehen als bei Kyphosierung.

Für die praktische Verwertung in der Skoliosenbehandlung handelt es sich nun darum, ob die skoliotische Wirbelsäule

Fig. 6.

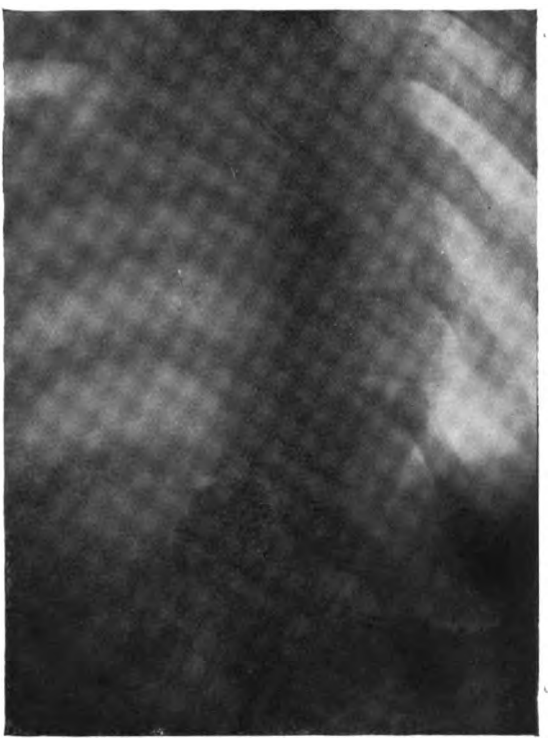

Rechtskonvexe Dorsalskoliose in kyphotischer Stellung liegend radiographiert. Es wurde sorgfältig darauf geachtet, daß das Zentrum der Röhre senkrecht über dem Krümmungsscheitel steht. Starke Verdrehung der Wirbel nach rechts. Zwischenwirbelscheiben sehr stark nach links abgeschrägt, die Zwischenrippenräume rechts erweitert.

sich bei Lordosierung oder bei Kyphosierung leichter oder besser dreht. Wir haben den Versuch gemacht, eine skoliotische Patientin in Kyphosierung und in Lordosierung zu radiographieren (siehe Fig. 6). Die Bilder zeigen ganz deutlich die Konvexrotation in der kyphotischen Stellung. Die Zwischenwirbelscheiben sind keilförmig nach der konvexen Seite erweitert, die Rippenansätze liegen hinter den Wirbelkörpern. Bei der Lordo-

Digitized by Google

sierung desselben Falles (siehe Fig. 7) sind die Wirbel deutlich mehr konkavwärts gedreht, die Zwischenwirbelscheiben parallel begrenzt, die Rippenansätze der konvexen Seite hinter den Wirbelkörpern hervorgetreten.

Lordosierung ist demnach für diese Skoliose ein Korrektionsmittel, reine Kyphosierung nicht. Wir werden später sehen, inwieweit und unter welchen Verhältnissen die von Abbott beigezogenen

Fig. 7.

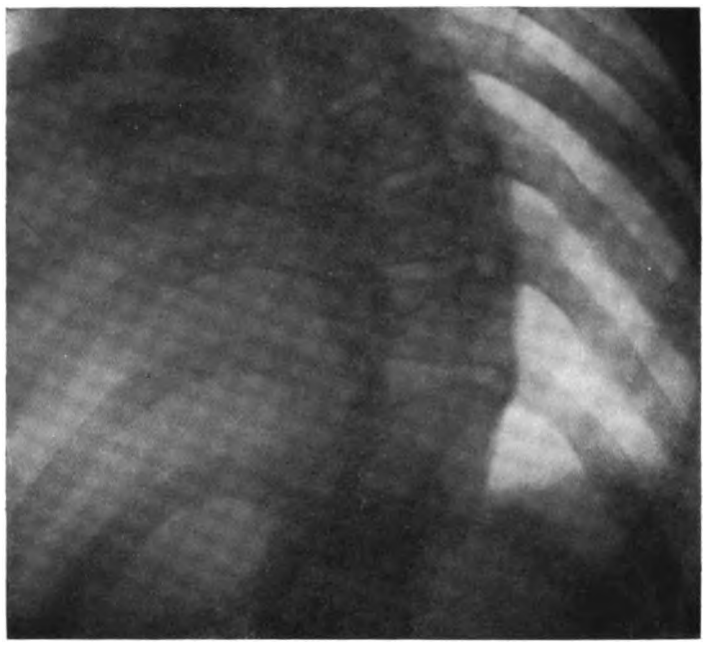

Dieselbe Skoliose in lordosierter Stellung ebenfalls liegend radiographiert, wiederum ohne Seitenablenkung. Wirbel viel stärker konkavwärts gedreht, als bei der Kyphosierung. Die keilförmigen Zwischenwirbelräume sind verschwunden. Wirbelflächen stehen annähernd parallel. Die rechtseitigen Rippen treten hinter den Wirbeln hervor.

weiteren Kräfteeinwirkungen, die Seitenablenkung und die direkte Drehung am Thorax in kyphotischer Stellung eine Redression erreichen.

Wir wissen ja auch längst, daß man bei reiner Vorwärtsbeugung der ganzen skoliotischen Wirbelsäule ein Höher- bzw. Zurücktreten der konvexen Seite beobachtet. Am meisten preßt sich dasjenige Segment nach hinten vor, welches die stärkste Biegung und Rotationsstellung zeigt. Das thorakale Segment hat hierzu mehr Tendenz als das lumbale. In dieser Stellung pflegen wir deshalb auch die klinische

Digitized by Google

Untersuchung vorzunehmen, weil dabei nach alter Erfahrung der Rippenbuckel am besten zu beurteilen ist; einerseits wegen der Seitwärtslagerung der Skapula, wodurch die Rippenwinkel abgedeckt werden, anderseits aber eben wegen dieses Herauspressens des Rippenbuckels. Offenbar bringt es die starke Längsspannung der Rückenmuskulatur speziell im Lendenteil mit sich, daß vorwiegend der thorakale Abschnitt nach hinten vorgetrieben wird.

Es ist ja auch ohne weiteres klar, daß eine nicht median gelegene Knickung der Wirbelsäule bei der Vorwärtsbeugung seitwärts herausgedrückt und in dieser Stellung um so mehr fixiert wird, je stärker kyphosiert wird. Offenbar verhalten sich hierin nicht alle Fälle gleich, aber es ist bis jetzt nicht festgestellt worden, welche Arten der Skoliose durch Kyphosierung eine so deutliche Vermehrung erfahren.

Dieser Punkt hat nun große Bedenken erregt gegenüber dem Abbottschen Verfahren. Bis jetzt hat man angenommen, daß der Rippenbuckel bei der Vorwärtsbeugung der skoliotischen Wirbelsäule gewissermaßen festgestellt, eingekeilt und viel schwerer redressierbar sei als in irgendeiner anderen Stellung. Diese Ansicht bleibt auch, was die Einkeilung anbetrifft, nach dem eben erwähnten Versuch mit der Skoliose zu Recht bestehen. Machen wir nun einen Versuch, bei einer mittelschweren Skoliose bei vorwärtsgebeugter Wirbelsäule den Rippenbuckel bzw. die Rotationsstellung der Wirbelsäule durch Drehung zu redressieren, so begegnen wir zwar sehr starken Widerständen, es entsteht aber schließlich mit Ausnahme sehr stark entwickelter Fälle, welche überhaupt nicht nachgeben, eine entsprechende Vermehrung der Gegenkrümmungen im Lendenteil und im oberen Dorsalteil. Der Thorax geht skoliotisch mit unter einer mehr oder weniger deutlichen Redression am Krümmungsscheitel. Bei diesem Redressionsversuch macht man die Beobachtung, daß die Kyphose eine unüberwindliche Tendenz hat, sich zu strecken. Daraus geht hervor, daß eben die Stellen, an welchen die Wirbelkörper und Zwischenwirbelscheiben höher sind, in die vordere Mittellinie hineinrücken, und daß eine gewisse Redression doch stattfindet. Man kann aus dieser Tatsache aber auch entnehmen, daß, wenn das skoliotische Segment nicht überkorrigiert ist, in der Kyphosierung die Tendenz zum Rezidiv liegen muß. Wir erkaufen demnach die scheinbare oder wirkliche Redression des Rippenbuckels, der Rotationsstellung der Wirbel, durch eine Vermehrung der Lendenrotation bzw. thorakozervikalen Rotation.

Digitized by Google

Nun wäre es allerdings ein großer Fehler, wollte man das für alle Skoliosen behaupten. Für eine gewisse Zahl leichterer Fälle gelingt die Redression des Rippenbuckels ohne weiteres. Mit einem Ruck schnappt die vorn gepreßte Wirbelsäule aus der rechtskonvexen Stellung in die linkskonvexe, mit ihr der flache Rippenbuckel. Ja, es kommt vor, daß in einzelnen Fällen eine in dieser Weise alternierende Haltung spontan auftritt. Bei manchen Fällen beobachten wir dabei auch nicht einmal eine Vermehrung der Lendentorsion. Bei mittleren und schwereren Fällen geht es aber ohne Vermehrung der Torsion an den Gegenkrümmungen nicht ab.

Nun gründet sich die Abbottsche Methode aber nicht allein auf die direkte, durch Drehung ausgeführte Redression in kyphotischer Stellung, sondern auch auf die gleichzeitige Abbiegung nach der Seite. Eine Skoliose, linkskonvex im Lenden-, rechtskonvex im Brustteil, erfährt bei Vorwärtsbiegung und Ablenkung nach rechts eine Vermehrung ihrer im Lendenteil vorhandenen Biegung und Torsion nach links und hinten. Im dorsalen Teil steigt der eingesunkene Teil etwas höher. Genaues Zusehen lehrt aber, daß dieses Höhertreten nicht sowohl einer lokalen Ausgleichung der skoliotischen Krümmung gleichkommt, sondern daß entsprechend der in der Lendenwirbelsäule vorhandenen Vermehrung der Linkstorsion die thorakale Wirbelsäule ein Stück weit mitgerissen wird und auch eine entsprechende Abänderung ihres Torsionsgrades im Sinne der Detorsion erfährt. Das um so mehr, je stärker die Torsion im oberen, dem Dorsalteil näherstehenden Lendensegment entwickelt ist. Auch bei diesem Experiment machen wir die Erfahrung, daß die Kyphose sich streckt, was besonders in Vorbeugehaltung gut zu sehen ist. Auf die Form des Thorax selber hat dieses Experiment zunächst einen ganz verschiedenen Einfluß. Bei leichteren biegsamen Fällen findet der Umschlag sofort statt, bei schwereren sieht man eine außerordentlich geringe oder gar keine Veränderung. Die Lendenwirbelsäule übernimmt gewissermaßen die Führung der Wirbelsäule in bezug auf die Torsion, dreht auch die im entgegengesetzten Sinne verdrehte Brustwirbelsäule in ihrem Sinne. Dadurch entsteht eine gewisse Aufdrehung der thorakalen Skoliose. Daß diese nicht immer weit hinauf reicht, beweist die in vielen Fällen sehr deutliche Abknickung im Sinne der oberen Gegenkrümmung. Die Vermehrung der Torsion in der Lendenwirbelsäule ist einer der wichtigsten Punkte für das rotatorische Redressement nach Abbott.

Digitized by Google

Hauptsächlich dadurch wird die thorakale Detorsion ermöglicht, welche durch die Kyphosierung an und für sich, wie oben auseinandergesetzt, vermehrt wird.

Wir finden demnach, daß in der Diskussion vom letzten Kongreß Fränkel den Tatsachen am nächsten gekommen ist, wenn er erklärte, daß die bei der Kyphosierung beobachtete Torsion nach der konvexen Seite der therapeutischen Abbiegung von der Lendenwirbelsäule ausgeht.

Die Verbiegung der Wirbelsäule, welche sowieso vorhanden ist, erhält durch das Abbottsche Redressement insofern eine etwas andere Form, als bei Rechtsabbiegung sich die linkskonvexen Biegungen, und die nach links und hinten gerichtete Torsion in den sowieso linkskonvexen Teilen vermehren, die rechtskonvexe Knickung und ihre Rotationsstellung etwas gemildert wird.

Zusammenfassend müssen wir also sagen, daß Abbott recht hat, wenn er behauptet, die Wirbelsäule des normalen Menschen drehe sich in Vorbeugehaltung leichter als in Rückwärtsbeugung. Die Vorwärtsbeugung der Lendenlordose, bzw. ihre möglichst starke Ausgleichung ist dazu unerläßliche Bedingung. In dieser Stellung finden seitwärts angreifende Kräfte, in erster Linie die laterale Ablenkung der Wirbelsäule, für Rotation geringere Widerstände als in anderen Stellungen. Für die skoliotische Wirbelsäule gilt dasselbe, aber mit gewissen Einschränkungen. Stark ausgewichene Segmente klemmen sich ein, werden seitwärts noch mehr herausgedrängt und redressieren sich schwerer. Wir verweisen auf das oben Gesagte. Dagegen kommt in Betracht, daß bei kyphosierter Wirbelsäule der redressierende Druck an dem starren Gewölbe einen viel stärkeren Widerhalt findet als an der lordosierten, elastisch ausweichenden Wirbelsäule. So erklärt es sich auch, daß Verschiebungen der Rippen an der Wirbelsäule viel leichter zustande gebracht werden können als mit anderen Methoden.

Daß die Lordose redressiert und die Kyphose die lateralen Biegungen vermehrt, ist also auch fernerhin richtig, aber das wesentliche im Unterschied der beiden Stellungen liegt darin, daß die Lordosierung zwar redressiert, daß sie aber einem Weitertreiben der Redression, einer Detorsion, keinen besonderen Vorschub leistet, während die Kyphosierung zwar momentan die Rotation vermehrt, dagegen seitwärts angreifenden detorquierenden Kräften bessere Angriffspunkte und bis zu einem gewissen Grade geringere Widerstände bietet als andere Stellungen.

Digitized by Google

Unter den Einwänden wurde weiter unsere alte Erfahrung geltend gemacht, daß die Kyphose vor Skoliose schützt. Darauf ist zu antworten: Vorwärtsbeugung bzw. Buckelhaltung veranlaßt an und für sich keine Rotation, wenn eine solche noch nicht vorhanden ist. Sie verursacht eine Längsspannung der Rückenmuskulatur, welche bei symmetrischer Beschaffenheit des Trunkus geeignet ist, jede Torsion des Thorax und somit der Wirbelsäule zu verhindern. Hat nun eine solche symmetrische Kyphose eine Zeitlang bestanden, so passen sich die Formen der Wirbelkörper an die neue Haltung an, die Wirbelbandscheiben und Bänder verkürzen sich entsprechend an der Vorderseite, und nun ist es selbstverständlich, daß dann einer weiteren Deviation der Wirbelsäule nach der Seite bedeutende Widerstände entgegengesetzt sind. Auch das mag in Betracht kommen, daß durch Auftreten einer starken Kyphose der vom Individuum gewollten Verkürzung und passiven Feststellung Genüge geleistet ist, daß somit eine Seitwärtsbiegung nicht mehr notwendig ist. Endlich kommen aber doch bei rundem Rücken kurze, scharfe laterale Deviationen vor, und zwar gerade an der Kuppe der Kyphose. Daselbst finden wir nicht selten einen seitwärts abgeschrägten Wirbel, zum Beweise dafür, daß eben hier eine Knickungstendenz bestanden hat, welche sich nicht nur rückwärts, sondern auch seitwärts geäußert hat. Dabei ist am rundrückigen Thorax der Rippen-

Fig. 8a.

Aktive Hebung der konkavseitigen Rippen unter Kyphosierung im Schultheßschen Detorsionsapparat. Patient in Ruhe.

Digitized by Google

buckel nur schmal und kurz, liegt nahe an der Wirbelsäule, eben weil die kyphosierenden Kräfte die einzelnen Punkte der Rippen vermittels der Muskelspannung um so mehr nach vorwärts drängen, je weiter diese Punkte von der Wirbelsäule entfernt sind. Mit anderen Worten: Die Wirbelsäule behält ihre Rotationstendenz, an ihr kommt sie vornehmlich zum Ausdruck, die Rückseite des Thorax strebt der Symmetrie zu. Unter keinen Umständen aber darf man umgekehrt in der Auffassung der Wirkung der Kyphose so weit gehen, wie das Abbott zur Erklärung seines Verfahrens tut, d. h. daß man die Skoliose einzig und allein als in Kyphosierung entstanden auffassen darf. Bei der bei Knocheninsuffizienz vorkommenden Verwindung der Wirbelsäule kommt sowohl Torsion mit Lordosierung als mit Kyphosierung zustande. Hermann v. Meyer hat sogar und mit Recht darauf hingewiesen, daß beim Auftreten der Torsion der Dorsalabschnitt sich abflacht. Wir betrachten deshalb die Erklärung, welche Abbott von seinem eigenen Verfahren gegeben hat, als großenteils verfehlt.

Fig. 8b.

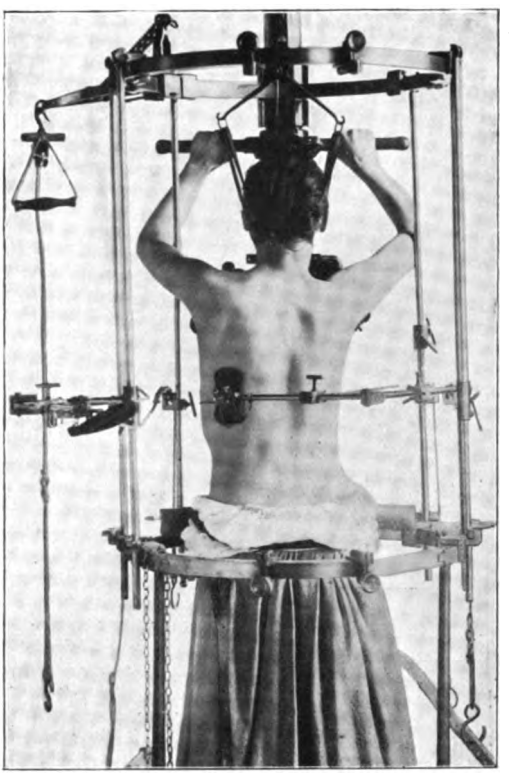

Derselbe Patient in Bewegung.

Was nun die praktischen Einwände, die gegen das Verfahren erhoben worden sind, anbetrifft, möchten wir in erster Linie gegen die Behauptung Einspruch erheben, daß durch das Abbottsche Verfahren die Skoliose überkorrigiert werde. Diese Behauptung wurde ja schon am letzten Kongreß zurückgewiesen. Das skoliotische Segment wird nach den bisherigen Publikationen und unseren eigenen Erfahrungen

Digitized by Google

durchaus nicht überkorrigiert, sondern es wird nur in seiner Verbiegung und Torsion mehr oder weniger reduziert. Die sogenannte Ueberkorrektur besteht nicht in einer Aufhebung derjenigen Krümmung, die von uns bekämpft werden soll, sondern meistens in einer Vermehrung der Krümmung ober- und unterhalb des fraglichen Segmentes, in einer Verschärfung der vorhandenen Gegenkrümmungen, besonders der obern, in einer Verteilung der Asymmetrien der Wirbel auf beide Seiten. Man vergesse nicht, daß, wenn die Wirbelsäule aus Keil- und Schrägwirbeln zusammengesetzt ist, einer Geraderichtung unüberwindliche Hindernisse entgegenstehen. Es ist einfach unmöglich, eine solche Wirbelsäule gerade zu richten oder überzukorrigieren, ohne die Wirbel zu verletzen. Eine energische Einwirkung, welche diesen Zweck verfolgt, muß sich damit begnügen, eine Verteilung der Krümmungen auf beide Seiten zu erreichen, so daß die eine der vorhandenen Krümmungen vermindert, die andere vermehrt wird. Daß dabei eine gewisse Reduktion der Krümmungen überhaupt stattfindet, ist nur dann anzunehmen, wenn es gelingt, mit den äußeren Angriffspunkten die allzu starke Entwicklung der Gegenkrümmungen aufzuhalten. Nun ist aber selbstverständlich die Methode in den Fällen, in welchen eine vollständige Ueberkorrektur nicht gelingt, insofern nicht ideal, als sie dann auch nicht zu einer Feststellung der Wirbelsäule in Ueberkorrektur führen kann; denn die Feststellung ist erst dann möglich, wenn bei vollständiger Ueberkorrektur die Kyphosierung die oben für die pathologische Krümmung beschriebene Einklemmung der Deviation zustande bringt. In allen den Fällen, in denen die wirkliche Ueberkorrektur nicht gelingt, wird also das Rezidiv

Fig. 9a.

Aktive Hebung der konkavseitigen Rippen im Schultheßschen Rippenhebeapparat. Patient in Ruhe.

Digitized by Google

zu fürchten sein. In welchem Grade diese Befürchtung sich bewahrheiten wird, das entscheidet über den Wert der Methode. Die von uns so ersehnte automatische Feststellung der Wirbelsäule in korrigierter Stellung muß also auch für das Abbottsche Verfahren ein frommer Wunsch bleiben, obwohl wir den Eindruck haben, als trete die Wiederherstellung der alten Form nicht so rasch ein als nach Abnahme eines in Extension angelegten Korsetts.

Wir können uns endlich nicht mit der Abbottschen Angabe beruhigen, daß die an den Nebenkrümmungen verursachten Verschlimmerungen nach Ablauf der Kur einfach durch Gymnastik beseitigt werden, um so weniger, als Abbott über die Art dieser Gymnastik auch nicht die geringste Andeutung macht. Die gewöhnliche Gymnastik wird, je energischer sie ausgeführt wird, am Wiederauftreten der Hauptkrümmung, also am Rezidiv arbeiten. Die Uebungen müßten demnach sorgfältig ausgewählt und so geführt werden, daß sie dem Rückfall nicht in die Hände arbeiten. Wenn man die Abbottschen Bilder betrachtet, welche das Resultat der Gymnastik nach der Verbandbehandlung darstellen sollen, so sind das eben einfach Rezidive, und da entsteht für uns die Frage: Wo und wie gebieten wir diesem Rezidiv halt?

Fig. 9 b.

Derselbe Patient in Bewegung.

Ein weiterer wichtiger anfechtbarer Punkt an der Methode ist die Depression der Rippen auf der konvexen Seite. Alle bis jetzt publizierten Radiogramme zeigen ein Tiefertreten der auf der konvexen Seite sowieso zu steil verlaufenden Rippen. Der ausgeübte Redressionsdruck kann ja keinen anderen Einfluß haben. Die eingezogenen Filzplatten müssen unbedingt die Abflachung der konvexseitigen Rippen begünstigen und vermehren. Nur so ist das, was Abbott theoretisch verlangt, die Einengung der Respirationsgröße

Digitized by Google

auf der konvexen Seite, erreichbar. Damit schaffen wir aber eine ganz schwere Verschlimmerung der Thoraxdeformität. Unsere therapeutischen Bestrebungen gehen nun aber immer darauf aus, das zu verhindern, und es gehört zu den schwersten Aufgaben in der Skoliosentherapie, hier Besserung zu schaffen. Auch dann, wenn das eintritt, was Abbott erwartet und verlangt und was Spitzy mit seinen Messungen nachgewiesen zu haben glaubt: Vermehrung der Respirationsgröße auf

Fig. 10a.

Aktive Umkrümmung und Detorsion in kyphotischer Stellung im Schultheßschen Inklinationsapparat. Patient in Ruhe.

Fig. 10b.

Derselbe Patient in Bewegung.

der konkaven Seite, bleibt die Depression und die seitliche Abflachung der konvexseitigen Rippen. Wir sind deshalb bei Anlegung unserer Verbände bestrebt gewesen, einen Druck auf die abgeflachten Rippen möglichst zu vermeiden und ihn so viel wie möglich auf die Rückseite wirken zu lassen. Wir haben deshalb auch die zirkulären Gurten nicht angewendet.

In bezug auf diesen Punkt, die Respiration, möchte ich aber noch darauf hinweisen, daß wir mit Spitzy nicht einig gehen in der Auffassung der Arbeit der beiden Lungen. Die stärkste Arbeit wird

Digitized by Google

bei der rechtskonvexen Dorsalskoliose nicht von der rechten Lunge, sondern von der linken geleistet. Das läßt sich durch Auskultation nachweisen. Links hinten in der Konkavität wird am stärksten geatmet. Ich habe ferner Gelegenheit gehabt, bei Autopsien zu sehen, daß die linke Lunge sich in der Konkavität ganz behaglich ausgebreitet hat. Ferner ist bekannt, daß Atelektasen in erster Linie rechts längs der Wirbelsäule an der Konvexität auftreten und viel weniger links. Es ist also meiner Ansicht nach die viel größere Kunst, die rechte Lunge zur guten Funktion zu bringen als die linke.

Wie alle Methoden, so hat auch die Abbottsche Methode gewisse Vorläufer, d. h. es ist schon von verschiedenen Autoren der Versuch gemacht worden, in kyphotischer Stellung der Wirbelsäule eine Redression anzustreben. Riedinger u. a. haben am vorigen Kongreß von diesen Versuchen berichtet. Wir selbst haben, zwar nicht in der Form von redressierenden Korsetten, wohl aber in der Form von funktioneller Behandlung in kyphotischer Stellung, Uebungen machen lassen im Detorsionsapparat. Dieselben sind in der Zeitschrift für orthopädische Chirurgie und im Joachimsthalschen Handbuch beschrieben (siehe Fig. 8 a, Patient in Ruhe und Fig. 8 b, Patient in Bewegung).

Der Patient hat dort den Thorax nach hinten und seitwärts herauszupressen. Ferner gibt unser Rippenhebeapparat Gelegenheit zu derselben Aktion in noch viel typischerer Weise (siehe Fig. 9 a, Patient in Ruhe und Fig. 9 b, Patient in Bewegung).

Der vornübergeneigte Patient stützt sich mit den Ellbogen auf einen hohen Stuhl und hebt in kyphotischer Stellung der Wirbelsäule mit der eingesunkenen Thoraxhälfte eine Pelotte, die mit leichtem Gewicht beschwert ist, in die Höhe.

Bei diesen beiden Redressionsversuchen haben wir in gewissen Fällen ein deutliches Herausheben der eingesunkenen Partie momentan erzielt, aber die Resultate waren nicht so deutlich, daß wir die Methode in ausgedehnter Weise zur Anwendung gebracht hätten. Es ist uns auch dabei aufgefallen, daß eben doch die Vorderfläche der konvexseitigen Thoraxhälfte, welche ja deutlich abgeflacht ist, durch diese Uebung eine noch stärkere Abflachung erfuhr.

Seit die Abbottsche Methode bekannt wurde, haben wir auch versucht, in unserem Inklinationsapparat einzelne Patienten in kyphotischer Stellung einzustellen, um, wie die Abbildung zeigt, durch die Ablenkung des Beckens nach der konvexen Seite die Detorsion des

Digitized by Google

Trunkus zustande zu bringen. Es gelingt auch wirklich, wie Fig. 10 zeigt, in einzelnen Fällen, die Thoraxtorsion umzukehren, aber trotzdem ist auch mit dieser Methode kein wesentlich besseres Resultat erzielt worden als mit den bisherigen, soweit wir uns bis jetzt ein Urteil erlauben können. Wir werden aber die Versuche nach dieser Richtung fortsetzen.

Fig. 11a.

Fig. 11c.



Fig. 11b.

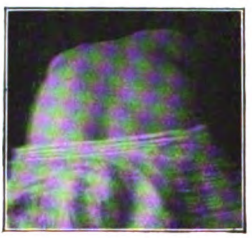

Zehnjähriger Knabe, rechtskonvexe Dorsalskoliose vor Behandlung.

Fig. 11d.

Derselbe nach Behandlung mit sechs Abbottkorsetts während $5\frac{1}{2}$ Monaten.

Im folgenden wollen wir nun über 7 Fälle referieren, welche nach der A b b o t t schen Methode behandelt worden sind, und die durch Messung, Photographie und Radiographie regelmäßig kontrolliert wurden. Die Behandlungszeit beträgt zwar nur einige Monate, aber sie gestattet doch ein Urteil darüber, was die Methode in bezug auf Redression zu leisten imstande ist.

Digitized by Google

1. Fall Nr. 100, J. G., 10 Jahre. Rechtskonvexe rachitische Dorsalskoliose mit lumbaler Gegenkrümmung, starke Ablenkung nach rechts.

15. August 1913. Eintritt, gymnastische Behandlung.

16. Oktober 1913. Luftfigur gebessert, Ablenkung nach rechts geringer,

Fig. 12.

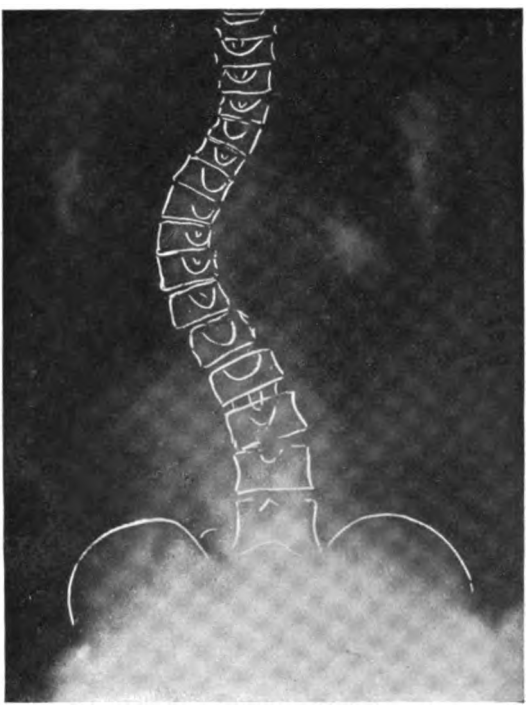

Radiogramm desselben Falles vor Behandlung, die Rippen liegen links teilweise aufeinander. V. Lendenwirbel wenig nach links verschoben.
(Da der Verlauf der Wirbelsäule durch Aufzeichnen der Konturen auf der Rückseite der Platten kenntlich gemacht wurde, ist die Konvexität der Wirbelsäule jeweilen nach der verkehrten Seite gerichtet.)

lumbale Gegenkrümmung deutlicher, Torsion im aufrechten Bilde gebessert, in Vorbeugehaltung gleichgeblieben.

18. Oktober 1913 erster Abbott, und bis 5. März 1914 sechs weitere Abbottsche Korsette.

30. März 1914. Korsett entfernt. Deviation im Maßbild bedeutend korrigiert, obere und untere Gegenkrümmung sehr deutlich, auch in der Luftfigur. Torsion im thorakalen Abschnitt beim aufrechten Stehen fast aufgehoben, in Vorbeugehaltung 0. Obere und untere Gegenkrümmung zeigen deutliche Torsion.

Photographien zeigen im aufrechten Bild eine Verschiebung des Rumpfes nach links, Höhertreten der linken Skapula, die dreifache Deviation

Digitized by Google

der Wirbelsäule, die Depression der ganzen rechten Seite, aus welcher aber der frühere Rippenbuckel herausragt.

Röntgenbilder: vor Abbott, 17. Oktober 1913. Rechtskonvexe Biegung. Die Linie der Proc. spinosi nähert sich der Konkavität in der Brustwirbelsäule, so daß sie am IX. und X. Brustwirbel an der Grenze des linken Drittels steht. In der oberen Brustwirbelsäule nähert sie sich etwas dem rechtsseitigen Rande. Der IX. und der X. Brustwirbel stehen schief, scheinen beide abgeschrägt,

Fig. 13.

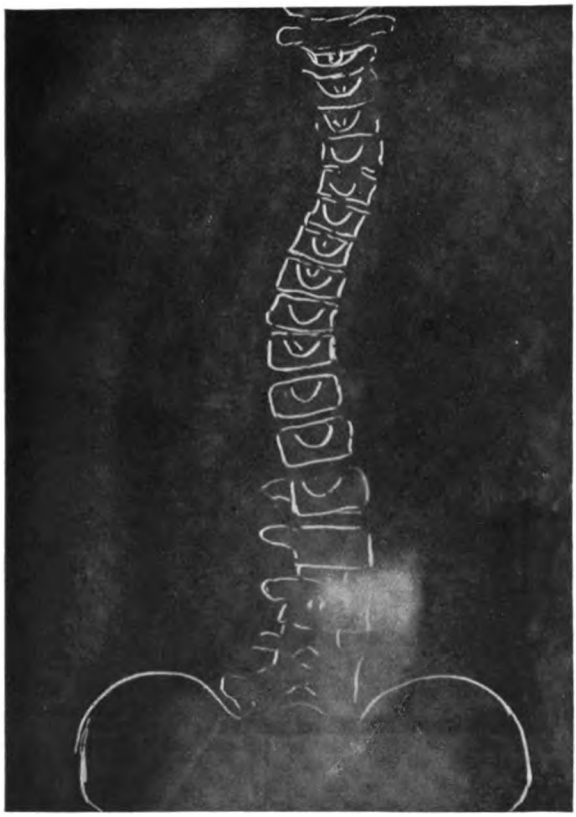

Radiogramm desselben Falles nach Abbottscher Behandlung. Dorsale Biegung abgeflacht, ihre Torsion am Krümmungsscheitel vermindert. Der Keilwirbel besteht weiter. Lendentorsion vermehrt.

der VIII. ist stark schief gestellt, aber nicht keilförmig. Die VI.—IX. Rippe der konkaven Seite berühren sich beinahe. Der V. Lendenwirbel ist wenig nach links verschoben. Die Lendenwirbelsäule zeigt etwas Torsion nach links und hinten, so daß die Proc. spinosi ungefähr an der Grenze des zweiten und dritten Fünftels stehen, von rechts her gerechnet. Der erste Brustwirbel steht ziemlich genau über der Mitte des Kreuzbeins.

31. März 1914, nach 6 Abbotts.

Digitized by Google

Die Biegung der Wirbelsäule scheint abgeflacht im dorsalen Teil. Die Torsion ist ebenfalls vermindert. Die Reihe der Proc. spinosi nähert sich zwar in der Kuppe der Biegung ebenfalls dem konkaven Rande, erreicht aber nicht mehr das letzte Drittel, von der konkaven Seite her gerechnet. Die Wirbel stehen bedeutend gerader, der IX. besonders zeigt viel weniger Neigung nach der linken

Fig. 14 a.

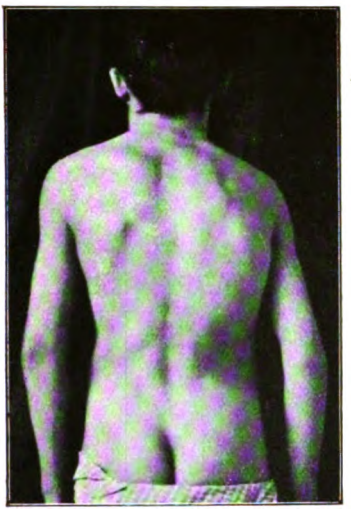

Fig. 14 c.

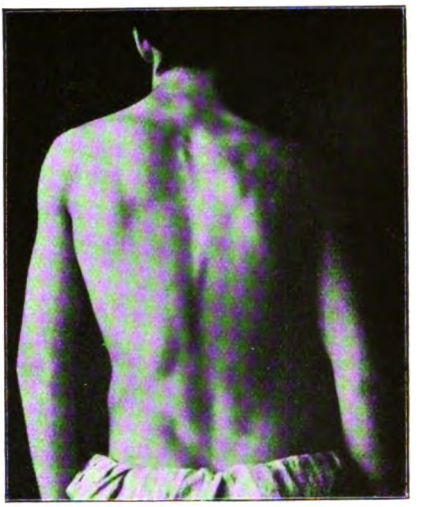

Fig. 14 b.

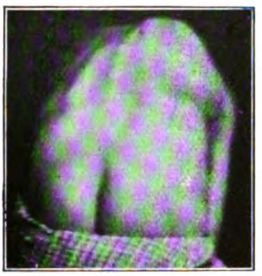

2. Fall. Vierzehnjähr. Knabe. Rechtskonvexe Dorsalskoliose. Starke Gegenkrümmung vor Behandlung.

Fig. 14 d.

Nach 6 Abbotts während 5 Monaten Verminderung der dorsalen Deviation und Torsion. Rippenbuckel geringer.

Seite, weist aber eine deutliche Deformierung im Sinne des Keilwirbels auf. In der Lendenwirbelsäule ist dagegen die Torsion deutlich vermehrt nach links und hinten, so daß jetzt der Proc. spin. des III. Lendenwirbels an der Grenze des rechtsseitigen und mittleren Drittels des Wirbelkörpers steht. Auch die Abknickung über dem Becken nach der linken Seite am V. und IV. Lendenwirbel ist deutlicher als bei der ersten Aufnahme. An der oberen Gegenkrümmung hat sich die Torsion

Digitized by Google

nicht vermehrt. Die konkavseitigen Rippen berühren sich nirgends mehr. Die Depression der Rippen ist im oberen Teil etwas stärker.

2. Fall Nr. 96, E. A., 14 Jahre. Rechtskonvexe Dorsalskoliose mit Gegenkrümmung (Fig. 14—16). 19. Aug. 1913 Eintritt. Gymnastikbehandlung.

30. Oktober 1913. Deviation gebessert. Die Gegenkrümmungen haben sich entwickelt, Torsion gebessert im aufrechten Bild und in Vorbeugehaltung.

Fig. 15.

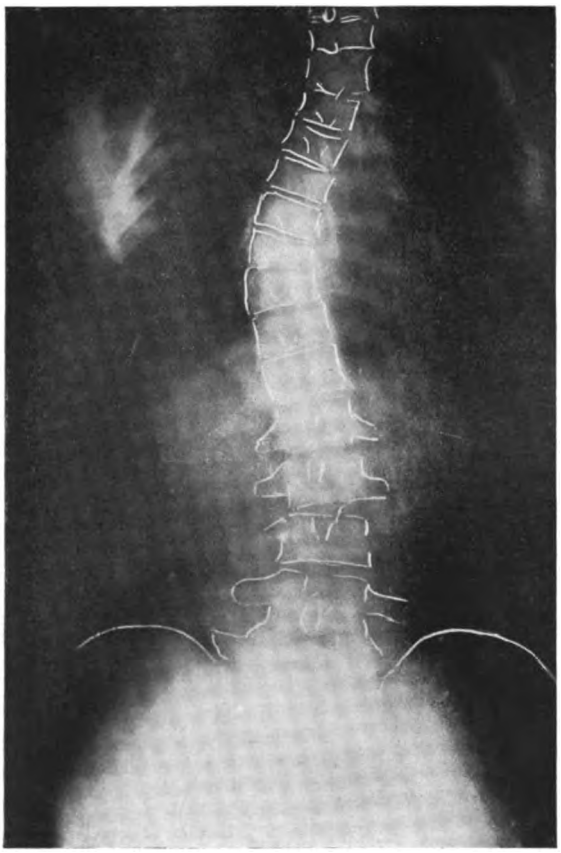

Radiogramm desselben Falles vor Behandlung. Leichte Torsion am dorsalen Krümmungsscheitel, aber ziemlich starke Neigung der Wirbel, stärkere Torsion am lumbalen. X. Brustwirbel keilförmig.

31. Oktober 1913 bis 5. März 1914. Sechs Abbottkorsette. Rumpf stark nach links geneigt. Deviation gebessert, aber starke obere Gegenkrümmung. Torsion im aufrechten Bild und in Vorbeugehaltung gebessert. Lendentorsion früher rechts, jetzt links.

Photographien: Rumpf gestreckt, linke obere Gegenkrümmung vermehrt. Rippenbuckel zurückgegangen, aber lokal erhalten.

Digitized by Google

Röntgenbilder: vor Abbott, 30. Oktober 1913. Rechtskonvexe Biegung. Konturen auf der Konkavseite unscharf. Die Proc. spinosi sind aus der Mitte gerückt. Lendentorsion vom II.—IV. Lendenwirbel deutlich sichtbar, am stärksten am III. Der V. Lendenwirbel schwach nach links geneigt. Kreuzbein scheint auch etwas schief zu stehen. Der IX. Brustwirbel keilförmig deformiert,

Fig. 16.

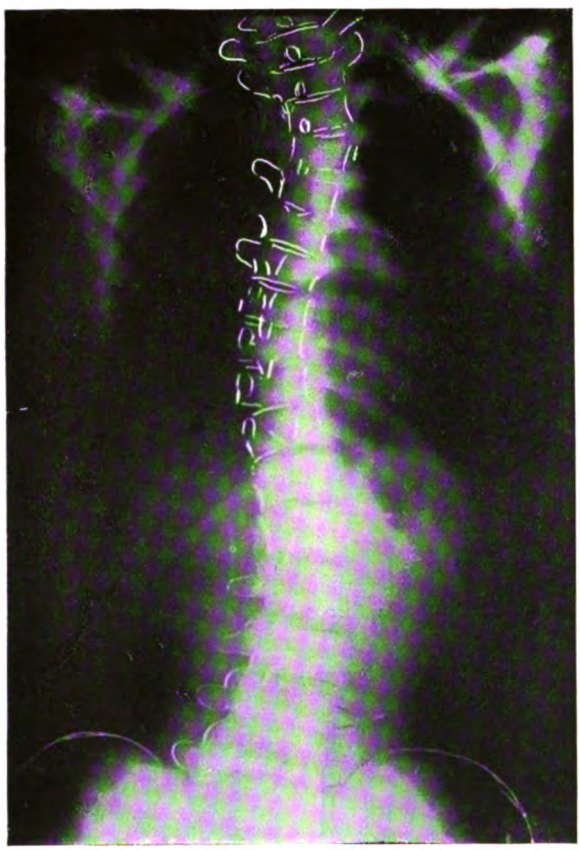

Derselbe Fall nach 6 Abbotts während 5 Monaten. Biegung abgeflacht. Lendentorsion vermehrt, Brusttorsion ebenfalls. V. Lendenwirbel stärker geneigt.

weniger deutlich auch der VIII. In der oberen Gegenkrümmung rücken die Proc. spin. in der Höhe des I. und des II. Brustwirbels an die Grenze des rechtsseitigen und mittleren Drittels. Linksseitige obere Rippen ziemlich stark deprimiert. Die rechtsseitige Kontur des ersten Brustwirbels steht senkrecht über der Mitte des Kreuzbeins.

31. März 1914. Nach 6 Abbotts. Biegung in der Brustwirbelsäule geringer. Torsion in der Lendenwirbelsäule vermehrt. Torsion in der Brustwirbelsäule

Digitized by Google

ebenfalls leicht vermehrt. Obere Gegenkrümmung vermehrt. Depression der linksseitigen Rippen oben etwas geringer. Neigung des V. Lendenwirbels auf dem Kreuzbein stärker. Lendenwirbelsäule etwas mehr nach links geneigt.

3. Fall, Nr. 42, R. B., 14 Jahre. Rechtskonvexe rachitische Skoliose (Fig. 17—20). 18. März 1913 Eintritt. Anfänglich mit Gymnastik

Fig. 17 a.

Fig. 17 c.



Fig. 17 b.

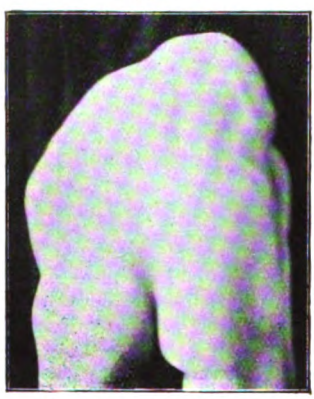

3. Fall. Vierzehnjähriger Knabe. Vor Behandlung.

Fig. 17 d.

Derselbe Fall nach Behandlung mit Extensionskorsett.

behandelt, dann mit Redressionskorsett in Extension. Rückgang der Deviation und der Torsion im aufrechten Bild.

3. November 1913 erster Abbottverband, bis zum 2. Dezember 1913 noch zwei weitere Abbottkorsette, Rückgang der Deviation, starke Neigung der ganzen

Digitized by Google

Wirbelsäule nach der linken Seite. Torsion im aufrechten Bild wenig gebessert, in Vorbeugehaltung ungefähr gleich. Aussetzen der Behandlung wegen Decubitus.

6. März 1914. Nach Heilung des Decubitus Rezidiv in bezug auf Deviation und Buckelhaltung sowie Torsion im aufrechten Stehen. Torsion in Vorbeugehaltung etwas gebessert.

Fig. 18a.

Fig. 18c.



Fig. 18b.

Nach Behandlung mit Abbott.

Fig. 18d.

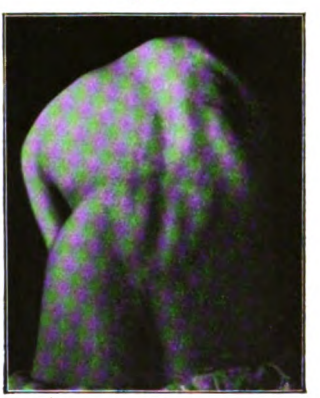

Nach dreimonatigem Aussetzen. Buckelhaltung bedeutend vermehrt.

Photographien zeigen deutliche Besserung unter Anwendung des Extensionskorsetts, aber Vermehrung der linken oberen Gegenkrümmung nach Abbott, Rippenbuckel in Vorbeugehaltung noch sehr deutlich. Verstärkung der Buckelhaltung und des Rippenbuckels bei der letzten Kontrolle nach dreimonatigem Aussetzen der Behandlung.

Digitized by Google

Röntgenbilder: vor Abbott, 30. Okt. 1913 (Fig. 19). Starke dorsale Deviation. Details zwischen dem VIII. und XII. Brustwirbel nicht zu erkennen. Proc. spin. legen sich mit den konkavseitigen Gelenken zu einer dichten Masse übereinander. Erst in der Lendenwirbelsäule treten sie aus den übrigen Konturen heraus, liegen am I. Lendenwirbel noch scharf am linksseitigen Rand. Die rechtsseitigen Rippen ragen in der Höhe des VIII.—X. Wirbels bedeutend über die Wirbelmasse nach innen vor. Der V. Lendenwirbel nicht lateral abgeknickt, jedoch stark nach vorn gesenkt.

Fig. 19.

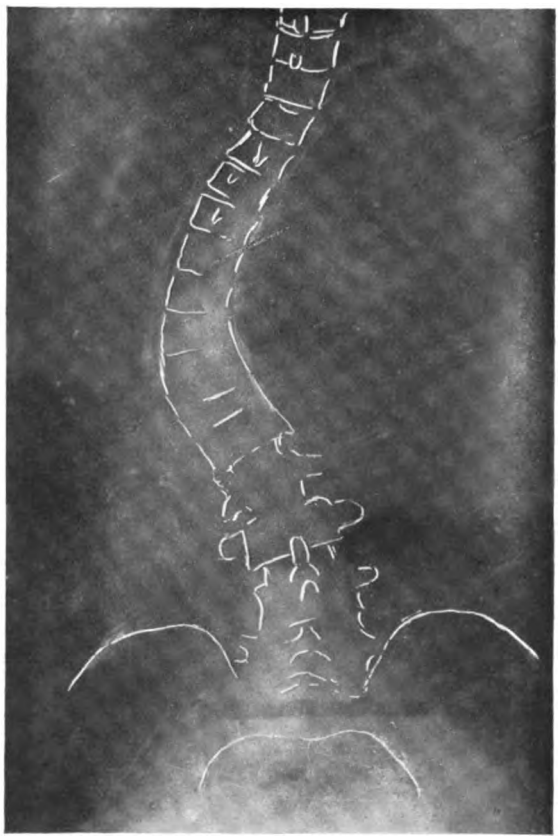

Radiogramm desselben Falles vor Behandlung. Sehr starke dorsale Torsion.

21. November 1913. Nach 2 Abbotts. Die Biegungen sind etwas abgeflacht; dagegen ist die Torsion deutlich vermindert, was hauptsächlich daran zu erkennen ist, daß die Gelenkfacetten aus dem Wirbelkörperniveau heraus nach der konvexen Seite gerückt sind. Die Lendentorsion, die sich vorher der thorakalen Torsion angeschlossen hat, ist ebenfalls etwas geringer. Die rechtsseitigen Rippen etwas deprimiert.

Digitized by Google

4. Fall, Nr. 69, M. H., 17 Jahre (Fig. 21—23). Rechtskonvexe Dorsalskoliose mit starker lumbaler Gegenkrümmung. Deutliche Abknickung über dem Kreuzbein nach links.

3. April 1913 Eintritt, Gymnastikbehandlung.

8. Januar 1914. Besserung der Deviation. Torsion im Dorsalabschnitt vermehrt, im lumbalen vermindert.

Fig. 20.

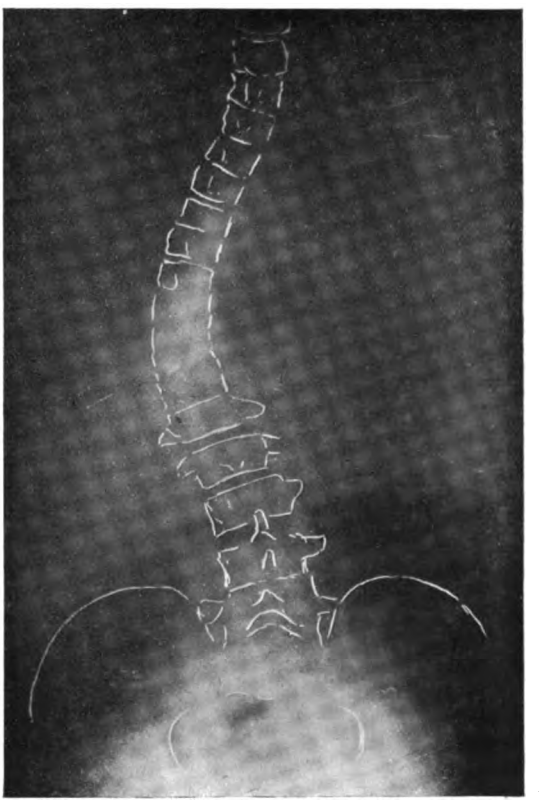

Derselbe Fall nach zwei Abbotts während 3 Wochen. Besserung der Deviation und Torsion. Auch die Lendentorsion ist geringer.

10. Januar 1914. Erster Abbott.

4. April 1914. Nach drei Abbotts dorsale Deviation gebessert, lumbale Torsion vermehrt; dorsale Torsion vermindert. Obere Gegenkrümmung.

Photographien: vor Abbott. Beim Eintritt starkes Vorwiegen der dorsalen Krümmung, rechtsseitiger Rippenbuckel.

4. April 1914, nach Abbott. Ganze Figur gestreckt. Lumbale Gegenkrümmung stärker entwickelt. Rippenbuckel rechts verschwunden. Lumbaler Torsionswulst.

Röntgenbilder: vor Abbott. 9. Januar 1914 (Fig. 22). Rechtskonvexe

Digitized by Google

dorsale Biegung, ziemlich starke lumbale Gegenkrümmung. V. Lendenwirbel steht stark nach rechts geneigt, zeigt gespaltenen Proc. spinosus. In der Brustwirbelsäule ist die Torsion eine unbedeutende, so daß die Proc. spin. nur wenig konkavwärts der Mitte stehen. In der Lendenwirbelsäule dagegen liegt der Proc. spin. sehr

Fig. 21a.



Fig. 21b.

4. Fall. Siebzehnjähriges Mädchen vor Behandlung.

Fig. 21c

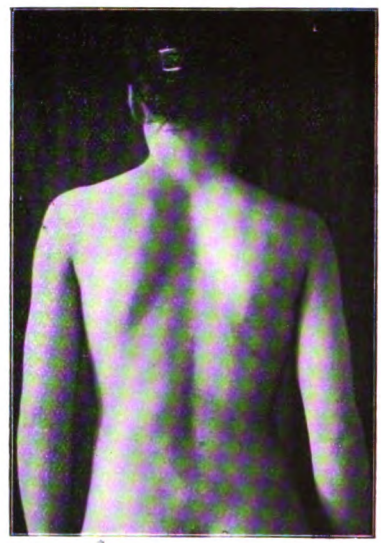

Fig. 21d.



Derselbe Fall nach Behandlung mit drei Abbotts während 3 Monaten. Figur gestreckt. Obere und untere Gegenkrümmung stark entwickelt, Lendentorsion vermehrt.

nahe dem rechtsseitigen Rande, an der Grenze des ersten und zweiten Fünftels. Deutlicher Keilwirbel am zehnten.

4. April 1914. Nach drei Abbotts (Fig. 23). Biegung abgeflacht. Torsion ungefähr dieselbe. Auch die Lendentorsion nicht stärker ausgesprochen. Dagegen die Neigung des V. Lendenwirbels nach links vermehrt.

Digitized by Google

5. Fall, Nr. 134, A. G., 18 Jahre (Fig. 24—26). Rechtskonvexe Dorsalskoliose mit Gegenkrümmung.

4. November 1913 Eintritt, Gymnastikbehandlung.

10. Februar 1914. Rückgang der Deviation und Torsion in geringem Grade. Abbott.

20. März 1914. Bis heute zwei weitere Abbottkorsette. Rückgang der Torsion

Fig. 22.

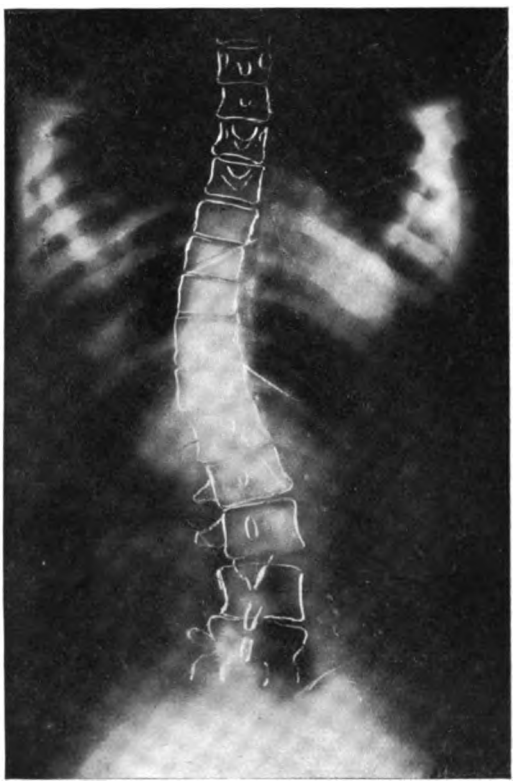

Radiogramm desselben Falles vor Behandlung.

im aufrechten Stehen und in Vorbeugehaltung. Deviation verschärft, aber Aufrichtung der ganzen Figur. Rückgang der Torsion, auch in der unteren Gegenkrümmung.

Photographien zeigen Besserung der Deviation, deutliche Gegenkrümmung oben, Heraustreten der konkaven Seite.

Röntgenbilder: 18. November 1913 (Fig. 25). Schwere rechtskonvexe Dorsalskoliose. Lendenwirbelsäule über dem Becken wenig abgeknickt. Torsion gleichsinnig nach rechts und hinten, im Dorsal- und Lumbalabschnitt. Im Dorsal-

Digitized by Google

abschnitt ist die Torsion schwer zu beurteilen. Die rechtsseitigen Rippen überschreiten die Wirbelkonturen nach innen, um beinahe einen Drittel ihrer Breite. VIII.—XI. Rippe links liegen beinahe aufeinander.

21. März 1914 (Fig. 26). Seitenabweichung vermindert. Abknickung über dem Becken nicht zu ersehen, auch die Torsion im Lendenteil nicht vermehrt. Torsion

Fig. 23.

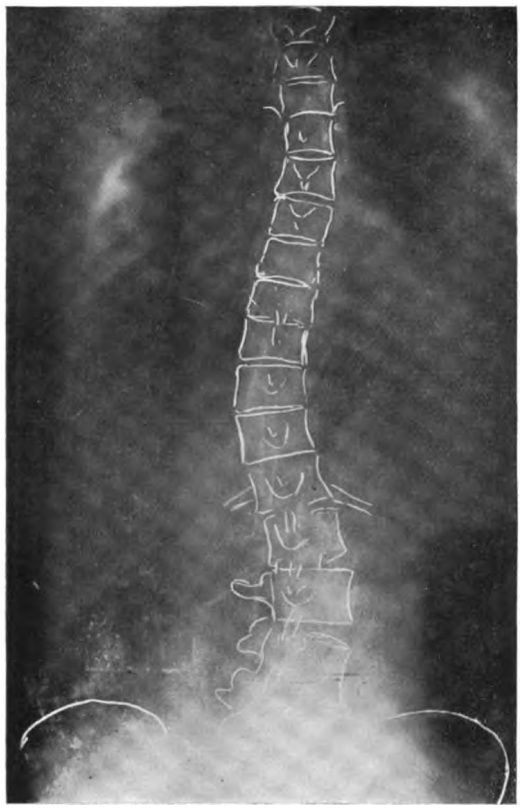

Radiogramm desselben Falles nach Abbottbehandlung während drei Monaten. Deviation etwas vermindert im dorsalen Teil. Neigung der Lendenwirbelsäule nach links bedeutend vermehrt.

im Dorsalteil scheint etwas vermindert. VIII.—XI. Rippe links auseinandergerückt. VIII., IX., X. Wirbel keilförmig nach links abgeschrägt.

6. Fall, Nr. 127, E. R., 13 Jahre (Fig. 27—29). Rechtskonvexe Dorsalskoliose mit Gegenkrümmung. 26. August 1913 Eintritt, Gymnastikbehandlung.

16. Februar 1914. Rückgang der rechtskonvexen Deviation unter Verschärfung der linkskonvexen unteren Gegenkrümmung. Torsion im aufrechten Bild gebessert, in Vorbeugehaltung fast gleich.

Digitized by Google

21. Februar 1914. Erster Abbott.

14. März 1914. Zweiter Abbott.

30. März 1914. Deviation bedeutend gebessert. Gegenkrümmungen deutlicher, Torsion wenig gebessert, obwohl die konkave Seite ziemlich stark herausgehoben ist.

Photographien: Keine Photographie unmittelbar vor Beginn der Abbottbehandlung.

Fig. 24 a.



Fig. 24 c.



Fig. 24 b.

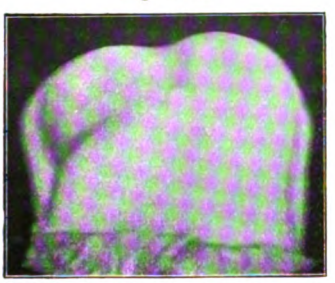

5. Fall. Achtzehnjähriger Jüngling vor Behandlung.

Fig. 24 d.



Derselbe Fall nach Behandlung mit drei Abbotts während $5^1/_2$ Wochen.

14. März 1914. Nach einem Abbott: Rechtskonvexe Dorsalskoliose stärker. Rippenbuckel.

31. März 1914. Figur gestreckt. Hängt weniger nach rechts. Der Rippenbuckel lokal noch sehr deutlich.

Röntgenbilder: 20. März 1914 (Fig. 28) (nach erstem Abbott). Rechtskonvexe Dorsalskoliose. Wirbelsäule auf dem Becken gerade aufgesetzt. Leichte

Digitized by Google

Rechtstorsion im oberen Lendenabschnitt bei linkskonvexer Biegung. VII. Brustwirbel keilförmig nach links. Die Proc. spin. verlaufen in der Dorsalbiegung am linken Rand. Die Rippen überragen in der Mitte der Biegung die Konturen nach innen um beinahe eine Rippenbreite. Links stehen die IX., VIII., VII. und VI. Rippe sehr nahe beieinander, berühren sich aber nicht.

31. März 1914 (Fig. 29). Biegung vermindert. Lendenwirbelsäule zeigt leichte Abknickung nach links über dem Becken. Torsion im oberen Lendenabschnitt

Fig. 25.

Radiogramm desselben Falles. Einsinnige Torsion im Dorsal- und im Lumbalabschnitt.

deutlich nach links und hinten. Torsion im Dorsalabschnitt deutlich vermindert. Die Proc. spin. sind teilweise vom linken Rand etwas abgerückt; die Rippen springen nicht so weit in die Konturen der Wirbel vor wie früher.

7. Fall, Nr. 44, I. G., 12 Jahre (Fig. 27—32). Scoliosis triplex, rechts konvex dorsal, starke lumbale Gegenkrümmung, stärkste Torsion dorsal rechts.

2. Juni 1913 Eintritt, Gymnastikbehandlung.

Digitized by Google

26. Februar 1914. Besserung der Deviation, der Stellung des Thorax und der lumbalen Torsion. Torsion in Vorbeugehaltung gleich.

2. März 1914. Erster Abbott.

9. März 1914. Zweiter Abbott.

16. März 1914. Dritter Abbott.

30. März 1914. Verband entfernt. Starke Neigung des Trunkus nach links.

Fig. 26.

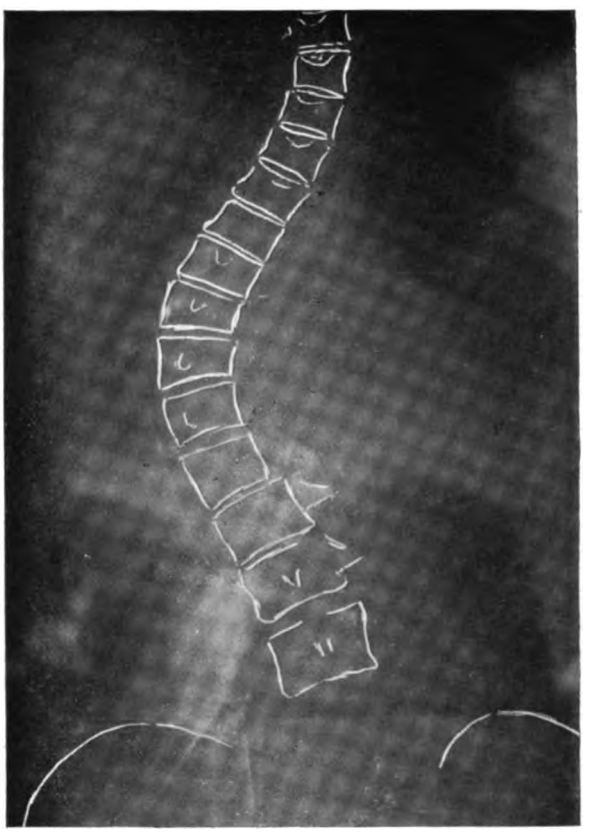

Radiogramm desselben Falles nach Behandlung mit Abbott. Seitenabweichung vermindert. Torsion vermindert.

Torsion im aufrechten Stehen reduziert, ebenso in Vorbeugehaltung. Deviation lokal nicht korrigiert.

Photographien zeigen das Verschwinden verschiedener Falten, Streckung des Körpers; rechtsseitiger Rippenbuckel zurückgegangen, Lendenkrümmung etwas vermehrt.

Röntgenbilder: 15. Dezember 1913 (Fig. 31). Starke rechtskonvexe Dor-

Digitized by Google

salskoliose mit stark entwickelter lumbaler Gegenkrümmung am II. Lumbalwirbel. Torsion in der Brustwirbelsäule nicht sehr stark entwickelt; nach unten zu, in die außerordentlich starke, nach links und hinten gerichtete Lumbaltorsion übergehend. Die Lendenwirbelkörper klaffen links sehr stark. Die hauptsächlichste Abknickung ist über dem V., jedoch steht der V. auch schon schief.

31. März 1914 (Fig. 32). Die Dorsalkrümmung etwas abgeflacht, die lumbale im

Fig. 27a.

Fig. 27c.

Fig. 27b.

6. Fall. Dreizehnjähriges Mädchen während der Behandlung mit Abbott.

Fig. 27d.

Dieselbe nach dem zweiten Verbande. Deviation gebessert, Torsion dieselbe.

oberen Teil etwas schärfer geknickt, über dem Becken bzw. dem V. stärker abgelenkt als im I. Bilde. Die Torsion im Dorsalabschnitt eher etwas nach links und hinten gerichtet, nach unten zu, rasch in die sehr stark entwickelte, vermehrte Torsion des Lumbalabschnitts nach links und hinten übergehend.

Es zeigt sich bei der Durchsicht der Resultate, daß bei der einfachsten Krümmung das beste Resultat erzielt wurde. Bei mehrfachen Krümmungen entsteht gewöhnlich eine starke Vermehrung der Gegen-

Digitized by Google

krümmungen. Die Torsion geht zwar zurück, aber mehr dadurch, daß die konkave Seite sich hebt, als daß die konvexe sich senkt.

Eine Deformierung des Thorax im Sinne der Abflachung rechts und vorn ist an unseren Bildern nur in einem (dem 5.) Falle deutlich nachweisbar. Regelmäßiger ist die Wanderung des Sternums mit dem

Fig. 28.

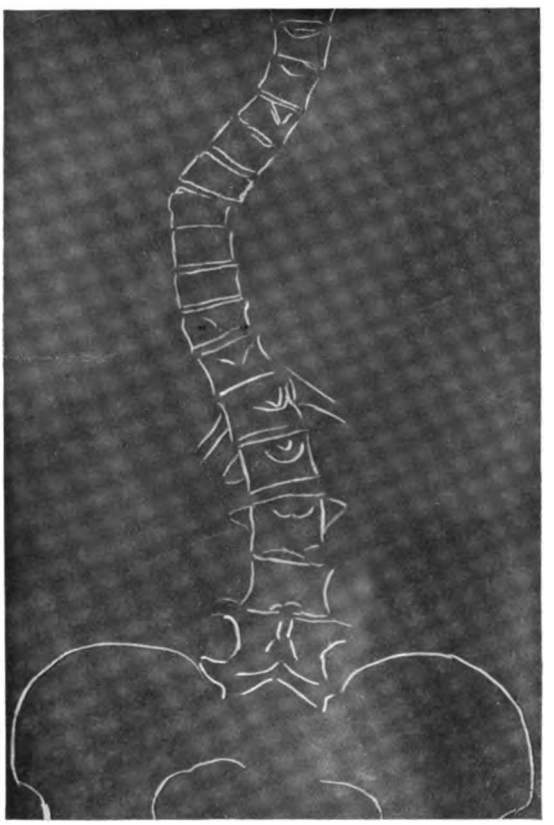

Radiogramm desselben Falles während der Behandlung.

unteren Ende nach links zu sehen. Die Messungen ergaben ein ganz ähnliches Resultat, d. h. es konnte schon aus ihnen auf die verhältnismäßig geringe Besserung von Deviation und Torsion geschlossen werden. Hauptsächlich zeigten sich von Wert die Querkonturen und die Messungen mit dem Nivelliertrapez. Jedenfalls zeigte sich bei der Durchführung der Messung und der Vergleichung ihrer Resultate mit

Digitized by Google

denjenigen der Photographie die Souveränität des ersteren Verfahrens. Die Ausfüllung der konkavseitigen Rippeneinsenkung war öfters deutlich nachweisbar, aber ebenso die Persistenz des ursprünglich vorhandenen konvexseitigen Rippenbuckels.

Es ist aber zu bedenken, daß diese Erhebungen fast ausnahmslos kurz oder unmittelbar nach Entfernung der Verbände gemacht wurden.

Fig. 29.

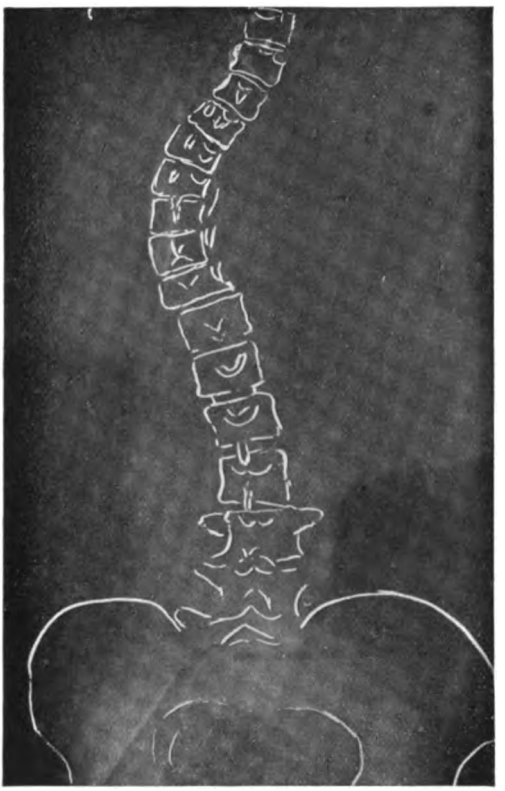

Radiogramm desselben Falles nach einem weiteren Verbande. Wirbelsäule mehr gestreckt. Deviation dieselbe, Torsion deutlich vermindert.

Wir glauben deshalb unsere Erfahrungen und das Resultat unserer theoretischen Erwägungen in folgende Leitsätze zusammenfassen zu dürfen:

1. Wenn Abbott bei der Erklärung und Begründung seiner Behandlungsmethode sagt: Die Skoliose entsteht durch seitwärts- und vorwärtsgebeugtes Sitzen, so vermengt er Aetiologie und Entstehungsmechanismus.

Der von ihm angenommene Entstehungsmechanismus, der in dieser Fassung allein in Frage kommt, kann nur für eine beschränkte Anzahl von Skoliosen Gültigkeit haben. — Auch die Abbottsche Darstellung von Rotation und Torsion ist unzutreffend.

2. Der Abbottsche Satz: Die normale Wirbelsäule dreht sich bei gleichzeitiger seitlicher Durchbiegung in Kyphosierung leichter als in Lordosierung — ist richtig.

3. Kyphosierung einer mittelschweren skoliotischen

Digitized by Google

Wirbelsäule vermehrt die Torsion am Krümmungsscheitel, Lordosierung vermindert sie.

4. Eine Detorsion der skoliotischen kyphosierten Wirbelsäule veranlaßt eine gewisse Streckung der Kyphose. Die Wirbelkörper rücken mit ihrer größeren Höhe in die vordere Peripherie.

Fig. 30a.

Fig. 30c.

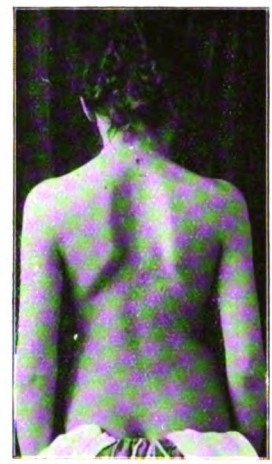

Fig. 30b.



7. Fall. Zwölfjähriges Mädchen vor Behandlung.

Fig. 30d.

Derselbe Fall: Resultat nach vierwöchiger Behandlung mit Abbott: Streckung, Lendentorsion vermehrt.

5. Eine Seitenablenkung der skoliotischen kyphosierten Wirbelsäule vermindert den Rotationsgrad der nach der Ablenkungsrichtung lateralkonvexen Abschnitte, vermehrt ihn aber in den Abschnitten mit entgegengesetzter Konvexität.

Die bei diesem Experiment beobachtete Verminderung des Rotationsgrades der Dorsalwirbelsäule stammt der Hauptsache nach

Digitized by Google

von der Vermehrung der entgegengesetzten Torsion der Lendenwirbelsäule, welche die Führung der Bewegung übernimmt.

6. Die passive Detorsion eines skoliotischen Wirbelsäulenabschnittes läßt sich in Kyphosierung bei vollständiger Erschlaffung der Muskulatur weiter treiben als in Lordosierung, ganz besonders bei gleichzeitiger Seitenablenkung, denn:

Fig. 31.

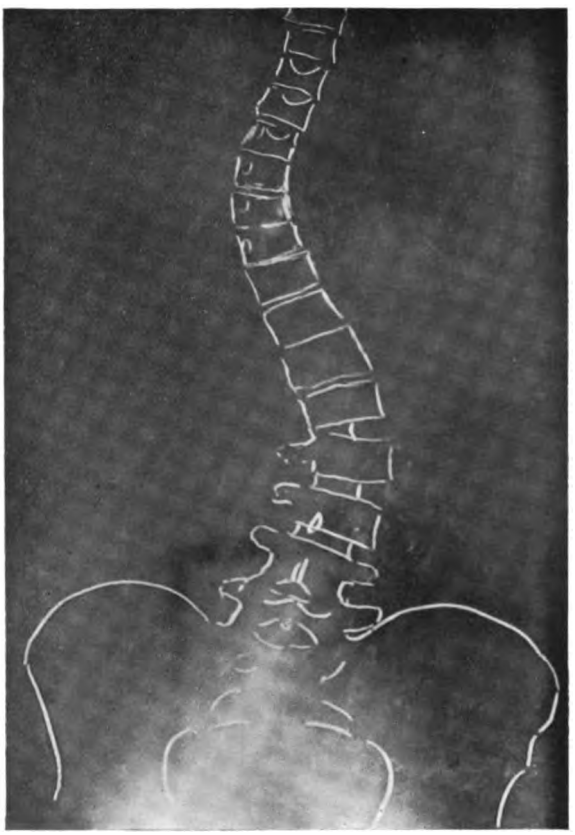

Radiogramm desselben Falles vor Behandlung. Die Lumbaltorsion ist sehr stark, Dorsaltorsion sehr gering entwickelt.

a) an der durch die Gewölbespannung festgestellten Wirbelsäule finden die redressierenden Kräfte bessere Anhaltspunkte als an der lordosierten Wirbelsäule;

b) durch die Kyphosierung entsteht an der vorderen Peripherie der Wirbelsäule verfügbare Länge, Lockerung der Bandscheiben.

Digitized by Google

7. Die Formveränderung des Trunkus durch das Abbottsche Redressement besteht in günstigen Fällen aus:

a) Verminderung der Deviation und

b) Verminderung der Torsion des redressierten Abschnittes;

c) Vermehrung der Deviation und

d) Vermehrung der Torsion der kompensatorischen Krümmungen;

Fig. 32.

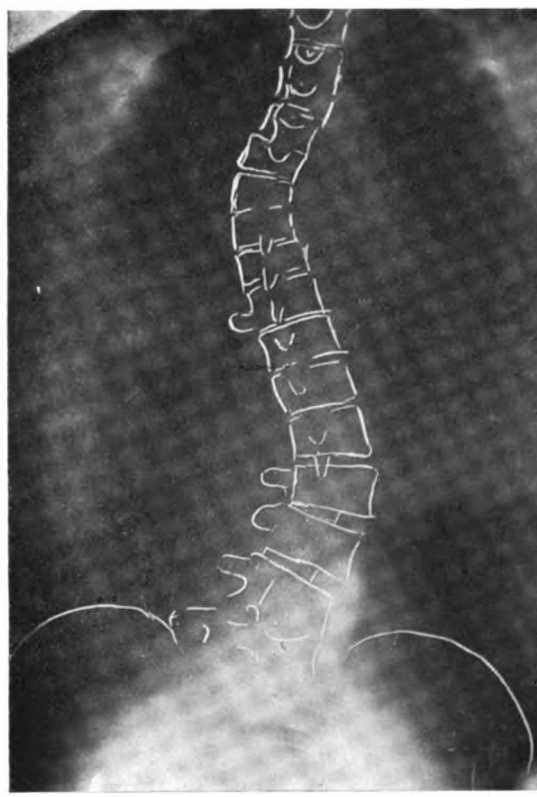

Derselbe Fall nach drei Abbotts während 4 Wochen. Lumbale Torsion vermehrt, ebenso lumbale Knickung.

e) Ablenkung der Wirbelsäule über dem Becken nach der konkaven Seite der Hauptkrümmung;

f) Heraustreten der konkavseitigen Rippen (Respirationsarbeit und Gegendruck von vorn);

g) Verbiegungen der Rippen an der konvexen Seite.

Digitized by Google

8. Das Abbottsche Verfahren hat vor der Extensionsmethode den Vorteil einer leichteren und sichereren Fixation des Redressionsresultates um so mehr, je mehr sich die Redression der Ueberkorrektur nähert. Sie geschieht bis zu einem gewissen Grade automatisch.

9. Unsere klinische Erfahrung, daß runder Rücken bis zu einem gewissen Grade vor Skoliose schützt, erklärt sich wie folgt:

Vorwärtsbeugung allein verursacht keine Rotation. Die Rotationstendenz wird durch die Spannung der Rückenmuskulatur bekämpft. Der Verkürzungstendenz des Individuums, das eine passive Feststellung der Wirbelsäule sucht, ist durch die Kyphose Genüge geleistet.

Skoliotische Abweichungen bei rundem Rücken kommen oft vor, ihre Biegungen sind aber kurz und scharf, der Rippenbuckel kurz und schmal, liegt nahe an der Wirbelsäule. Die kyphosierenden Kräfte drängen die einzelnen Punkte der Rippen um so mehr nach vorn, je weiter diese Punkte von der Medianebene entfernt sind. Die Rotationstendenz kommt hauptsächlich an der Wirbelsäule selbst zum Ausdruck, während der Thorax im ganzen der Symmetrie zustrebt.

10. Für das Abbottsche Verfahren eignen sich vornehmlich Fälle mit einfachen Dorsalkrümmungen ohne nennenswerte Abknickung über dem Kreuzbein.

11. Ueber die Gefahr des Rezidivs läßt sich heute noch wenig sagen. Am meisten fürchte ich Vermehrung der kyphotischen Komponente und die lumbosakrale Abknickung.

12. Ueber die von Abbott empfohlene Nachbehandlung mit Gymnastik sind genauere Studien abzuwarten.

Digitized by Google

XXVII.

Experimentelle Studien zum Redressement der Skoliose.

Von

Dr. **F. Schede**, München.

Mit 33 Abbildungen.

Die begeisterte Aufnahme der von Abbott empfohlenen Gipsbehandlung der Skoliose hat einer ruhigeren Kritik und bei vielen wohl auch einer Enttäuschung Platz gemacht.

Wir haben in der Münchener orthopädischen Poliklinik die Gipsbehandlung nach Abbott schon im Frühjahr 1912 aufgenommen und verfügen somit wahrscheinlich über die längsten Erfahrungen in Deutschland. Wir wurden durch zwei amerikanische Kollegen, Dr. Leo Mayer und Dr. Henze, in die Technik eingeführt und ich glaube, daß an ihr nichts auszusetzen war.

Um es gleich vorwegzunehmen: Es ist uns in keinem Falle gelungen, eine versteifte Skoliose im versteiften Abschnitt selbst zu korrigieren oder gar überzukorrigieren. Erreicht wurde eine Besserung des versteiften Abschnittes, eine Verschiebung der Hauptkrümmung in toto nach der konkaven Seite auf Kosten der Nebenkrümmungen, eine Umformung des Brustkorbs, aber das eigentliche Ziel der Skoliosenbehandlung: die Korrektur des versteiften Abschnittes, blieb unerreicht wie zuvor.

Abbott hatte nun aber gerade behauptet, daß es ihm durch seine Methode gelinge, auch fixierte Skoliosen überzukorrigieren, und zwar schreibt er diesen Erfolg hauptsächlich seiner kyphotischen Stellung zu, die den versteiften Abschnitt lockern und dem Redressement zugänglicher machen soll.

Digitized by Google

Das war das Neue und Aufsehenerregende an Abbotts Mitteilung.

Ich will im folgenden berichten, wie ich versucht habe, Abbotts Behauptungen auf ihren Gehalt an Wahrheit zu prüfen.

Die Nachprüfung der von Abbott veröffentlichten Resultate stößt nun zunächst auf Schwierigkeiten, weil keine Angaben über den Grad der Versteifung vor und nach der Behandlung gemacht worden sind und außerdem die Röntgenbilder von den meisten Resultaten

Fig. 1.

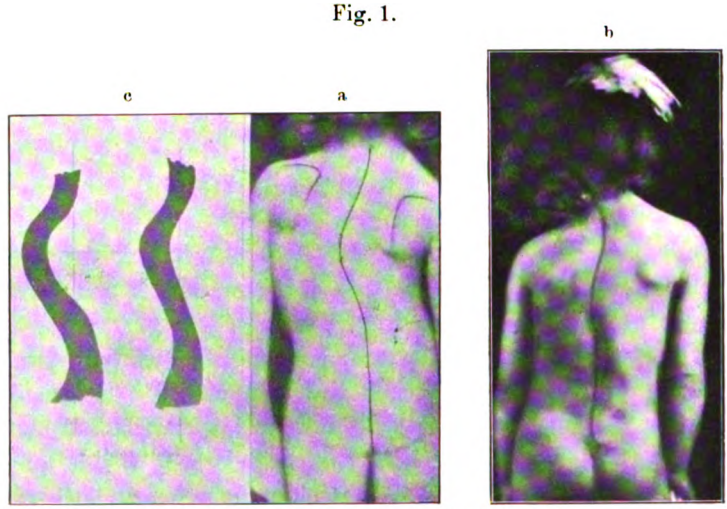

Nach Abbott behandelte Skoliose:
a) vor Behandlung, b) nach Behandlung, c) Röntgenpause vor und nach Behandlung.

fehlen. Photographie und Zeichnung der Dornfortsatzlinie geben uns keinen genügenden Aufschluß über die Korrektur der Wirbelkörperreihe, die allein ein Dauerresultat verbürgt.

Fig. 1 zeigt ein gewiß annehmbares Resultat, das durch die Abbottsche Methode erzielt wurde. Daneben sehen wir an den Röntgenpausen, wie gering die Korrektur in Wirklichkeit war.

Die theoretische Begründung, die Abbott seiner Methode gab, können wir nicht anerkennen. Ich will hier nur einige Punkte kurz herausgreifen.

Die Vorstellung Abbotts, daß er die Deformität auf demselben Wege beseitigt, auf dem sie entstanden ist, entspricht nicht den Tatsachen.

Die klinische Betrachtung und die bis heute wohl unwiderlegten

Digitized by Google

Arbeiten von H. v. Meyer und Albert lehren uns, daß eine skoliotische Krümmung in der Regel mit einer Abflachung oder gar Umkehrung der physiologischen anteroposterioren Krümmung einhergeht. Eine Ausnahme bilden die leichten Totalskoliosen, die überhaupt hier nicht in Betracht kommen, und die sogenannten Lehrlingsskoliosen. Bei den rachitischen Skoliosen, um die es sich hier im allgemeinen handelt, ist im Gebiete der Versteifung die normale Kyphose der Brustwirbelsäule abgeschwächt oder gar umgekehrt. Und ebenso verhält es sich mit der normalen Skoliose der Lendenwirbelsäule, die oft in eine Kyphose verwandelt ist.

Der Eindruck der Kyphoskoliose wird dadurch erweckt, daß die ursprünglich frontal gelagerte skoliotische Krümmung infolge der Konvexrotation mehr oder weniger in die sagittale Ebene gedreht wird.

Beispiel: Bei einer rechtskonvexen versteiften Dorsalskoliose ist die normale Kyphose im Gebiet der Versteifung abgeflacht. Die Drehung der Wirbelkörper nach rechts bewirkt nun, daß die Dornfortsätze nach links hinten sehen, die rechten Querfortsätze mit den Rippen fast nach hinten. Dadurch wird nun das Bild der Kyphoskoliose hervorgerufen. In Wirklichkeit bleibt dabei die Brustwirbelsäule gerade auf der Höhe des Buckels lordotisch. Stellen wir uns nun die Wirkung einer reinen Rumpfbeugung nach vorn auf eine so gedrehte Wirbelsäule vor, so ist es klar, daß sie zunächst nicht günstig, sondern eher verschlechternd auf die skoliotische Krümmung wirken kann. Erst eine Kombination von Vorwärts- und Rechtsseitwärtsbeugung wird das skoliotische Segment wirklich kyphosieren und vielleicht dadurch bessern. Das ist aber genau der umgekehrte Weg, als ihn Abbott angibt! Er behauptet irrtümlich, daß die Skoliose aus der Kyphose entstehe, und daß deshalb auch die erstrebte gegenseitige Skoliose nur aus der Kyphose hervorgehen könne. In Wirklichkeit aber versucht er die verloren gegangene Kyphose wieder herzustellen.

Für unrichtig halte ich ferner die grundsätzliche Trennung von Rotation und Torsion.

Abbott sagt: Rotation ist die Drehung eines Wirbels um die vertikale Achse; sie ist am Scheitel der Krümmung am stärksten. Daneben gibt es noch eine andere Drehbewegung, die an jedem Ende der Wirbelsäule am größten ist. Das ist die Torsion. Zur Erläuterung beschreibt Abbott folgenden Versuch: Wenn man ein kurzes Seilstück an beiden Enden ergreift und ein anderer dasselbe in der Mitte faßt und dreht, so findet die größte Veränderung in der Mitte statt. Wenn aber jemand das Seil in derselben Weise festhält und dann an einem Ende dreht, so findet an beiden Enden die Hauptveränderung statt. Diese beiden Stellungsveränderungen haben gar keine Beziehungen zueinander.

Dem muß ich widersprechen. Beides ist Rotation. Die rotierende Kraft hat das Bestreben, sich auf das ganze Seil zu verteilen, sie wird

Digitized by Google

da die größte Stellungsveränderung erzeugen, wo die geringste Fixation ist, d. h. in der Mitte zwischen zwei fixierten Punkten. Je mehr ein Teil fixiert ist, um so weniger Stellungsveränderung wird die rotierende Kraft bewirken. Sie überträgt sich dann zum Teil auf das Gefüge des betreffenden Teiles, welcher in sich gedreht wird. Das ist Torsion. Für die Wirbelsäule ist sie also die Rotation eines Wirbels, der nicht vom Fleck kann. Nun ist die Rotation der Hauptkrümmung der Rotation der Nebenkrümmung entgegengesetzt. Der Uebergangswirbel ist also zwischen zwei entgegengesetzten rotierenden Kräften eingeklemmt. Er kann nicht von der Stelle, denn er wird von oben her nach rechts, von unten her nach links geschraubt; infolgedessen zeigt er die stärkste Torsion, wie schon Schultheß nachgewiesen hat.

Endlich bestreite ich, daß die Kyphose eine Lockerung der Wirbelsäule verursache, wie von Anhängern Abbotts behauptet wurde. Das Gegenteil ist der Fall. Die Längsspannung wird erhöht, die Wirbelsäule wird gegen andere Bewegungen versteift; davon kann sich ein jeder am eigenen Körper überzeugen, und das haben auch meine Versuche ergeben, über die ich Ihnen berichten will.

Ein weiteres Eingehen auf die Theorien Abbotts muß ich mir hier versagen. Im ganzen habe ich von ihnen den Eindruck gewonnen, daß der Autor selbst sich bemüht, die Vorzüge seiner Technik zu widerlegen. Das gilt auch im besonderen von der von Abbott verlangten Schulterstellung, über deren Bedeutung ich mich an anderer Stelle äußern will.

Heute will ich Ihnen nur die Resultate von Versuchen mitteilen, die mir Klarheit schaffen sollten, ob und auf welche Art eine versteifte Skoliose redressiert werden kann, in welcher Stellung die Redressierbarkeit am größten ist und ob der Kyphose die von Abbott behauptete Ueberlegenheit wirklich zukommt.

Das Redressement einer Wirbelsäule ist an sich viel schwieriger und komplizierter als z. B. das eines Klumpfußes. Hier greift der Zug oder Druck direkt an der Vorwölbung der Knochen an, bei der Wirbelsäule aber indirekt an den Rippen.

Es war nun zunächst zu prüfen, wie der Druck auf den Rippenkorb überhaupt auf die Wirbel-

Digitized by Google

säule wirkt. Die Beschaffung des idealen Materials für diese Untersuchungen, nämlich ganz frischer skoliotischer Leichen, stößt auf fast unüberwindliche Schwierigkeiten. Ich kann daher nicht den Anspruch erheben, dieses außerordentlich wichtige und schwierige Problem durch meine Versuche einwandfrei gelöst zu haben, sondern ich muß mich darauf beschränken, die unter den gegebenen Verhältnissen erreichbaren Erkenntnisse mit Vorsicht für die Praxis zu verwerten.

Ich begann mit Leichenversuchen. Ich benutzte normale, in Spiritus konservierte Leichen der königlichen Anatomie mit intaktem Brustkorb ohne Situs. Ihre Beweglichkeit war relativ gut. Sie wurden in Rückenlage und in leichter Kyphose zwischen redressierende Gurten eingespannt. Diese Gurten wurden teils nach Abbotts Angabe, teils auf alle möglichen anderen Arten um Brustkorb, Becken und Schultergürtel gelegt. Durch Schraubenwirkung wurden nun die Gurten in eine Spannung versetzt, die ein Lebender nie aushalten würde.

Es zeigte sich aber in keinem Falle und bei keiner Anordnung der Gurten eine wesentliche seitliche Ausbiegung am Ansatz der gedrückten Rippen. Der Zug wirkte vielmehr lediglich rotierend auf den Brustkorb. Die Rippen der redressierten Seite wichen nach vorne. Das Brustbein wich nach der freien Seite, die Rippen der freien Seite nach hinten, kurz, die ganze Kraft ging vornherum anstatt gegen die Wirbelsäule, und erst bei Anwendung sehr starker Gewalten begann sich auch die der Gurtenlage entsprechende Partie der Wirbelsäule etwas zu drehen, ohne sich auszubiegen.

Ich versuchte dann an denselben Leichen festzustellen, in welcher Haltung die seitliche Beweglichkeit der Wirbelsäule am größten wäre, und ich fand, daß die seitliche Beweglichkeit in allen Segmenten am größten ist in der physiologischen Stellung, d. h. für die Brustwirbelsäule in der physiologischen Kyphose, für die Lendenwirbelsäule in der physiologischen Lordose. Jede Verringerung oder Verstärkung der physiologischen Krümmung verringert die seitliche Beweglichkeit.

Diese Feststellung ist nicht überraschend und auch nicht neu. Sie dient nur als Basis für meine späteren Behauptungen.

Eine weitere Frage war nun, ob das Redressement vom Rippenkorb aus in der Kyphosenstel-

Digitized by Google

lung, wenigstens relativ, die beste Wirkung auf die skoliotische Wirbelsäule des Lebenden ausübe. Ich habe zu diesem Zwecke 16 Patienten mit mehr oder weniger versteiften Skoliosen während des Redressements röntgenologisch untersucht.

Die wichtigste Fehlerquelle bei diesen außerordentlich komplizierten und mühevollen Versuchen ist der Einfluß der Rotation auf das Röntgenbild. Wir müssen dabei unterscheiden: 1. die Rotation des einzelnen Wirbels um seine mechanische Vertikalachse; 2. die Drehung eines versteiften Segmentes der Wirbelsäule in toto auf dem benachbarten lockeren Segment; 3. die Drehung des ganzen Körpers zwischen Röntgenröhre und Platte.

Wir besitzen zurzeit noch keine klare Vorstellung über die Beeinflussung der Rotation des einzelnen Wirbels dnrch Druck auf die Rippen. Das Bild der

Fig. 2.

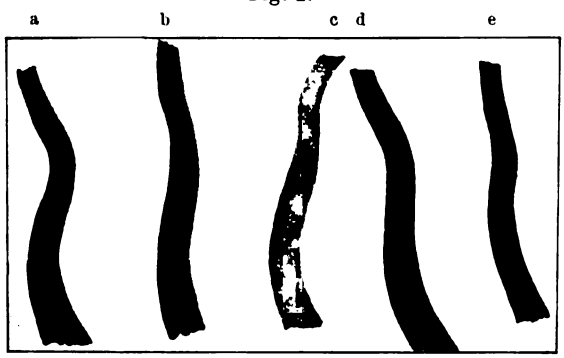

Röntgenbilder während des Redressements:
a) freistehend, b) Redressement in Extension, c) Redressement in Mittelstellung, d) Redressement in Lordose, e) Redressement in Kyphose.

seitlichen Krümmung, vor allem im Gebiet der Versteifung, wird durch diese Rotation weniger beeinflußt werden können, als durch die zweite Art.

Wir wissen, daß wir bei der sogenannten Detorsion nichts anderes machen, als daß wir das versteifte dorsale Segment in toto auf der lockeren Lendenwirbelsäule drehen und aus einer diagonalen wieder in die frontale Ebene zurückführen. Das wird natürlich einen viel größeren Einfluß auf das Röntgenbild haben.

Je mehr die Rotation abnimmt, und je mehr die seitliche Krümmung in die frontale Ebene eingestellt wird, um so größer muß sie auf dem Röntgenbild erscheinen, und umgekehrt erscheint die Skoliose um so kleiner, je mehr das verkrümmte Segment sich in die Sagittalebene rotiert.

Man kann das aber auf dem Röntgenbilde erkennen. Auch wenn man keine Einzelheiten sieht, vermag man aus der Stellung der Rippen und des Beckens Vergleiche zu ziehen. Wenn ich nun also einen wesentlichen Unterschied in der Wirksamkeit zweier Methoden gefunden hatte, dann mußte ich untersuchen,

Digitized by Google

ob der scheinbare Erfolg der einen Methode nicht etwa auf einer Vergrößerung der Rotation beruhe.

Erschien auf dem günstigsten Bilde die Rotation des versteiften Segmentes stärker als auf dem ungünstigeren, so war ein Teil des Erfolges nur scheinbar.

Erschien aber die Rotation auf dem günstigsten Bilde geringer, so war der Erfolg in Wirklichkeit bedeutender als das Röntgenbild zeigte. Ich habe das natürlich berücksichtigt und habe mich außerdem bemüht, durch Fixation des Beckens und des Schultergürtels eine Aenderung der Rotationsverhältnisse zu verhindern. Speziell die von Abbott angegebene Stellung der Schultern (konvexseitige Schulter zurück und hinab, konkavseitige hinauf und vor) halte ich für ein gutes Mittel, um die Vergrößerung der Rotation und damit die Vortäuschung eines Scheinerfolges zu verhindern. Zurücknahme der Schultern macht nämlich Lordose der Brust-

Fig. 3.

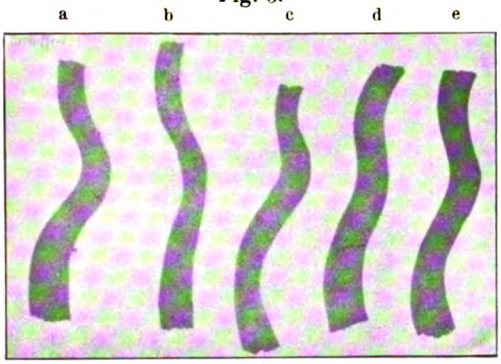

Röntgenbilder während des Redressements:
a) freistehend, b) Redressement in Extension, c) Redressement in Mittelstellung, d) Redressement in Lordose, e) Redressement in Kyphose.

wirbelsäule und treibt die Rippen von hinten nach vorn. Vorziehen der Schultern macht Kyphose der Brustwirbelsäule und treibt die Rippen von vorn nach hinten.

Nehme ich also die rechte Schulter zurück und die linke vor, dann treibe ich die Rippen rechts nach vorn, links nach hinten, wirke also im günstigen Sinne detorquierend. Außerdem wirke ich auf die Wirbelsäule rechts im Sinne der Lordose, links im Sinne der Kyphose, drehe sie also ebenfalls im günstigen Sinne.

Die Drehung des ganzen Körpers läßt sich von außen am besten beurteilen und verhüten. Die Abbottsche Gurtenführung, die ein System von drei einander entgegenwirkenden Rotationszügen darstellt, fixiert den Körper ziemlich zuverlässig in seiner Lage.

Für genaue Messungen reicht diese Fixation natürlich nicht. Wohl aber genügt sie für Vergleiche zwischen den ca. 150 Röntgenversuchen, die ich anstellte, vollauf.

Ich bin im Begriff, eine genauere Methode auszuarbeiten, die auch direkte Messungen erlaubt.

Digitized by Google

Unter diesen Kautelen habe ich nun meine Versuche angestellt und will aus der Fülle der Einzelheiten nur die Resultate mitteilen, die mir als ganz sicher erscheinen.

Die Anordnung war folgende:

1. Redressement in der Abbottstellung, die Gurtenführung genau nach Abbotts Angaben.

2. Redressement in Lordose mit gleicher Gurtenführung.

3. Redressement in aufrechter Mittelstellung mit gleicher Gurtenführung.

4. Einfache Extension an Kopf und Becken ohne seitlichen Druck.

In jeder Stellung wurde ein Röntgenbild gemacht. Zum Vergleich

Fig. 4.

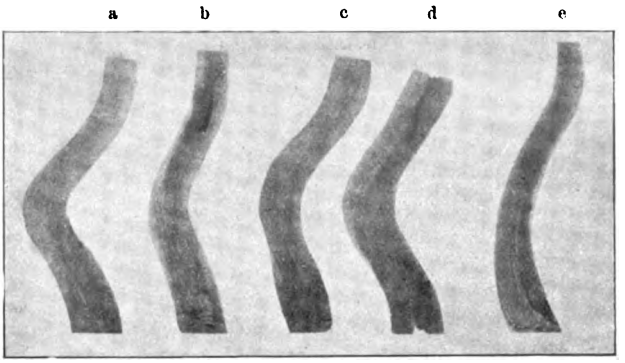

Röntgenbilder während des Redressements bei tiefsitzender Lumbalskoliose: a) freistehend, b) in Extension, c) Mittelstellung mit seitlichem Redressement, d) Lordose ohne Redressement, e) Lordose mit seitlichem Redressement.

diente ein weiteres Röntgenbild im freien Stehen. Die Ergebnisse sind folgende:

In keinem Fall gelang es, durch Redressement vom Rippenkorb aus die versteifte Krümmung völlig zu korrigieren.

In 86% gelang es, durch seitliches Redressement vom Rippenkorb aus eine nennenswerte Besserung der Hauptkrümmung zu erreichen.

In 71% war die Korrektion durch die Extension eine erheblich bessere als durch irgendeine andere Methode, in einigen Fällen eine fast völlige.

Digitized by Google

In 14% hatte das Redressement in Lordose einen besseren Einfluß als die Extension.

In wieder 14% hatte das Redressement in Mittelstellung einen annähernd gleichen Einfluß wie die Extension.

Fig. 5.



Fig. 6.

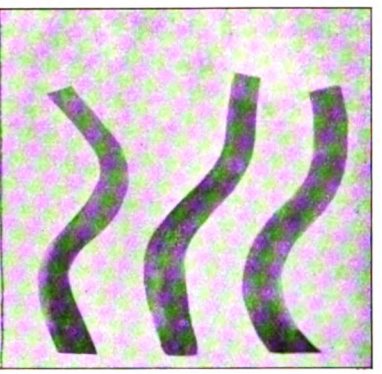

Röntgenbilder von verschiedenen Körperhaltungen:
a) freistehend, b) in Kyphose ohne Seitbeugung, c) in Lordose ohne Seitbeugung.

Fig. 7.



Röntgenbilder von verschiedenen Körperhaltungen:
a) freistehend, b) Kyphose ohne Seitbeugung, c) Lordose ohne Seitbeugung, d) Kyphose mit Seitbeugung, e) Lordose mit Seitbeugung.

Die Figuren 2—4 zeigen die Röntgenpausen von einigen dieser Versuche. Die Stellung der Wirbelsäule als Ganzes ist weniger wichtig als die Korrektur des Winkels der Hauptkrümmung.

Fig. 2 und 3 sind typisch für die Mehrzahl meiner Resultate. Die Extension wirkt am besten, die drei Methoden seitlichen Redresse-

Digitized by Google

ments sind unter sich wenig verschieden, das Redressement in Mittelstellung zeigt die größte lumbale Gegenkrümmung.

Fig. 4 zeigt die Ergebnisse bei tiefsitzender Lumbalskoliose, die hochgradig versteift war.

Wir sehen hier eine Ueberlegenheit der Lordose, die allein und ohne Redressement ebenso wirkt wie Redressement in Mittelstellung mit seitlichem Redressement, sogar besser als die Extension.

Eine Ueberlegenheit der Abbottschen Stellung besteht sonach auf keinen Fall!

Dagegen ist die Ueberlegenheit der Extension über alle Methoden seitlichen Redressements in 71 % unbestreitbar.

Fig. 8.

a b c



Röntgenbilder von verschiedenen Körperhaltungen: a) freistehend, b) Kyphose mit Seitbeugung, c) Mittelstellung mit Seitbeugung.

Die Unterschiede zwischen den einzelnen Methoden seitlichen Redressements sind in bezug auf die Hauptkrümmung nur gering, und ich kann Zufälligkeiten nicht genügend ausschließen, um auf kleine und unregelmäßige Unterschiede schon sichere Werturteile zu gründen.

Wohl aber lassen sich aus den Verhältnissen der Krümmungen zueinander praktische Schlüsse ziehen, deren näherer Begründung eine weitere Versuchsreihe dienen sollte.

Ich fragte mich weiter: Wenn nach den Erfahrungen mit den Leichenversuchen der Druck auf den Rippenkorb so wenig Wirkung hat — dennoch aber in 86 % der von mir redressierten Patienten das seitliche Redressement eine wesentliche Besserung herbeiführte —, war es vielleicht die Körperhaltung, der diese Besserung zu verdanken ist?

Um diese Frage zu beantworten, stellte ich folgende Versuche an: Ich machte von Patienten mit mittelschweren Skoliosen Röntgenaufnahmen in 1. aufrechter, freier Haltung, 2. in möglichster Kyphose, und 3. in möglichster Lordose ohne jeden Versuch eines Redressements. Um die

Digitized by Google

Verzeichnungen bei der Aufnahme von Lordose und Kyphose möglichst herabzusetzen, benutzte ich für diese Aufnahmen Films, die der Rückenform angebogen wurden (siehe Fig. 5, 6, 7 u. 9).

Die Ergebnisse waren eine Bestätigung meiner Leichenversuche: Jede Abweichung von der Mittelstellung der antero-posterioren Krümmung erhöht die Längsspannung in der Wirbelsäule, wirkt also auf die seitlichen Krümmungen wie eine leichte Extension korrigierend; die Korrektur ist gering, aber sie ist deutlich. Zugleich tritt eine gewisse Sperrung der Wirbelsäule gegen seitliche Beweglichkeit ein. Diese erhöhte Spannung und ver-

Fig. 9.

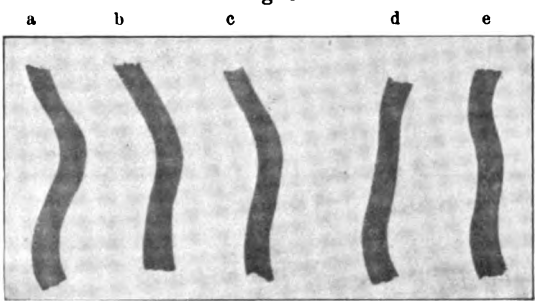

Röntgenbilder von verschiedenen Körperhaltungen:
a) freistehend, b) Lordose ohne Seitbeugung, c) Kyphose ohne Seitbeugung, d) Lordose mit Seitbeugung, e) Kyphose mit Seitbeugung.

minderte seitliche Beweglichkeit haben also Kyphose und Lordose gemeinsam, und ich will sie daher als gespannte Stellungen bezeichnen, im Gegensatz zur lockeren Mittelstellung. Die Dornfortsatzreihe erscheint bei der Kyphose verlängert und mehr korrigiert, bei der Lordose verkürzt und weniger korrigiert als die Wirbelkörperreihe.

Nun kombinierte ich endlich die Mittelstellung, die Kyphose und die Lordose mit einer korrigierenden Seitneigung und machte so wieder eine größere Serie Röntgenaufnahmen unter sonst gleichen Bedingungen (Fig. 7—9). Es zeigte sich nun vor allem, daß die hierbei erzielten Korrekturen den Resultaten des seitlichen Redressements durch Druck auf den Rippenkorb durchaus gleichwertig waren.

Digitized by Google

Es scheint mir dadurch erwiesen, daß die Erfolge des seitlichen Redressements nicht auf dem Druck auf die Rippen, sondern auf der Erzwingung korrigierender Stellungen beruhen, was von großer, praktischer Wichtigkeit ist.

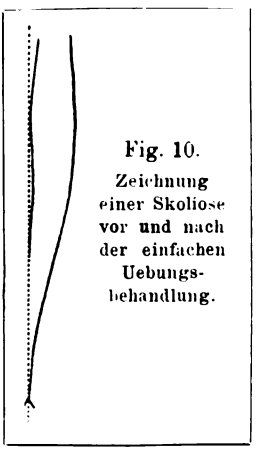

Fig. 10.
Zeichnung einer Skoliose vor und nach der einfachen Uebungsbehandlung.

Die Hauptkrümmung wird einmal durch die gespannten Stellungen (Fig. 7 u. 9), in anderen Fällen wieder durch die lockere Mittelstellung am besten beeinflußt (Fig. 8). Und zwar schien bei versteiften Skoliosen eine gespannte Stellung (Fig. 7 u. 9), bei lockeren Skoliosen (Fig. 8) die Mittelstellung am besten zu wirken.

Eine Sonderstellung der Kyphose ergibt sich nicht. Wenn überhaupt die gespannten Stellungen besser wirken als die Mittelstellung, dann ist auch die Lordose der Kyphose ungefähr gleichwertig.

Die lumbale Gegenkrümmung und die Seitneigung des ganzen Körpers ist am geringsten bei der Kyphose, wenig größer bei der Lordose, beträchtlich dagegen bei der Mittelstellung. Dieses Ergebnis entspricht den Leichenversuchen und unseren Vorstellungen von der Mechanik der Wirbelsäule durchaus.

Fig. 11.
Zeichnung einer Skoliose vor und nach der Behandlung mit redressierendem Korsett und Uebungen. Das Resultat ist ohne Korsett abgezeichnet.

Nun zur Anwendung dieser Ergebnisse aus der Praxis. Von Anfang an haben wir leichte Skoliosen mit nahezu normaler Beweglichkeit von der Gipsbehandlung ausgeschlossen. Hier leistet die konsequent durchgeführte aktive und passive Ueberkorrektur mit Gymnastik so Vorzügliches, daß das Bedürfnis für energischere Manipulationen nicht vorliegt (Fig. 10).

Bei Skoliosen, bei denen bereits ein Abschnitt einen Bewegungsausfall zeigt, der Rumpf aber noch gerade über dem Becken steht, haben wir zwar früher auch die Gipsbehandlung versucht, sind aber zu

Digitized by Google

der Ansicht gekommen, daß unsere redressierenden Korsette im Verein mit Gymnastik auf die Dauer das gleiche leisten bei wesentlich geringerer Belästigung der Patienten (Fig. 11, 12, 13 u. 14).

Wir wählen hier die lockere Mittelstellung, die bei noch beweglichen Skoliosen die beste Korrektion ergibt.

Für Redressement und Gipsverband bleiben also in der Hauptsache Skoliosen dritten Grades,

Fig. 12.

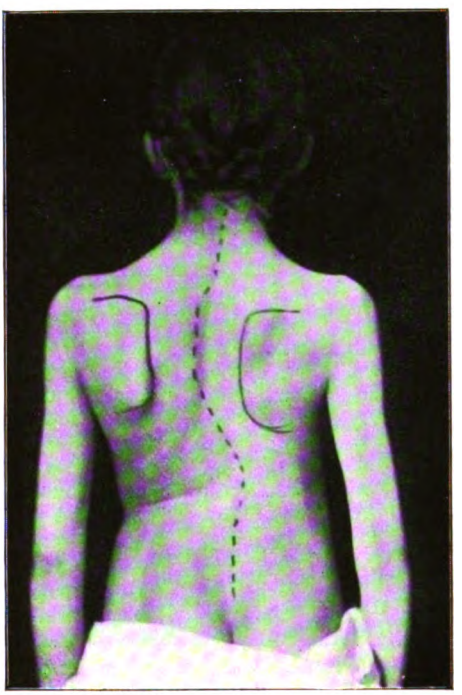

Skoliose vor der Behandlung.

bei denen ein Abschnitt völlig versteift ist, besonders die Skoliosen, bei denen der Rumpf stark nach einer Seite überhängt und bei denen erfahrungsgemäß die Korsettbehandlung wenig leistet.

Die Korrektur einer Skoliose verglich Lange treffend mit der früher geübten intraartikulären Korrektur des X-Beines; um die lateralen Bänder dehnen zu können, muß ich sie vorher durch Kniestreckung spannen.

Wenn ich den versteiften Krümmungsabschnitt

Digitized by Google

einer Skoliose korrigieren will, so muß ich die Bänder der konkaven Seite dehnen. Ich werde deshalb eine Stellung wählen, in der diese Bänder an und für sich schon gespannt sind, d. h. die Lordose oder die Kyphose. Lange wählte die Lordose aus folgenden Gründen:

Fig. 12a.

Skoliose im redressierenden Korsett nach Lange.

1. Die Hauptkrümmung wird im allgemeinen durch die Lordose ebenso gut beeinflußt, wie durch die Kyphose.

2. Die Lordose ist ungefährlicher und bequemer für den Patienten.

3. Die Kyphose läßt sich meist nicht erhalten. Der hintere Rand des Gipsverbandes drückt sich tief in die Glutäen, und die Patienten nehmen bald mehr oder weniger eine Mittelstellung an.

4. Eine wirkliche Kyphose läßt sich auf die Dauer nur durch Fixierung der Hüftgelenke erzwingen, dadurch wird aber die Methode unbrauchbar für die ambulante Praxis.

Digitized by Google

5. Die Kyphose überdehnt die Erectores trunci, die Lordose läßt sie sich verkürzen.

Die Lordose hat also die Vorzüge, aber nicht die Nachteile mit der Kyphose gemeinsam. Die orthotische Albuminurie, die wir bei einigen Fällen in den ersten Tagen beobachteten, ist immer sehr bald wieder verschwunden (Fig. 15, 16 u. 17).

Fig. 16 zeigt das Resultat einer solchen Behandlung an der

Fig. 13.

Skoliose vor der Behandlung.

Dornfortsatzlinie. Sie zeigt auch, daß es gelungen ist, die Versteifung zu lockern. Fig. 17 zeigt ein gleiches Resultat in der Photographie.

Während nun Herr Professor Lange auf dieser Basis die Technik weiterentwickelt hat, habe ich mich bemüht, die Korrektion der Hauptkrümmung durch die Extension an Kopf und Becken zu verwerten, wie es schon Wullstein, Schanz u. a. gemacht haben.

Ich erinnere daran, daß nach meinen Röntgenversuchen die Extension in 71 % den anderen Methoden beträchtlich überlegen war.

Digitized by Google

In den nicht versteiften Partien der Wirbelsäule ist die Zugwirkung gleichmäßig verteilt. Im Gebiet der versteiften Krümmung aber wirkt derselbe Zug

Fig. 13 a.

Skoliose im Korsett (Modifikation von Schede).

Fig. 14.

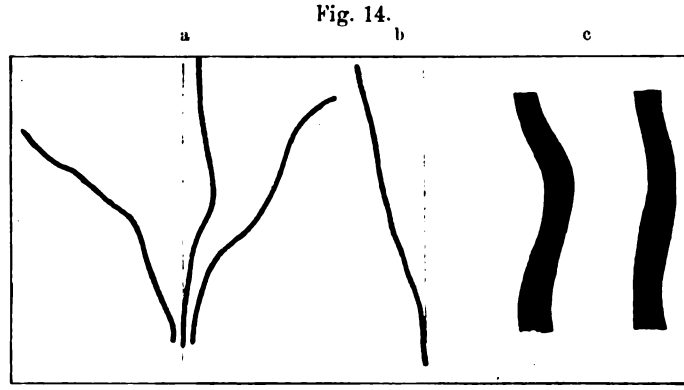

Dieselbe Skoliose wie Fig. 13:
a) Versteifungszeichnung vor Behandlung, b) Zeichnung im Korsett,
c) Röntgenbilder freistehend und im Korsett.

so lange an den verkürzten Bändern der Konkavität allein, bis sie eben so lang sind, wie die Bänder der Konvexität.

Die Annahme, daß der Zug in der Lendenwirbelsäule und in der Halswirbel-

Digitized by Google

säule stärker sei als im Dorsalteil, kann ich nicht für richtig halten. Es ist klar, daß der Effekt in den lockeren Teilen größer ist, die Zugkraft aber verteilt sich gleichmäßig in der ganzen extendierten Partie.

Mir persönlich erscheint die Extension als das durchaus souveräne Mittel zur Dehnung der verkürzten Bänder.

Ein Haupteinwand gegen die Anwendung der Extension war die

Fig. 15.

Gipsverband in Lordose.
Das seitliche Redressement wird durch Gurtenzug verstärkt.
An der konkaven Seite wird genügend Platz gelassen.

Unmöglichkeit, sie zu erhalten. Ich habe nun versucht, aus der Not eine Tugend zu machen, und führe mit dem Nachlassen der Extension den Körper durch einen redressierenden Gurt allmählich in eine korrigierende Seitbeugung über. Fig. 18 zeigt einen solchen Gipsverband.

Auch hier wird das seitliche Redressement, welches mit dem Nachlassen der Extension in Kraft tritt, durch einen redressierenden Gurt besorgt (a).

Digitized by Google

Die mit Faktis gepolsterte Extensionskrawatte bleibt im Verband, ebenso die mit Faktis unterlegten Bänder, die den Gegenzug am Becken besorgen.

Fig. 16.

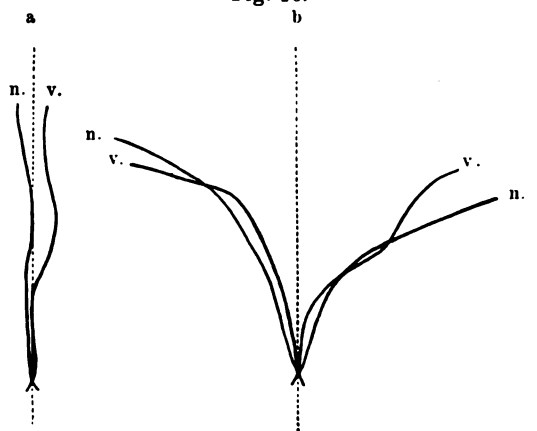

Resultat der Gipsbehandlung in Lordose: a) freistehend vorher und nachher, b) Versteifungszeichnung in Seitbewegung vorher und nachher. Die Versteifung ist wesentlich gelockert. (v. und n. bedeutet vorher und nachher.)

Fig. 17.

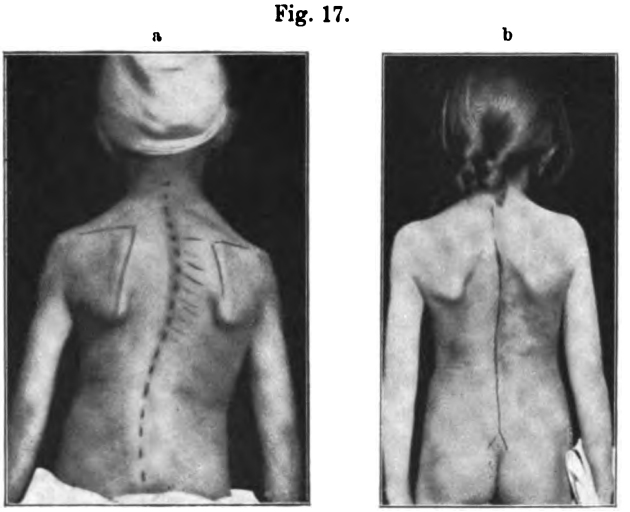

Resultat der Gipsbehandlung in Lordose: a) vorher, b) nachher.

Die konkave Seite wird nur durch ein Bandeisen gestützt, welches Kopfteil und Beckenteil verbindet, und bleibt dadurch ganz frei (b).

Der Ausbau an der linken Seite dient als Stütze für den Ell-

Digitized by Google

bogen zwecks Elevation der linken Schulter (c). Der obere Gegenhalt ist durch einen Gurt über den Ansatz des Deltoides gewährleistet (d).

Fig. 19 zeigt die vorläufigen Resultate, die ich mit dieser Methode erzielt habe, in Röntgenpausen, Fig. 20 in Photographie, Fig. 21 in Zeichnungen der Dornfortsatzlinie.

Meine Versuche haben ergeben, daß der Druck auf den Rippenkorb nur dann als Mittel zur Dehnung der verkürzten Bänder und damit

Fig. 18.

Gipsverband mit Extension und seitlichem Redressement nach Schede.

zur Korrektion der Skoliose dienen kann, wenn durch ihn eine korrigierende Seitbiegung des Körpers erzeugt wird.

Wenn ich einen Stab biegen will, so muß ich vor allem seine beiden Enden fassen.

Es ergibt sich also aufs neue die Notwendigkeit eines exakten und gleichstarken Gegendrucks am oberen und unteren Ende der zu korrigierenden Krümmung.

Diese Forderung erscheint uns in der Abbottschen Technik nicht erfüllt.

Der obere Gegenhalt ist ein schwieriges technisches Problem:

Digitized by Google

der Gegenhalt am Halse greift oft zu hoch an, nämlich bereits am oberen Schenkel der cervikalen Gegenkrümmung, was natürlich eher verschlimmernd wirkt. Zudem wird er oft nicht vertragen, weil er unter Umständen auf den Plexus drücken wird.

Besonders bei Gipsverband ist der Gegenhalt am Halse nur mit Vorsicht anzubringen. Während wir von dem federnden Gegenhalt am Langeschen Korsett niemals Störungen sahen, haben wir jetzt

Fig. 18a.

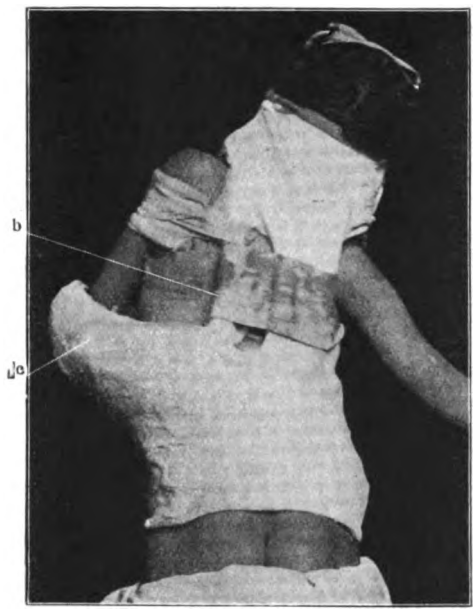

Gipsverband mit Extension und seitlichem Redressement nach Schede.

4 Fälle von vorübergehender Plexuslähmung im Gipsverband beobachtet. Die Lähmungserscheinungen entsprechen ganz dem Druck auf den Erbschen Punkt, wie bei einem Teil der sogenannten Entbindungslähmungen: Parese des Deltoides, des Biceps, des Teres maj. und min.

Die Fälle werden in nächster Zeit von anderer Seite veröffentlicht. Alle waren sie in ca. 4 Wochen wiederhergestellt.

Der Gegenhalt unter der Achsel greift dagegen ebensooft zu tief. In der Mehrzahl der Fälle liegt der richtige Punkt in der Höhe des Schultergelenkes, aber hier ist natürlich ein Gegenhalt schwer anzubringen.

Digitized by Google

Fig. 18 d zeigt einen Versuch. Die Schulter ist eleviert und der Gegenhalt über dem Ansatz des Deltoides angebracht. Das wird gut vertragen und scheint mir ziemlich ungefährlich, hat wenigstens bis jetzt noch keine Schwierigkeiten gemacht. Zugleich verstärkt die Elevation der konkavseitigen Schulter die korrigierende Seitbeugung des Körpers.

Die zweite Bedingung, die den Druck auf den Rippenkorb erst zum Korrektionsmittel macht, ist die völlige Freiheit des Körpers, sich nach der konkaven Seite auszubiegen. Das erreicht Abbott

Fig. 19.

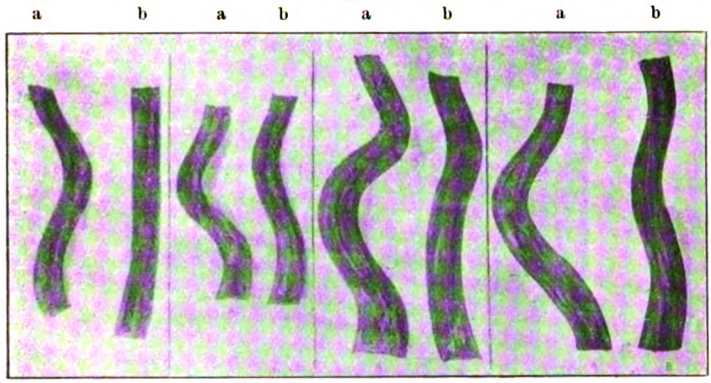

Röntgenbilder von Resultaten der Gipsbehandlung mit Extension und seitlichem Redressement: a) vorher, freistehend, b) im Gipsverband.

durchaus bei Auswölbung des Gipsverbandes mittels Filzkissen, Lange durch dicke und weiche Polsterung an der konkaven Seite. Bei meinen Extensionsverbänden ist die konkave Seite ganz frei gelassen. Im Effekt wird es das gleiche bleiben.

Einen Teil der Krümmung können wir so korrigieren. Bei der Mehrzahl der versteiften Skoliosen werden wir uns mit einer Besserung zufrieden geben müssen. Es bleibt ein kleines versteiftes Stück von ca. 2—5 Wirbeln unkorrigiert, trotzt bisher allen Versuchen und bildet die Quelle der Rezidive. Die Resultate der Extensionsbehandlung kann ich hier noch nicht verwerten, weil sie zu jung sind.

Den Rest der Deformität versuchen wir durch Umformung des Brustkorbes und durch Vergrößerung der lumbalen Krümmung zu verdecken.

Digitized by Google

Die Umformung des Brustkorbes ist meiner Meinung nach in der letzten Zeit zu sehr in den Vordergrund geschoben worden. Eine Verbesserung der Brustform ist mit jeder Methode und in jeder Stellung zu erreichen. Das Abbottsche Verfahren bringt hier keinen Fortschritt gegenüber den Resultaten der Langeschen Korsettbehandlung.

Die Detorsion des Rippenbuckels bringt dem Patienten außer dem kosmetischen Effekt auch eine bessere Verteilung der Rumpf-

Fig. 20.

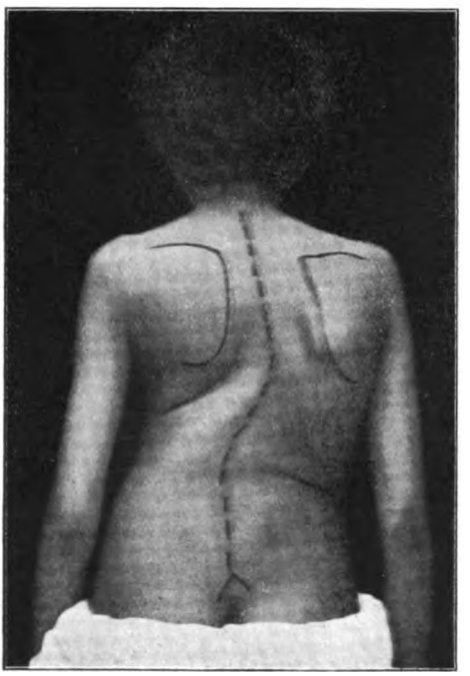

Resultat nach Gipsbehandlung mit Extension und seitlichem Redressement: vorher.

last, aber man muß sich bewußt bleiben, daß man damit an der Krümmung der Wirbelsäule so gut wie nichts ändert, sondern nur das versteifte Segment in toto auf der lockeren Lendenwirbelsäule rotiert. Das Hauptproblem bleibt die Korrektur der Wirbelsäulekrümmung. Ich glaube, daß leichtere Thoraxdeformitäten von selbst verschwinden, wenn die Wirbelsäule wirklich korrigiert ist.

Dem gleichen Zweck einer besseren Gestaltung der Körperform und des Gleichgewichts dient die Vergrößerung der lumbalen Krümmung.

Digitized by Google

Der Körper wird dadurch mehr in die Mitte geschoben und auch ohne Vollkorrektur eine gute Funktion des Rumpfes erzielt.

Wir erreichen also mit allen besprochenen Methoden das gleiche Kompromißresultat: Besserung der Hauptkrümmung, Verschiebung des Körpers in die Mitte, Detorsion des Rippenbuckels, wesentliche Verbesserung von Form und Funktion (Fig. 16/17 u. 20/21).

Fig. 20a.

Resultat nach Gipsbehandlung mit Extension und seitlichem Redressement: nachher.

Welche Methode nun die besten Dauerresultate gibt, läßt sich wohl noch nicht endgültig entscheiden. Bis jetzt sind sowohl die nach Abbott als auch die in Lordose redressierten Patienten noch an das zeitweise Tragen eines Korsetts und an regelmäßige Gymnastik gebunden. Bei einigen Patienten ist das durch den Gipsverband gewonnene Resultat durch das Korsett noch gebessert worden. Bei der Mehrzahl ließ sich das erste Resultat nicht ganz erhalten. Nach den Erfahrungen, die wir früher mit der Korsettbehandlung gemacht haben, läßt sich aber voraus-

Digitized by Google

sagen, daß die weitere kombinierte Gymnastik- und Korsettbehandlung den jetzigen Zustand soweit konsolidieren wird, daß er auch ohne Korsett erhalten bleibt.

Besonders der Extensionsbehandlung ist es vorgeworfen worden, daß die primären glänzenden Resultate sich nicht erhalten lassen, und ich will Ihnen zum Schluß noch über eine neue Methode zur Nachbehandlung nach meinen Extensions-

Fig. 21.

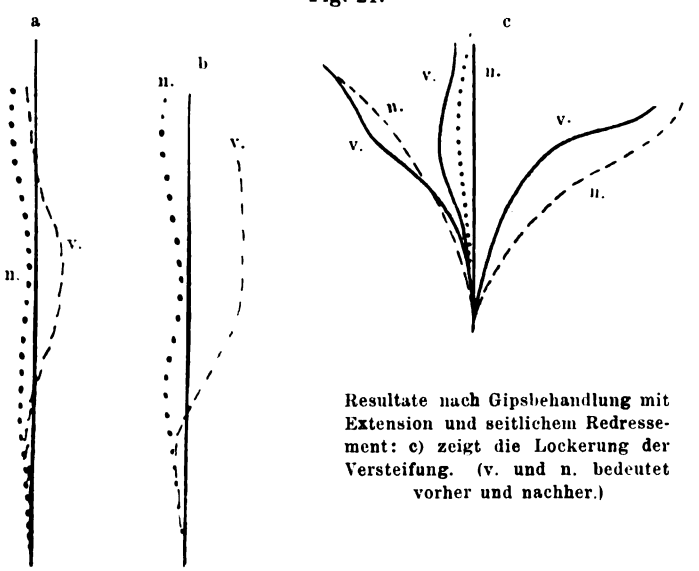

Resultate nach Gipsbehandlung mit Extension und seitlichem Redressement: c) zeigt die Lockerung der Versteifung. (v. und n. bedeutet vorher und nachher.)

verbänden berichten, die nach dem Aufhören der Fixation eine einseitige Stärkung der Muskulatur gewährleisten und so ein Rezidiv verhindern soll.

Jeder von Ihnen wird beobachtet haben, daß sich bei einer rechtskonvexen Dorsalskoliose ein dicker hypertrophischer Muskelstrang vom linken Darmbeinkamm in den Krümmungswinkel der dorsalen Krümmung hineinzieht. Es ist ein ähnliches Muskelbild, wie es sich auch beim Normalen, bei Verlagerung des Rumpfgewichtes nach rechts ausbildet. Auf der rechten Seite der Lendenwirbelsäule können wir dagegen überhaupt kaum noch eine Muskulatur palpieren.

Digitized by Google

Ich dachte mir nun: Bildet nicht diese Hypertrophie der linken Seite und die entsprechende Atrophie der rechten Seite ein Hindernis zur Rückkehr in normale statische Verhältnisse, auch wenn die Wirbelsäule gelockert ist? Und sollte nicht die Kräftigung des atrophischen Muskels geeignet sein, unter Umständen eine umgekehrte Krümmung zu erzeugen und zu erhalten?

Ich gipste nun zunächst bei leichten linkskonvexen Totalskoliosen

Fig. 22.

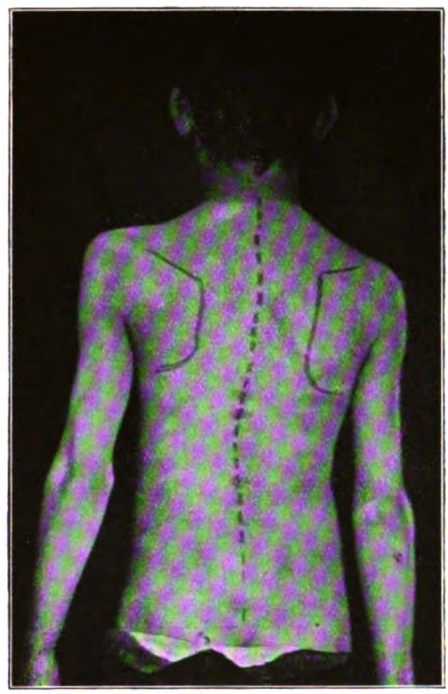

„Aktiver" Gipsverband: Patient vor der Behandlung.

das Becken und zugleich die rechte Hüfte in Beugung ein. Stand nun der Patient auf beiden Füßen, so stand das Becken nach rechts geneigt und die Körperlast wurde nach rechts verlagert. Natürlich begann sofort der atrophische rechte Erektor zu arbeiten mit dem Erfolg, daß die Skoliose alsbald in ihr Gegenteil umgekrümmt wurde und auch blieb (Fig. 22 u. 23).

Dieser Verband stellt eine permanente aktive Uebung dar, die

Digitized by Google

vielleicht geeignet ist, die Nachbehandlung redressierter Skoliosen sicherer und erfolgreicher zu gestalten.

Ich fasse zusammen: Aus meinen Versuchen und der Anwendung ihrer Resultate auf die Praxis ergab sich:

1. Der Druck auf den Rippenkorb wirkt nur dann als Korrektionsmittel einer Skoliose, wenn er zur Erzwingung einer korrigierenden

Fig. 22a.

„Aktiver" Gipsverband: Patient im Gips.
Die linke Hüfte ist in Beugung eingegipst, der Rand des Gipsverbandes reicht rechts bis zum Scheitel der dorsalen Krümmung.

Seitbeugung dient, d. h. nur in Verbindung mit exaktem oberen Gegenhalt und völliger Bewegungsfreiheit der konkaven Körperseite.

2. Der von Abbott empfohlenen Kyphosenstellung kommt keine Ueberlegenheit über andere Stellungen zu.

3. In Kyphose und Lordose besitzt die Wirbelsäule weniger seitliche Beweglichkeit als in Mittelstellung. Ihre Längsspannung ist erhöht und ich bezeichne daher Kyphose und Lordose als gespannte Stellungen.

Digitized by Google

4. Für lockere Skoliosen ist die Mittelstellung, für versteifte Skoliosen sind Lordose und Kyphose die besten Stellungen.

5. Die Lordose hat die Vorzüge, aber nicht die Nachteile mit der Kyphose gemeinsam.

6. Die Extension ist in 71 % bei weitem das beste Korrektionsmittel für versteifte Skoliosen.

Fig. 23.

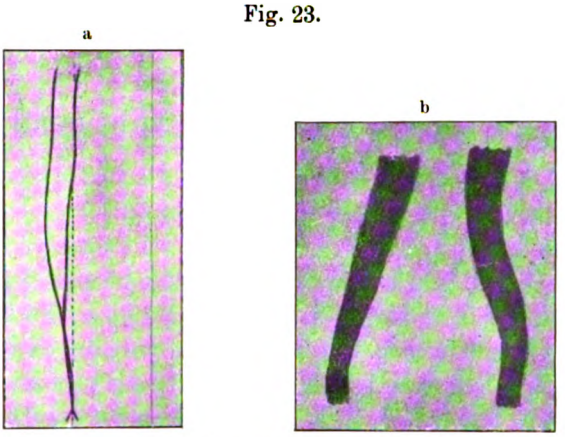

Resultate der „aktiven" Gipsverbandbehandlung: a) Zeichnung, b) Röntgenbild.

7. Eine völlige und dauernde Korrektur einer versteiften Krümmung haben wir bisher mit keiner Methode erreicht.

8. Durch eine Kombination von Besserung der Hauptkrümmung, Vergrößerung der Nebenkrümmung, Detorsion des Rippenbuckels haben wir befriedigende und dauernde Resultate erzielt. Die mit der Abbott schen Methode erreichten Korrekturen waren den in Lordose und Extension erreichten nicht überlegen.

Digitized by Google

XXVIII.

Meine Erfahrungen mit der Abbottschen Skoliosenbehandlung.

Von

Dr. **Georg Müller,** Berlin.

Abbott hat nach jahrelangem Studium und fleißigem Experimentieren eine Methode gefunden und angegeben, die berufen sein sollte, die Skoliose zu heilen. Er hat auf dem vorjährigen Orthopädenkongreß an der Hand eines reichen Bildermaterials uns gezeigt, welche ausgezeichneten Erfolge er nicht nur in leichten, sondern auch in schweren und allerschwersten Fällen erreicht hat. Wenn wir auch durch die Erfahrungen der letzten Jahrzehnte in bezug auf die Skoliosenbehandlung etwas skeptisch geworden sind — ich erinnere an die Callotsche, Schanzsche und Wullsteinsche Verbandbehandlung. an die Klappsche Kriechbehandlung usw., die gewiß alle in der Skoliosenbehandlung Gutes leisten, aber eine wirkliche Heilung der Skoliose uns nicht gebracht haben — so sind wir dennoch verpflichtet, jede neue, von einem ernsten Forscher empfohlene Methode nachzuprüfen.

Als ich die Methode dank der Liebenswürdigkeit des Herrn Dr. Whitman im Hospital for crippled children in New York kennen lernte, nahm mich von vornherein der Umstand dafür ein, daß die Kinder in den Verbänden sich außerordentlich wohl fühlten, auf dem Dachgarten des genannten Hospitals genau wie gesunde Kinder sich bewegten, spielten, turnten, sprangen usw. und durch ihre lachenden Gesichter erkennen ließen, wie wohl sie sich in ihren Verbänden befanden. Gegen die Methode nahm mich die unnatürlich kyphotische Haltung ein, von der ich eine Beeinträchtigung der Atmung befürchtete, und die ich schon aus kosmetischen Gründen für unser Krankenmaterial, wenigstens als ambulante Behandlung, für nicht durchführbar hielt.

Digitized by Google

Bezüglich beider Punkte sollte ich später eine angenehme Enttäuschung erfahren.

Sobald ich mich in den Besitz eines Abbottschen Rahmens gesetzt hatte — ohne einen solchen ist die kunstgerechte Verbandanlegung unmöglich —, ging ich sofort an die Arbeit. Zunächst einiges über die Technik der Verbandanlegung. Ich hatte im Anfange unter störendem Decubitus zu leiden, welcher mich zuweilen zwang, die Behandlung zu unterbrechen, in einem Falle sogar ganz aufzugeben. Seitdem ich aber in folgender Weise vorgehe, habe ich keinen Decubitus mehr gehabt: Patient wird gebadet, gut gepudert und der Oberkörper mit Trikotschlauch bezogen. Hierüber kommt eine mehrfache Lage dicker weicher Polsterwatte und auf die skoliotische Rippenpartie außerdem noch mehrere Lagen von dieser Watte in Längsrichtung. Die ganze Polsterung wird mit einer weichen Mullbinde fest angewickelt. Hierüber wird ein zweiter Trikotschlauch gezogen, über den Schultern und zwischen den Beinen ebenso wie der erste befestigt. Nun kommen auf den Rippenbuckel und das Rippental die von Abbott vorgeschriebenen Filzplatten. Der Filz muß sehr weich sein und sich gut anschmiegen. Ich ziehe durch die für den Rippenbuckel bestimmte Filzplatte am oberen Ende eine feste Bindfadenschlinge und lasse sie oben aus dem Verbande heraushängen. Dieses hat sich mir als sehr nützlich erwiesen, denn wenn man die späteren Platten einschiebt, so wird die erste Platte oft stark verschoben, während ich sie mit meiner Bindfadenschlinge festhalten kann und mir dadurch das Einschieben der weiteren Platten wesentlich erleichtere. Die Konvexitätsplatte muß sich dem Rippenbuckel gut anschmiegen. Um sie vor dem Verschieben zu schützen, wickle ich sämtliche Platten wiederum mit einer weichen Mullbinde fest und ziehe darüber nun den dritten Trikotschlauch, nachdem ich noch auf die Magengegend einen großen Bausch Watte angewickelt habe. So vorbereitet, wird das Kind auf den Rahmen gelagert. Die Binden werden genau nach der Abbottschen Vorschrift angelegt, nur die für die der Brustskoliose entsprechende Schulter bestimmte Binde lasse ich fort, da sie an dem herabhängenden Arm keinen Halt findet und immer abgleitet. Ich lasse mit der Hand die entsprechende mittlere resp. untere Seitenstange anfassen, wodurch derselbe Effekt erzielt wird, den die Binde haben soll. Im Anfange hatte ich öfter Kollapse und starke Aufregungszustände zu beobachten, die sogar in einem Falle recht bedrohlich aussahen. Ich lege deshalb die Binden nicht sogleich in der notwendigen Festigkeit an, sondern

Digitized by Google

ziehe sie ganz allmählich an und gebe dem Patienten Zeit, sich an die veränderte Atmung zu gewöhnen. Der Erfolg war ein guter. Unter gutem Zureden, der ständigen Aufforderung, tief Atem zu holen, und den eingeschobenen Pausen konnten die Binden, besonders die dreiteilige Brustbinde, die durch die Atmungsbehinderung am stärksten belästigt, bis zur hochgradigen Detorsion angezogen werden. Sitzen die Binden straff und gut, ist die Atmung ruhig, der Patient nicht aufgeregt, dann folgt die Anwicklung der Gipsbinden. Diese Prozedur muß sehr schnell erfolgen, ich lasse deshalb von zwei Gehilfen gleichzeitig Gipsbinden umwickeln. Der Verband muß beide Schultern mit umgreifen und wird durch Longetten verstärkt. Nach 10—12 Minuten ist der Verband fertig und fest. Nachdem die Züge und die Hängematte durchschnitten sind, wird das Kind aus dem Rahmen genommen. Bei der Aufrichtung aus der Horizontallage habe ich dann noch einige Male Kollapse beobachtet; diese sind vollkommen ausgeblieben, seitdem ich mich daran gewöhnt habe, den Patienten aus dem Rahmen in horizontaler Lage sofort ins Bett zu bringen und im Bett die nötigen Ausschnitte vorzunehmen. Im Bett bleiben die Kinder so lange, bis sie selbst das Verlangen haben, aufzustehen. Diese Zeit ist individuell verschieden; einige Kinder standen schon nach einigen Stunden auf und verzehrten mit großem Appetit ihre Mahlzeit, während andere am ersten Tage sich recht elend fühlten und erst am zweiten oder dritten Tage das Verlangen zeigten, aufzustehen.

Sobald das Kind außer Bett ist, fange ich sofort mit systematischen Atemübungen an. Diese werden unter Leitung einer gut instruierten Schwester stündlich entweder auf offener Veranda oder am offenen Fenster, selbst bei kaltem Winterwetter vorgenommen. Ich muß bestätigen, daß es geradezu überraschend ist, wie unter dieser Behandlung die eingesunkene Rückenpartie sich hebt, ausgleicht und allmählich vorwölbt. Nach wenigen Tagen beteiligen sich dann die Kinder am orthopädischen Turnunterricht, und zwar täglich zweimal je $1^1/_2$ Stunden lang. Sie machen Freiübungen, Stab-, Hantel-, Keulenübungen und, soweit ihr Gipspanzer dies zuläßt, auch Gerätübungen, z. B. Hangel- und Schwingübungen usw. Die Kinder haben durchweg guten Appetit, schlafen gut und sind in vorzüglicher Stimmung. Niemals habe ich eine Gewichtsabnahme, vielmehr durchweg eine durchschnittliche Gewichtszunahme von 1—2 Pfund pro Woche gesehen. Die Verbände blieben 1—2 Monate liegen und wurden zweimal wiederholt. Die Einschiebung der Platten erfordert Uebung und Geschicklichkeit. Ich

Digitized by Google

lasse als Führung einen Fischbeinstab mit Oese vorher durchschieben, die mit Schlingen versehenen Platten folgen dann leicht. Unmittelbar nach Einführung einer neuen Platte fühlen sich die Patienten nicht gut, klagen über Schmerzen, Atmungsbehinderung, essen und schlafen schlecht, doch geht dieser Zustand meist nach einem Tage vorüber. Nur einige Male mußte die Platte, weil sie gar nicht vertragen wurde, wieder herausgenommen werden, konnte aber dann nach einigen Tagen wieder eingeführt werden und wurde dann auch vertragen.

Ist der letzte Verband abgenommen, so bekommt Patient ein abnehmbares Gipskorsett für die Nacht und ein Stoffstahlkorsett für den Tag. Das Gipskorsett wird genau in der Stellung, welche Patient im letzten A b b o t t schen Verbande hatte, angefertigt und die dem Rippenbuckel entsprechende Stelle wird durch Filzeinlagen noch herausgearbeitet. Die kyphotische Haltung wird also zunächst beibehalten. Oben reicht das Korsett bis zum Nacken und greift über beide Schultern hinweg bis etwa zu den Schlüsselbeinen. Hier setzt sich an beide Gipsbogen je ein Gurt an, der an der Vorderseite des Korsetts festgeschnallt wird. Nur durch die Schulterstücke wird die Kyphosierung gesichert. Die dem Rippental entsprechende Korsettseite muß ausgehöhlt gearbeitet werden, damit die betreffende Rückenpartie sich noch weiter herausarbeiten kann, während die Filzeinlage auf der anderen Korsettseite die konvexe Rippenpartie an der Atmung hindern soll. Vorn muß das Korsett möglichst tief herabreichen, damit die Bauchatmung nach Möglichkeit eingeschränkt wird.

Als Tageskorsett verwende ich ein Stoffstahlkorsett, an welchem für die Stelle des früheren Rippenbuckels eine Weißblechpelotte federnd angebracht ist. Besteht noch eine Nebenkrümmung, auf welche bei der Verbandbehandlung keine Rücksicht genommen wurde, meist eine linksseitige Lendenskoliose, so muß für diese noch eine zweite Pelotte angebracht werden. Der Rücken wird täglich energisch massiert und Patient nimmt an den täglichen orthopädischen Turnübungen noch längere Zeit teil und setzt außerdem die stündlichen Atemübungen regelmäßig fort.

Um über die erreichten Erfolge ein möglichst objektives Urteil zu bekommen und jede nur mögliche Selbsttäuschung auszuschließen, habe ich von jedem Kinde eine Reihe photographischer und Röntgenaufnahmen machen lassen, und zwar nicht in meiner Gegenwart und ohne daß meine Röntgenassistentin wußte, zu welchem Zweck die Aufnahmen gemacht werden. Ich betone dies absichtlich, denn die

Digitized by Google

photographische Kamera ist, wie ich wiederholt in früheren Arbeiten hervorgehoben habe, sehr gefällig, und wer photographische Aufnahmen ad hoc macht, der wird immer das herausphotographieren, was er beweisen will. Am wenigsten duldet noch die Röntgenaufnahme und die photographische Aufnahme der Niveaudifferenz der beiden Rückenseiten eine bewußte oder unbewußte Täuschung.

Ich erlaube mir, Ihnen einige Tafeln vorzulegen, die ich wahllos herausgegriffen habe und auf welchen Sie vier Serien von Bildern wiedergegeben finden. Die Serien sind am Beginn der Behandlung und nach jeder Verbandabnahme, also in etwa vierwöchentlichen Zwischenräumen, aufgenommen worden, und zwar wurde Patient von vorn und rückwärts, in vornübergebeugter Haltung (Niveaudifferenz) und im Röntgenbild aufgenommen. Studiert man die Bilder eingehend, so findet man durchweg eine Aufrichtung des ganzen Rumpfes. Der seitlich verschobene Oberkörper kehrt zur mittleren Haltung zurück, die Wirbelsäule erscheint gestreckt, die Niveaudifferenz wird von Verband zu Verband geringer, verschwindet in einigen Fällen ganz und wandelt sich in einigen Fällen sogar zu einer umgekehrten Niveaudifferenz um, was auf eine Ueberkorrektur schließen läßt. Im Gegensatz zu diesen erfreulichen Resultaten befriedigen die Röntgenbilder recht wenig. Bei ihnen ist nur wenig von einer Korrektur der Wirbelsäule wahrzunehmen, und in einigen Fällen erscheint es geradezu paradox, daß trotz einwandfreier, wesentlicher Besserung der Thoraxform die Wirbelsäule fast unbeeinflußt geblieben ist.

Ich lege Ihnen noch eine Reihe von Röntgenpausen der Wirbelsäule vor. Die Wirbelsäule desselben Patienten ist immer am Beginn und am Ende der Verbandperiode gepaust worden, und zwar die Anfangspause schwarz, die Endpause möglichst auf dieselbe rot. Man kann so die Veränderung, welche die Wirbelsäule erfahren hat, wenigstens in frontaler Richtung einigermaßen beurteilen, und da sehen wir, daß die Wirbelsäule durch das Abbottsche Verfahren nur wenig beeinflußt wird.

Soweit meine Beobachtungen reichen, trat eine Verschlimmerung des erreichten Resultates unter der oben angegebenen Nachbehandlung nicht ein, im Gegenteil wurde in einigen schweren Fällen eine weitere Besserung konstatiert. Allerdings erstrecken sich meine Beobachtungen zurzeit nur auf einen Zeitraum von etwa 5 Monaten nach Abnahme des letzten Verbandes.

Was leistet also die Abbottsche Methode?

Digitized by Google

Wir sind imstande, Thoraxdeformitäten ohne nennenswerte seitliche Verbiegung der Wirbelsäule vollkommen zu redressieren, also zu heilen. Besteht neben der Thoraxdeformität auch eine stärkere seitliche Ausbiegung der Wirbelsäule, so können wir nur die erstere bessern resp. heilen, nicht aber die letztere, es handelt sich also im wesentlichen um einen kosmetischen Erfolg, doch aber nicht einzig und allein um einen solchen, denn ich sah z. B. in einem Falle, wo die Herztätigkeit durch die Thoraxdeformität arg zu leiden hatte, dieselbe nach Verbesserung der Thoraxform normal funktionieren. Noch deutlicher war dies in fast allen Fällen in bezug auf die Atmung zu beobachten. Auch die Gesichtsfarbe besserte sich durchweg, was wohl als Folge einer besseren Herz- und Lungentätigkeit anzusehen ist; schließlich darf auch der psychische Effekt nicht unberücksichtigt bleiben, der bei allen Patienten und deren Angehörigen ausnahmslos ein großer war. Die Angehörigen waren für den erreichten Erfolg sehr dankbar, und die Kinder, die ihre verbesserte Figur gern im Spiegel betrachteten, über ihre Veränderung sehr vergnügt.

Alles in allem genommen komme ich zu dem Schluß, daß auch mit der A b b o t t schen Skoliosenbehandlung eine Heilung einer mit seitlicher Verbiegung der Wirbelsäule verbundenen Skoliose nicht erreicht wird, daß wir aber, solange wir keine bessere Methode kennen, die A b b o t t sche Behandlung im Verein mit einer sachgemäßen Nachbehandlung als die zurzeit beste und erfolgreichste anerkennen müssen. Der Weg, den A b b o t t uns gewiesen hat, scheint mir der richtige zu sein; an uns allen wird es liegen, auf diesem Wege weiter zu forschen und zu suchen.

Digitized by Google

XXIX.

Operative Korrektur des Plattfußes.

Von

Prof. Dr. **M. Wilms**, Heidelberg.

Mit 1 Abbildung.

Ohne auf eine Kritik der bisher vorliegenden Ratschläge für operative Behandlung des Plattfußes einzugehen, möchte ich in folgendem zunächst meinen Ideengang auseinandersetzen, der zu einer ähnlichen operativen Behandlung des Plattfußes führte, wie sie Perthes unter der Bezeichnung „modellierende Osteotomie" in Nr. 15 des Zentralblatts für Chirurgie 1913 mitgeteilt hat. Ich ging von dem Gedanken aus, das Abgleiten des Talus vom Calcaneus zu verhindern resp. diesen beiden Knochen wieder die ihnen zukommende Stellung zu geben, wobei der Talus im wesentlichen sich auf den Calcaneus stützt. Beim Plattfuß ist das bekanntlich anders. Hier gleitet der Talus nach vorn und innen, gewissermaßen zwischen Calcaneus und Naviculare herunter aus der Malleolengabel heraus, so daß die Belastungsachse des Fußes auf die Innenfläche des Calcaneus verschoben wird und dieser sich umlegt, wobei gleichzeitig der ganze Fuß proniert wird. Zu dieser Pronation gesellt sich eine Abduktion des Vorderfußes, weil der Taluskopf mit dem Naviculare nach abwärts zuweilen bis in die Fläche der Fußsohle tritt, wodurch die innere Seite des Fußes verlängert wird.

Es liegt auf der Hand, daß je nach der Ausbildung des Plattfußes und je nach der Schwere der Veränderung auch die Behandlung eine verschiedene sein muß, und ich bin überzeugt, daß bei gleichzeitiger Berücksichtigung der einzelnen, wohl nicht immer gleichwertigen Ursachen für die Entstehung des Plattfußes sich die schon bekannten und die neuerdings angegebenen operativen Behandlungsmethoden recht wohl gegeneinander in ihrer Brauchbarkeit abgrenzen lassen.

Digitized by Google

Die von uns vorgeschlagene, am Knochensystem angreifende Behandlung kommt nur in Frage, wenn das Fußskelett ausgesprochene Deformierungen zeigt.

Meine operativen Versuche haben im Laufe der Zeit Variationen erfahren, indem ich zunächst nur für die ganz schweren Formen von Plattfuß die vorhandene Stellungsanomalie, nämlich die Pronation, die Abduktion des vorderen Fußes, die Abplattung und die Verschiebung des Calcaneus gegen den Talus zu beeinflussen suchte, und zwar dadurch, daß ich erstens zwischen Talus und Naviculare das Gelenk ankylosierte, zweitens ein bei dieser Ankylosierung gewonnenes keilförmiges Knochenstück am äußeren Fußrand zwischen Calcaneus und Cuboid einsetzte und drittens nach Verschiebung des Talus gegen den Calcaneus diese beiden Knochen auch durch knöcherne Vereinigung in normaler Stellung fixierte. Im Verlauf weiterer Versuche kam ich zu der Ueberzeugung, daß diese dritte Form der Korrektur zwischen Talus und Calcaneus doch eine eingreifende sei und suchte deshalb ohne sie auszukommen. Speziell war das möglich, wenn man nicht nur die mit ganz schwerer Knochendeformierung einhergehenden Fälle zur Korrektur vornahm, sondern auch die mittelschweren Fälle. Es kam damit der Eingriff etwa auf einen ähnlichen Vorschlag hinaus, wie Perthes ihn gemacht hat, nämlich eine modellierende Osteotomie mit Transplantation eines Knochenteiles von der Innen- auf die Außenseite. Ob es dabei zweckmäßiger ist, den Keil aus dem Gelenk zu entfernen und gleichzeitig eine Ankylose zwischen Talus und Calcaneus zu schaffen, oder wie Perthes vorschlug, den Keil aus dem Naviculare zu nehmen, können wir unentschieden lassen, da die weitere Beobachtung zeigte, daß es besser ist, überhaupt keine keilförmige Resektion am Innenrand des Fußes vorzunehmen, wenn man das Fußgewölbe wieder herstellen will. Eine Korrektur des Fußgewölbes läßt sich in einer wesentlich einfacheren Form besser durchführen, worauf ich gleich zu sprechen komme. Neben der Implantation des Keiles am Außenrande zwischen Calcaneus und Cuboid, die ich anfangs ausführte, habe ich später nach dem Vorschlage von Perthes bei einzelnen Fällen auch in dem vorderen Teil des Calcaneus die Knochenimplantation vorgenommen, und zwar an der Stelle, wo der Sinus des Calcaneus die Durchmeißelung erleichtert.

Wenn man den nach der Einmeißelung gewonnenen Calcaneusspalt möglichst breit zu gestalten suchte, um dadurch die Abduktion

Digitized by Google

des Vorderfußes ganz zu beseitigen, so genügte die von der Innenseite entnommene, relativ schmale Knochenpartie nicht, diesen Spalt auszufüllen. So kam ich bald dazu, anderes Knochenmaterial für die Füllung zu verwerten, und nahm hierzu, was sich gerade gelegentlich anderer operativer Eingriffe bot: Rippenstücke, Stücke vom Schädel oder den Extremitätenknochen, und es zeigte sich bald, daß das starke Klaffen des Calcaneusspaltes und eine breite Implantation nicht nur von Vorteil war, um die Abduktion des Vorderfußes zu verbessern, sondern daß damit ganz von selbst weitere wichtige Korrekturen erfolgten, nämlich es wurde auch die rückwärtige Partie des Calcaneus dadurch unter den Talus gedrängt, weil bei solcher breiten Implantation der äußere Fußrand, wenn ich so sagen darf, eine Kreisform annahm, also in seiner Länge deutlich vergrößert wurde. Mit dieser Verlängerung des äußeren Fußrandes ging nun gleichzeitig einher eine von selbst sich entwickelnde Aushöhlung des normalen Fußgewölbes am inneren Fußrande. Es wurde also durch diese Verlängerung an der Außenseite der innere Fußrand stark gehoben, und hierbei zeigte es sich, daß diese Hebung und Ausbildung eines normalen Fußgewölbes um so intensiver war, je weniger Knochen an der Innenseite weggenommen wurde. Die Folge davon war, daß eine Keilresektion innen sich nicht mehr als notwendig erwies, und ich beschränkte mich deshalb nur darauf, die Gelenkfläche zwischen Talus und Naviculare des Knorpelüberzuges zu berauben, um dadurch eine knöcherne Verbindung zwischen diesen Knochen zu erzielen, bin aber überzeugt, daß auch ohne diesen letzteren Eingriff eine Reparatur des Plattfußes möglich ist. Einen Moment möchte ich als nicht unwichtig noch erwähnen, daß nämlich durch die Spaltbildung im vorderen Calcaneusgebiet und das Nachvornschieben des Calcaneuskopfes auch der vordere Talusteil in seine normale Stellung, demnach zwischen die Gabel der Fußwurzel hochgeschoben wird, daß also auch hierdurch gegen das Abgleiten des Talus nach vorn gleichzeitig eine Stütze geschaffen wird.

Unser Eingriff gestaltet sich demnach in folgender Weise: Unter Lokalanästhesie, die wir als Leitungsanästhesie und zirkuläre Hautanästhesie in der Regel durchführen, wird ein Horizontalschnitt ausgeführt über dem Gelenk zwischen Naviculare und Talus, wobei wir berücksichtigen müssen, daß der Taluskopf bekanntlich bei diesen Fällen ziemlich tief steht. Die Kapsel des Gelenkes wird in gleicher

Digitized by Google

Richtung durchtrennt wie die Haut, und nach Freilegen des Kopfes ganz oberflächlich der Knorpel des Gelenkes mit dem Meißel entfernt. Auch vom Naviculare wird der größte Teil des Knorpelüberzuges weggenommen, um dadurch eine knöcherne Verbindung dieser beiden Knochen zu ermöglichen. Die Wunde bleibt zunächst offen. Nun Einschnitt an der Außenseite des Fußes, und zwar am oberen Rand der Peroneussehnen in der Gegend des Sinus tarsi. Man fährt jetzt, indem die Sehne nach abwärts gezogen wird, zur Orientierung mit der Pinzette in den Sinus hinein und hat damit die richtige Stelle zur Durchmeißelung des vorderen Calcaneus. Die Durchmeißelung muß gründlich durchgeführt werden, bis der vordere Teil des Fußes sich leicht nach innen adduzieren läßt. Bestehen noch Schwie-

Nach und vor der Operation.

rigkeiten, so kann durch Hebelwirkung, indem man den Meißel in die Spalte einsetzt, die Absprengung des Calcaneus noch vervollständigt werden. Auch nach dem Talus zu soll die Lösung eine möglichst vollständige sein. Die Peroneussehnen bleiben unberührt. Ich habe mich nicht, wie Perthes, zu einer Verlängerung dieser Sehnen entschließen können. Die Entwicklung eines breiten Spaltes läßt sich auch erreichen, ohne die Sehnen anzugreifen.

Ist der Knochenspalt breit genug, d. h. in seiner äußeren Zone gut 1 cm breit, so wird der vorrätig gehaltene Knochen, sei es von der Rippe oder Schädel oder Extremitäten, hineingefügt. Damit ist die Verschiebung des vorderen Fußes nach innen bewirkt, wobei gleichzeitig auch die Pronation des Vorderfußes verbessert und der Calcaneus nach rückwärts verschoben ist. Ist diese Knochenimplan-

Digitized by Google

tation richtig durchgeführt, so ist damit aus dem bis dahin flachen Fuß ein solcher mit starker Wölbung geworden, weil durch die Verlängerung der äußeren Fußkante das innere Fußgewölbe stark in die Höhe gedrückt, gewissermaßen gestaucht wird. Selbst bei Druck auf die Fußsohle dieses Fußgewölbes bleibt die Wölbung in schöner Form bestehen. Zum Beweis dafür dienen die auf S. 355 stehenden Fußabdrücke, von denen der eine direkt vor der Operation und der andere gleich nach Abschluß der Operation aufgenommen wurde, und zwar indem der Fuß in keiner Weise in seiner neuen Stellung gehalten wird, als nur durch das Knochenimplantat an dem äußeren Fußrande.

Der Unterschied ist ein so beträchtlicher, daß es jeden auf den ersten Blick frappiert, und daß man sich erst an einer Reihe von Fällen davon überzeugen muß, daß hier nicht ein Zufall vorliegt, sondern daß eine derartige Verbesserung der Fußstellung die Regel ist. Auch die demonstrierten Gipsmodelle beweisen, wie sich nicht allein im Gebiet des Vorderfußes die Pronation und Abduktion beseitigt zeigt, sondern wie gleichzeitig auch außerdem der Calcaneus sich nach innen unter den Talus schiebt, und wie die ganze Achse des Fußes sich zum Unterschenkel in anderer Weise einstellt, und zwar so, daß von einer Valgusstellung keine Rede mehr ist.

Die weitere Behandlung gestaltet sich in der Weise, daß wir zunächst den Fuß nicht fixieren oder gewaltsam redressieren, sondern daß wir zunächst die Schwellung abklingen lassen, um dann am 4. oder 5. Tage für 3 Wochen den Fuß in eine Ueberkorrekturstellung hineinzubringen und fixiert zu halten. In dieser Zeit ist der Fuß in der neuen Form soweit festgestellt, daß wir mit Bewegung und Massage beginnen können. Nach 4 Wochen beginnt, anfangs im abnehmbaren Gipsstiefel, die Belastung, nach 6 Wochen ist Gehen ohne Gipsverband möglich, wobei wohl zweckmäßig ist, zunächst noch eine Einlage tragen zu lassen.

Was die weiteren Resultate angeht, so ist bei der von uns noch öfter variierten Form der Behandlung ein definitives Endresultat über die Zweckmäßigkeit der einzelnen Behandlungsformen noch nicht zu erbringen. Wir haben verschiedene Fälle mit ausgezeichneten Endresultaten, vollkommen normalem Gang, keine Spur von Schmerzempfindung im Fuß, haben aber auch doch hin und wieder gesehen, daß die Fälle nicht alle genau gleich reagieren, sondern daß einzelne doch von ihren Fußnarben längere Zeit Beschwerden gehabt haben,

Digitized by Google

und es ist die Frage, die jedem zunächst sich aufdrängt, berechtigt, sind solche operativen, im Knochenskelett vorgenommene Eingriffe nicht doch öfter von Störungen des Skeletts gefolgt, entweder im Sinne von dauernden Schmerzempfindungen oder von geringerer Elastizität des Fußgewölbes. Ich selbst bin anfangs mit etwas Zweifel an diese Operation herangegangen und habe mir nicht verhehlt, daß bei der Neigung solcher Fälle von Plattfuß zu chronischen Schmerzempfindungen innerhalb des Fußgewölbes doch vielleicht bei einem Teil der operativ behandelten Fälle Schmerzen im Knochensystem zurückbleiben, die vielleicht bei neurasthenisch veranlagten Individuen nicht gleichgültig sind. Ueber diese Frage, glaube ich, läßt sich eine Entscheidung zurzeit noch nicht treffen. Wenn auch bisher die Resultate, was diese Frage angeht, günstig sind, so müssen doch erst Jahre abgewartet werden, bevor wir über das Endresultat der neuen Plattfußbehandlung sprechen können. Mir scheint aber schon heute so viel festzustehen, daß der relativ kleine Eingriff der Verlängerung des äußeren Fußrandes durch eine Knochenimplantation, sei es nun mit, sei es ohne Ankylosierung des Talonavikulargelenkes, doch in seinem Endeffekt ein so beträchtlicher ist, wie ihn keine andere operative Maßnahme in gleicher Einfachheit erzielt, und gerade weil wir im wesentlichen nur eine Narbe im Knochen setzen, ist die Chance, daß später schmerzhafte Sensationen das gute statische Resultat beeinflussen, gering.

Welche Fälle speziell für unsere Therapie in Frage kommen, läßt sich heute noch nicht definitiv beantworten. Ich möchte auch nicht ein Urteil darüber abgeben, ob wir dadurch andere Maßnahmen, wie z. B. die Gleichsche Operation oder die operativen Eingriffe an den Sehnen, durch die angegebene Knochenoperation ersetzen können; es wird sich, wie ich glaube, erst durch Erfahrung herausstellen müssen, welche Plattfußarten sich für diese oder jene Behandlungsform besonders eignen. Ich bin der Meinung, daß verschiedene brauchbar sind, ja daß selbst die supramalleolare Osteotomie von Trendelenburg bei gewissen Fällen von Plattfuß mit starker Abduktionsstellung des Fußes durch Kurvatur des Unterschenkels noch anwendbar sein kann. Wir müssen im einzelnen Falle genau abwägen, zu welcher Art von Plattfuß der Fall gehört, wieweit das Knochensystem des Unterschenkels und wieweit das Skelettsystem des Fußes und schließlich inwieweit die Muskulatur oder Bandapparate für die Entwicklung des Plattfußes verantwortlich sind.

Digitized by Google

Ich hatte bei meiner ersten Mitteilung über die operative Plattfußtherapie, die in etwas anderer Weise als heute durchgeführt wurde, betont, daß auch die schweren Fälle von Klumpfuß mit einer Transplantation von Knochen von der Außen- auf die Innenseite behandelt werden könnten, also im umgekehrten Sinne wie der Plattfuß. Ich bin auf Grund von eigenen Erfahrungen heute von diesem Standpunkt zurückgekommen, nachdem ich mich überzeugt habe, daß beim Klumpfuß doch ganz andere Verhältnisse in Frage kommen als beim Plattfuß, und ich glaube, daß hier die Behandlung durch modellierende Redression, wie sie Schultze in Duisburg vorgeschlagen und ausgeführt hat, in ihren Resultaten besser ist als die Knochentransplantation, ja auch besser ist als die Resektion des Talus, die zwar ziemlich schnell eine wesentliche Besserung der Fußform erzielen läßt, dafür aber eine Ankylosierung zwischen Unterschenkel und Calcaneus als Endresultat erzielt. Nach dieser Richtung hin muß ich also meine frühere Auffassung zugunsten der von Schultze korrigieren.

Digitized by Google

XXX.

Ueber bogenförmige Osteotomie in der operativen Plattfußbehandlung.

Von

Prof. Dr. **Eduard Streißler**, Graz.

Mit 4 Abbildungen.

Ganz außerordentlich fruchtbar erwies sich die orthopädische Chirurgie in der Erfindung und Modifikation von operativen Methoden zur Beseitigung schwerer Plattfußformen. Diese Methoden lassen sich in mehrere Gruppen scheiden; voran stehen die Eingriffe an Sehnen, Muskeln und Bändern, unter denen die genial erdachte Ausschaltung der Achillessehne nach Nicoladoni die eigentliche kausale Plattfußtherapie darstellt. Die Knochenoperationen bei Plattfuß umfassen selbst wieder mehrere Gruppen; hierher gehören die lineäre Osteotomie von Tibia und Fibula (Typus: Trendelenburg-Hahn), die Gleichsche Operation am Calcaneus mit ihren Modifikationen, verschiedene Arten der Osteoplastik (Operation nach Reiner, v. Friedländer, Katzenstein) und schließlich eine große Reihe von Methoden, denen wir jetzt in erster Linie unsere Aufmerksamkeit schenken wollen und die in Nachahmung des unblutigen Redressements des Plattfußes durch Durchschneidung und Wegnahme hemmender Teile dem Fußgerüst seine natürliche Form wiederzugeben erlauben. An der Spitze stehen wieder Eingriffe von den Weichteilen (Phelps[1]) verkürzt dieselben am inneren Fußrand, Magnoni[2]) fügt hierzu noch die Arthrodese zwischen dem Kahn- und den Keilbeinen, Berndt[3]) durchtrennt außen die Peronealsehnen und die

[1]) Vgl. Literaturverzeichnis 3.
[2]) „ „ 3.
[3]) „ „ 2.

Digitized by Google

Bänder der Artic. calcaneocuboidea). In zweiter Linie folgen zahlreiche Methoden, die durch Entfernung eines Teiles des inneren Fußgewölbes die normale Fußform wiederherzustellen sich bemühen. Der Typus dieser Methoden ist die Operation nach Ogston[1]), der einen Keil mit der Basis nach innen unten aus dem Talonavikulargelenk reseziert. Cauchoix[2]) entfernt daneben noch den medialen Teil der Articulatio calcaneocuboidea. Kausch[3]) entnimmt einen horizontalen Keil aus dem Talus und senkrecht dazu einen vertikalen aus dem Naviculare, Golding Bird[4]) entfernt den Taluskopf und das ganze Naviculare, Schwartz[5]) opfert je nach den Verhältnissen ungefähr dieselben Knochenteile. Bloß auf einen Knochen, und zwar das Naviculare, beschränken sich Davy[6]) und nach Lange Preiser[7]), welch letzterer dazu noch das Fußgewölbe bis zur lateralen Kante lineär durchmeißelt; auf den Talus allein Stokes[8]) (Keilosteotomie aus Kopf und Hals), während Vogt und Steinlechner[9]) den ganzen Talus exstirpieren. Noch vollkommener erfüllen ihren Zweck jene Methoden, bei denen der innen resezierte Keil außen ins Fußgewölbe wieder eingefügt wird und bei denen auf diese Weise das erzielte Resultat um so gewisser gesichert erscheint. Wilms[10]) entnimmt den Keil den beiden Gelenkflächen der Artic. talonavicul. und fügt die beiden Stücke in das Calcaneocuboidealgelenk ein, Perthes[11]) reseziert den Keil mit der Basis nach unten innen aus dem Naviculare und fügt ihn in umgekehrter Richtung in einen Spalt ein, der 1 cm hinter der Artic. calcaneocuboid. in den vorderen Abschnitt des Fersenbeins gemeißelt und durch das Redressement zum Klaffen gebracht wird, Lexer und Müller[12]) wählen nach den Verhältnissen einfach einen mehrere Gelenke am inneren Fußrand enthaltenden Keil und drehen ihn herum, daß aus dem Plattfuß ein Klumpfuß entsteht.

---

[1]) Vgl. Literaturverzeichnis 1, 3, 4, 10.
[2]) „ „ 1.
[3]) „ „ 1.
[4]) „ „ 3, 4, 10.
[5]) „ „ 4.
[6]) „ „ 3, 4.
[7]) „ „ 5.
[8]) „ „ 3, 4.
[9]) „ „ 4.
[10]) „ „ 11, 12.
[11]) „ „ 8, 9.
[12]) „ „ 6, 7.

Digitized by Google

In Anbetracht dessen, daß sich mir statt der Keilosteotomie die bogenförmige Osteotomie zur physiologischen Behebung von Knochendeformitäten in vielen Fällen außerordentlich bewährt hatte — ich verweise nur auf einen kleinen Vortrag am vorjährigen Orthopädenkongreß (1913) über Madelung sche Handdeformität und auf eine kleine Publikation im Archiv f. klin. Chir.[1]) — war es naheliegend, die Methode auch auf ihre Leistungsfähigkeit bei der Behandlung schwerer Fälle von Plattfuß zu erproben. Ich hatte Gelegenheit, 4 Fälle auf der Grazer chirurgischen Klinik des Professors v. Hacker nach dieser Methode zu operieren. Es handelte sich jedesmal um ca. 20jährige Patienten der arbeitenden Klasse mit höheren Graden von statischen Plattfüßen, die schon lange Beschwerden verursacht hatten und zum Teil erfolglos den verschiedensten Behandlungsmethoden, besonders dem unblutigen Redressement unterzogen worden waren; sie zeichneten sich alle durch ihre Starrheit aus (vgl. zum Schluß).

Der Eingriff wurde folgendermaßen ausgeführt: In Lumbalanästhesie oder Narkose wurde am Fußrücken ein bogenförmiger Hautschnitt gezogen, dessen nach vorne konvexer Bogen ungefähr in die Gegend der Lisfranc schen oder Chopart schen Gelenklinie zu liegen kam und dessen Schenkel seitlich parallel der Fußsohle und ungefähr daumenbreit über ihr bis unter die Spitzen der Knöchel ausliefen. Esmarch sche Blutleere war kaum nötig, es blutete nie stark. Nach Durchtrennung der Hautvenen und der Fascie bis auf die Streckersehnen folgte das Zurückpräparieren des Lappens bis in die Gegend der Kreuzbänder. Freilegen der Streckersehnen, unter die ohne Verletzung der Art. tibialis antica ein Elevatorium durchgeschoben wird. Freilegen der Beugesehnen am innern, der Peronei am äußern Fußrand, Abhebeln derselben vom Knochen mit einem krummen Elevatorium. Während die Streckersehnen abgehalten werden, durchschneidet man die Weichteile und das Periost über dem Talushals und dem Proc. ant. calc. (Musc. extens. dig. comm. brev.) mit einem starken Messer in der Richtung, in der das Fußgewölbe durchmeißelt werden soll. Die Osteotomie erfolgt in einem nach vorne konvexen Bogen, der den Talushals schief von medial rückwärts nach vorne innen und den Proc. ant. calc. von vorne innen nach hinten außen durchsetzt (s. Fig. 1). Zweckmäßig ist es, sich den Bogen zuerst mit einem schmalen

[1]) Archiv f. klin. Chir. 1913, Bd. 101, S. 752.

Digitized by Google

Meißel anzudeuten und dann mit einem breiten gekrümmten Meißel unter Abhalten der Sehnen mit gekrümmten Elevatorien die Knochen von der Seite vollends durchzuschlagen. Man achte hierbei, das Fußgewölbe nicht nur in einer frontalen Achse, sondern auch im dorsoplantaren Durchmesser bogenförmig zu durchmeißeln, so daß die proximale Meißelfläche einen allseitig runden Gelenkkörper darstellt, auf dem als Kopf sich die Pfanne des distalen Abschnittes in jeder gewünschten Richtung verschieben läßt. Es folgt eine exakte Hautnaht. Mühelos läßt sich nun das Redressement des Plattfußes vornehmen, indem der distale Fußteil gegenüber dem proximalen in Supination und Abduktion gedrängt und gleichzeitig modellierend das Fußgewölbe geformt wird. In etwas überkorrigierter Stellung wird das erzielte Resultat im Gipsverband festgehalten. Zweimal löste sich bei der Osteotomie ein kleines Knochenstück los, einmal vom Taluskopf (Fall III), das andere Mal (Fall I) vom Proc. ant. calc. Das hat nichts zu bedeuten. Im vierten, außerordentlich schweren Fall wurden aus Versehen die schwer sichtbaren Peronealsehnen durchschnitten; beim Redressement ergab sich ein 3—4 cm langer Defekt der früher enorm angespannten Sehnen, der durch eine Seidensehne nach Lange überbrückt wurde. Es ist fraglich, ob man im Sinne Langes, Perthes' und Berndts in schweren Fällen dies nicht zur Methode erheben soll. Die Operation ist in längstens $^1/_2$ Stunde vollendet und viel einfacher als ihre Beschreibung lautet. Der erste Gipsverband bleibt 14 Tage liegen, um zu dieser Zeit nach Bedarf die Stellung noch etwas korrigieren zu können; dann wird ein weiterer Gipsverband angelegt, der volle 4 Wochen belassen wird. Nach dieser Zeit setzt man mit Massage, warmen Bädern ein und läßt die Patienten mit exakt gearbeiteten Einlagen und innen etwas erhöhter Sohle einhergehen.

Fig. 1.

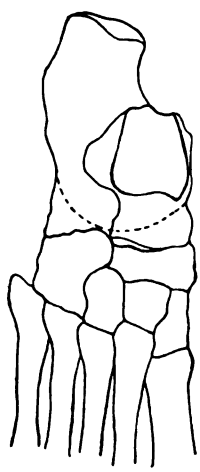

Meine Erfolge waren alle mit Ausnahme des Falles II als vorzüglich zu bezeichnen; die Fußwölbung war wiederhergestellt worden, die Abduktion des Vorderfußes verschwunden, so daß der Fuß mehr minder einem normalen gleich sah (Fig. 2 u. 3). Die Patienten waren beschwerdefrei geworden und konnten ohne Mühe herumgehen. Selbst die schwer zu korrigierende Pronationsstellung des Fußes war ver-

Digitized by Google

schwunden (Fig. 4). Es hat sich bei der Operation als besser erwiesen, den Bogenschnitt durch den Talushals zu führen, als durch das Talonavikulargelenk, wie ich es in einem Fall (II) getan habe. Das Redresse-

Fig. 2.

Fall I.
Vor der Operation. Nach der Operation.

Fig. 3.

Fall I.
Vor der Operation. Nach der Operation.

Fig. 4.

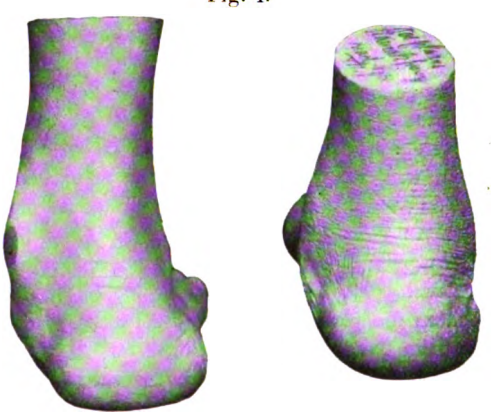

Fall IV.
Vor der Operation. Nach der Operation.

ment ließ sich in diesem Fall nicht so gut ausführen, da auf die Beseitigung der abnormen Stellung des Talushalses großer Wert zu legen ist. Ueber Dauererfolge kann ich nicht berichten, da seit der Ausführung der ersten

Digitized by Google

Operation nur einige Monate verflossen sind [1]). Aber ich zweifle nicht, daß es sich um bleibende Resultate handeln wird, da ja der Erfolg durch die feste Knochennarbe garantiert wird.

Die Methode ist selbstverständlich wie die von Wilms und Perthes nur in Fällen von schwerem, knöchern fixiertem Plattfuß indiziert, hauptsächlich dann, wenn es sich bei der arbeitenden Bevölkerung um rasche Behebung der Beschwerden handelt. Sie ist gewiß physiologisch, sie entlastet die überdehnten kleinen Sohlenmuskeln, sie ahmt völlig den Vorgang beim unblutigen Redressement nach, kein Knochenteil wird herausgenommen oder geht verloren und selbst ein kleiner Verstoß gegen die Asepsis wäre nicht imstande, den Erfolg zu vereiteln. Einer kausalen Plattfußtherapie soll sie gewiß keine Konkurrenz machen.

1. Fall. 23jährige Magd, aufgenommen den 29. Oktober 1913, leidet seit dem 7. Lebensjahr an ununterbrochenen Schmerzen in beiden Füßen beim Gehen und Stehen. Wegen beiderseitigen Plattfußes erfolgte am 6. November in Aethernarkose das Redressement mit nachfolgender Anlegung von Gipsverbänden, die 8 Wochen belassen wurden. Auf der rechten Seite blieb diese Therapie ganz erfolglos; der Fuß erwies sich als ganz starr, zeigte einen starken statischen Pes valgus und planus, der Taluskopf sprang stark nach innen und unten vor, der innere Fußrand war ganz horizontal, zeigte keine Wölbung, der Vorderfuß stand in Abduktion. Am 22. Dezember wurde die bogenförmige Osteotomie vorgenommen. Lumbalanästhesie, Esmarch. Redressement ganz leicht, Blutung nach Abnahme des Esmarch nicht arg. 23. Januar 1914: Abnahme des Gipsverbandes, Heilung per primam, leichte Nekrose der Wundränder am lateralen Fußrand, Korrektur des Fußes vollkommen geglückt. 29. Januar: Anlegen eines neuen Gipsverbandes in leichter Aethernarkose. 23. Februar: Entfernung desselben, Einlage. 28. Februar Entlassungsbefund: Der Fuß erscheint gegen früher um 1 cm kürzer, seine Wölbung ist nahezu den normalen Verhältnissen entsprechend. Die Valgusstellung und Abduktion des Vorderfußes sind vollkommen ausgeglichen (Fig. 2 u. 3). Schmerzen beim Gehen und Stehen nicht vorhanden.

2. Fall. 26jährige Krankenwärterin, aufgenommen den 28. Januar 1914, benutzte wegen einer im 12. Lebensjahr nach Masern aufgetretenen eitrigen Phlegmone am rechten Fußrücken mit konsekutiver Abszedierung der Drüsen in der Leistenbeuge beim Gehen hauptsächlich das linke Bein. Nach einer Ueberknöchelung links im Jahre 1912 klagt Patient über fortwährende Plattfußbeschwerde an dem Fuß. Während der rechte nur eine geringe Pronation und Abflachung

[1]) Fall II, bei dem die Osteotomie nicht durch den Taluskopf, sondern durch das Talonavikulargelenk geführt worden war, und bei dem schon bei der Entlassung das Resultat etwas zu wünschen übrig ließ, stellte sich Anfang Juli dieses Jahres mit neuerlichen Beschwerden und Pronationsstellung des Fußes wieder vor. Es scheint daher, wie betont, von Bedeutung zu sein, im Sinne der Herstellung einer festen Knochennarbe die Bogenlinie durch den Talushals zu führen.

Digitized by Google

des Fußgewölbes medial zeigt, steht der linke in starker Pronation, Fuß und Unterschenkelachse bilden einen nach außen offenen stumpfen Winkel; die Fußsohle ist eben, die Tuberos. navic. nimmt fast den tiefsten Punkt des inneren Fußrandes ein und springt deutlich vor. Der Vorderfuß ist mäßig abduziert, der Taluskopf springt als nußgroßer, empfindlicher Tumor unter dem medialen Knöchel vor. Der Fuß ist vollkommen starr, jeder Versuch einer Bewegung äußerst schmerzhaft, der Gang mühsam, steif. Auf Bettruhe und Umschläge schwinden die Beschwerden, doch kehren sie beim Aufstehen wieder. 9. Februar: In Lumbalanästhesie mit folgender Aethernarkose bogenförmige Osteotomie. In den folgenden Tagen leichte Beschwerden von der L. An. 21. Februar Entfernung des Verbandes, Heilung per primam. Anlegung eines neuen Gipsverbandes. Da dieser etwas zu fest geraten ist, wurde er abgenommen und am 11. März ein dritter Verband angelegt. 23. März: Abnahme desselben, medialer Fußrand gut gewölbt, allerdings nicht ganz so schön wie im Fall 1. Schmerzen am lateralen Fußrand. 6. April Entlassungsbefund: Stellung des Fußes in Supination, Bewegung in den Vorderfußgelenken noch eingeschränkt. Fußrücken ziemlich flach, medialer Fußrand läßt an Wölbung zu wünschen übrig, was aber der normalen Verhältnissen gleichende Sohlenabdruck nicht zum Ausdruck bringt. Der Taluskopf springt nicht mehr vor. Abduktion des Vorderfußes verschwunden.

3. Fall. 22jährige Köchin, aufgenommen den 11. Februar 1914, erlitt vor 3 Jahren ein leichtes Trauma am rechten Fuß, das rechte Sprunggelenk war ein bißchen angeschwollen. Seit der Zeit datieren ihre Plattfußbeschwerden, derentwegen sie vorerst in einem Krankenhaus mit Umschlägen und Einlagen, dann mit Gips-, Heftpflasterverband und Heißluft ohne jeden Erfolg behandelt worden war. Es besteht ein beiderseitiger statischer Plattfuß, der Fußrücken ist flacher, ebenso der mediale Teil des Fußgewölbes, das Naviculare springt stark vor, der Gang ist steif und unsicher, die Füße werden im Sprunggelenk fixiert gehalten. Wegen der größeren Beschwerden wird rechts am 23. Februar 1914 die bogenförmige Osteotomie in Lumbalanästhesie vorgenommen. 11. März: Entfernung des Gipsverbandes, Heilung per primam, Anlegen eines neuen Gipsverbandes. 6. April: Entfernung desselben. 18. April Entlassungsbefund: Der Fuß ist etwas kürzer, der Fußrücken gewölbter als früher, besonders am medialen Fußrand, die Gegend unter dem medialen Knöchel ist flach, ein Vorspringen des Naviculare ist nicht mehr zu bemerken, der Vorderfuß steht in leichter Adduktion. Auch der Sohlenabdruck läßt erkennen, daß der Fuß sich völlig einem normalen gleich verhält.

4. Fall. 20jähriger Bauernbursch, aufgenommen den 2. März 1914, leidet schon seit 3 Jahren infolge schwerer Feldarbeit an Plattfußbeschwerden. Rachitische Veranlagung. Seine Beschwerden sind hauptsächlich Schmerzen, anfangs im Fuß, später auch im Unterschenkel. Patient konnte seinen Beruf nicht mehr ausüben. Die rechte Fußwölbung ist ganz verschwunden, der innere Fußrand berührt den Boden, es besteht ein starker Pes valgus, rückwärts an der Ferse läßt sich das starke seitliche Abweichen der Achillessehne beobachten. Der Taluskopf springt stark vor; es handelt sich um einen fixierten Plattfuß rachitischer Genese. 12. März in Aethernarkose bogenförmige Osteotomie besonders weit rückwärts. Da der Gipsverband etwas zu eng geraten war, mußte er entfernt und am 14. März

Digitized by Google

ein neuer Verband angelegt werden. 27. März: Heilung per primam, neuer Verband. 16. April: Entfernung desselben. 30. Mai Entlassungsbefund: Der schwere Plattfuß erscheint in besonders idealer Weise korrigiert, die schwere Pronationsstellung ist völlig behoben (Fig. 4). Der Taluskopf springt nicht mehr vor.

Literatur.

1. Baisch, Der Plattfuß. Ergebnisse der Chirurgie und Orthopädie 1911, Bd. 3, S. 608 ff.
2. Berndt, Zur operativen Behandlung schwerster Formen von Plattfuß. Münchn. med. Wochenschr. 1914, S. 653.
3. Handbuch der orthopädischen Chirurgie von Professor Joachimsthal. Jena 1905—1907. Bd. 2, 2. Hälfte, S. 693 ff.
4. Hoffa, Lehrbuch der orthopädischen Chirurgie 1902, 4. Aufl., S. 891 ff.
5. Lange, Lehrbuch der Orthopädie 1914, S. 735.
6. Müller, Freie Vereinigung der Chirurgen Berlins, 12. Dezember 1910. Zentralbl. f. Chir. 1911, S. 163.
7. Derselbe, 42. Chirurgenkongreß 1913, I, S. 290.
8. Perthes, 42. Chirurgenkongreß 1913, I, S. 290.
9. Derselbe, Ueber modellierende Osteotomie bei Plattfüßen mit schwerer Knochendeformität. Zentralbl. f. Chir. 1913, S. 548.
10. Vulpius und Stoffel, Orthopäd. Operationslehre 1913, S. 394.
11. Wilms, 42. Chirurgenkongreß 1913, I, S. 290.
12. Derselbe, Operative Behandlung des Plattfußes und Klumpfußes. Deutsche med. Wochenschr. 1913, S. 1032.

Digitized by Google

XXXI.

Operative Behandlung schwerer Skoliosen.

Von

Dr. **H. Maaß,** Berlin.

Mit 4 Abbildungen.

Meine Herren! Seitdem v. Volkmann (1) vor jetzt 25 Jahren die Resektion des skoliotischen Rippenbuckels empfohlen und ausgeführt hat, ist die Skoliose — von wenigen Wiederholungen der Volkmannschen Operation durch Hoffa (2), Tietze (3), Bade (4) u. a., und von einigen mehr symptomatischen Eingriffen an den Weichteilen resp. am Thorax abgesehen — recht sehr ein Stiefkind der operativen Orthopädie bis auf den heutigen Tag geblieben; um so mehr hat sich unser Interesse den unblutigen Behandlungsmethoden und in den letzten Jahren speziell der Behandlung mittels forciert redressierender Gipsverbände zugewandt.

Ich selbst habe die redressierende Gipsverbandbehandlung nach den verschiedensten Methoden an dem großen Material des Kinderhauses in der Blumenstraße seit langen Jahren geübt und habe, wie wohl alle, die sich hiermit beschäftigt haben, neben manchen erfreulichen Resultaten reichlich Mißerfolge erlebt. Diese Mißerfolge liegen nicht in dieser oder jener Methode begründet, sondern in der Tatsache, daß die Redressionsfähigkeit schwerer Skoliosen, d. h. solcher mit weit vorgeschrittenen Knochenveränderungen, eine begrenzte ist und daher einem jeden Verfahren der redressierenden Gipsverbandbehandlung große, zum Teil unüberwindbare Hindernisse entgegensetzt, gar nicht zu sprechen von den Schädigungen der langen Verbandbehandlung. Daß auch das Abbottsche Verfahren schweren Skoliosen gegenüber versagt, haben wir auf diesem Kongreß wieder von berufenster Seite gehört, und ohne in übertriebenen Pessimismus zu verfallen, werden

Digitized by Google

wir im allgemeinen gut tun, von den unblutigen redressierenden Behandlungsmethoden nicht mehr zu erwarten, als sie ihrer Natur nach zu leisten imstande sind, das ist eine Besserung in den Grenzen der jeweilig vorhandenen Redressionsfähigkeit der knöchernen Deformität.

Eine für unsere Heilerfolge wichtige Frage, der bisher merkwürdigerweise nur wenig Beachtung geschenkt ist, scheint es mir daher, ob die Möglichkeit besteht, auf operativem Wege die Redressionsfähigkeit schwerer Skoliosen günstig zu beeinflussen, also die der Redression widerstrebenden Skelettveränderungen durch operative Maßnahmen für die nachfolgende Gipsbehandlung nachgiebig und gefügig zu machen.

Daß die skoliotische Wirbelsäule selbst in dieser Hinsicht keinen Angriffspunkt bietet, liegt auf der Hand; denn nach der Natur des Leidens könnten nur Eingriffe an den Wirbelkörpern als aussichtsreich in Frage kommen, und alle derartigen Versuche erscheinen aus Gründen, die nicht weiter erörtert zu werden brauchen, von vornherein illusorisch, der mögliche Erfolg stände in keinem Verhältnis zu dem Einsatz; sie sind daher wohl auch kaum je versucht worden. Wohl aber im Bereich des Möglichen läge es, die Redressionsfähigkeit des skoliotischen Thorax durch operative Maßnahmen günstig zu beeinflussen, und Versuche in dieser Richtung sind in der Tat bereits ausgeführt worden, so von Jaboulay (5), welcher zwecks Ausweitung des Thorax einzelne sternale Rippenknorpel der betreffenden Seite durchtrennte; doch scheint das Verfahren keine weitere Verbreitung gefunden zu haben.

Ich möchte im folgenden — gestützt auf pathologisch-anatomische Betrachtungen wie auf praktische Erfahrungen — eine Operation in Vorschlag bringen, die, wenigstens im Vergleich zur Volkmannschen Rippenbuckelresektion, einen relativ harmlosen Eingriff darstellt, und die die Redressionsfähigkeit des skoliotischen Thorax in sehr günstiger Weise zu beeinflussen scheint, das ist die Resektion der bei jeder schweren Skoliose abgeflachten und entsprechend verlängerten hinteren konkavseitigen Rippen.

Zur theoretischen Begründung dieses Eingriffs muß ich kurz auf die wohlbekannten anatomisch-pathologischen Veränderungen des skoliotischen Thorax zurückgreifen. Betrachten wir den

Digitized by Google

horizontalen Thoraxdurchschnitt — beispielsweise einer schweren rechtskonvexen Dorsalskoliose in Höhe des Scheitelwirbels, so sehen wir den Thorax im wesentlichen in zweierlei Weise durch die Wirbelskoliose in Mitleidenschaft gezogen: einmal ist entsprechend der seitlichen Deviation und Rotation der skoliotischen Wirbelsäule auch die Stellung des Thorax entsprechend verändert, so daß also der Thoraxdurchschnitt seitlich verschoben und derart um seine Achse rotiert erscheint, daß die konvexseitigen Rippen rückwärts, die konkavseitigen brustwärts gedreht sind (siehe Fig. 1); zugleich zeigt neben dieser Stellungsänderung der Horizontalschnitt jeder vorgeschrittenen

Fig. 1.

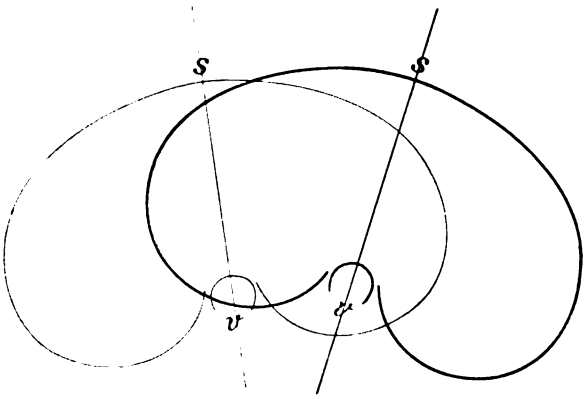

Seitliche Deviation und Rotation des skoliotischen Thorax.
r Scheitelwirbel. s Sternum.

Skoliose eine mehr weniger hochgradige Asymmetrie beider Thoraxhälften, die primär dadurch zustande kommt, daß die seitwärts strebenden skoliotischen Wirbel das Wachstum der vertebralen Rippenenden in asymmetrischem Sinne beeinflussen. In Fig. 2 ist diese mechanische Beeinflussung des Rippenwachstums durch die Wirbelskoliose auf dem dem Scheitelwirbel entsprechenden Horizontalschnitt schematisch veranschaulicht: in dem Maße, als der Wirbel (v.) stärker seitlich deviiert (in der Richtung des Pfeiles ×), übt er einen zunehmenden Druck auf die konvexseitigen, einen zunehmenden Zug auf die konkavseitigen vertebralen Rippenenden aus, wodurch es auf der Druckseite, d. h. also auf der konvexen Seite, zu einer Krümmungszunahme, auf der Zugseite, also auf der konkaven Seite, zu einer entsprechenden Krümmungsabnahme der hinteren Rippen-

Digitized by Google

partien kommt[1]). Indem sich die veränderten Druck- und Zugspannungen sekundär auch auf das Wachstum der vorderen Rippenpartien übertragen, kommt es schließlich zu jener hochgradigen Thoraxasymmetrie, wie sie auf Fig. 3 dargestellt ist, deren wesentlichstes Resultat die durch die konvexseitige Buckelbildung einerseits, die Abflachung und Verlängerung der konkavseitigen Rippen anderseits bedingte Ungleichheit beider Thoraxhälften ist. Die pathologisch-anatomischen Veränderungen am skoliotischen Thorax sind mithin das Resultat zweier ganz verschiedener Vorgänge, der sekundären Stellungsänderung einerseits, der Wachstumsstörung an den Rippen anderseits, von denen die erstere die Thoraxform als solche unbeeinflußt läßt, während die letztere die eigentliche Thoraxdeformität erzeugt.

Fig. 2.

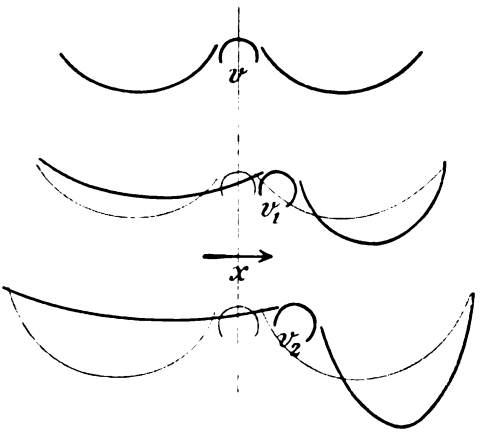

Mechanische Beeinflussung des Rippenwachstums bei der Wirbel-kyliose (r_1, r_2) durch die asymmetrische Druck- und Zugspannung in der Pfeilrichtung X.

Fig. 3.

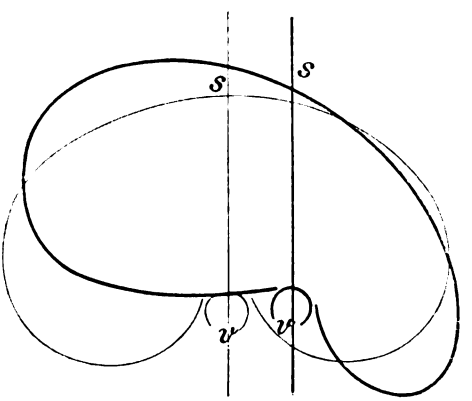

Die durch die mechanische Beeinflussung des Rippenwachstums bewirkte Thoraxasymmetrie.

Für die Redressionsfähigkeit des skoliotischen Thorax kommt beiden Vorgängen, die in Wirklichkeit Hand in Hand nebeneinander hergehen, eine wesentlich differente Bedeutung zu, indem die durch die Störung des Rippenwachstums bewirkte Thoraxasymmetrie der Re-

[1]) Hinsichtlich dieses Einflusses abnormer Druck- und Zugspannungen auf das Knochenwachstum verweise ich auf meine frühere experimentelle Arbeit: „Ueber die mechanischen Störungen des Knochenwachstums." Virchows Archiv B. 163, H. 2.

Digitized by Google

dression ungleich größere Widerstände entgegensetzt, als die seitliche Deviation und Rotation des Thorax als solche dies vermag. Letztere vermögen wir vielmehr durch die bekannten redressierenden Maßnahmen verhältnismäßig recht gut zu beeinflussen, und auf dieser Beeinflussung — sei es durch Extension der Wirbelsäule, sei es durch Detorsion des Thorax — beruht der Haupteffekt unserer Heilerfolge durch den redressierenden Gipsverband. Die Thoraxasymmetrie hingegen setzt, sobald sie erst einmal höhere Grade erreicht hat, unseren Redressierungsbestrebungen schwer überwindbare Hindernisse entgegen, und zwar ist es nicht sowohl der Rippenbuckel, der das Hindernis bildet, als der Widerstand der abgeflachten und entsprechend verlängerten konkavseitigen Rippen, der sich einer erfolgreichen Redression entgegensetzt: bei dem diagonalen Druck, den wir zur Redression des skoliotischen Thorax in der Richtung vom vorderen zum hinteren Rippenbuckel ausüben, ist der Redressionseffekt zum guten Teil davon abhängig, wie weit der Thorax in der druckfreien Richtung auszuweichen vermag; das wird leidlich der Fall sein, solange die Thoraxasymmetrie noch keine höheren Grade erreicht hat, solange also sowohl die vorderen konvexseitigen als die hinteren konkavseitigen Rippen ihre annähernd normale Biegung haben und durch Biegungszunahme in der druckfreien Richtung ausweichen können; je mehr aber mit der fortschreitenden Wachstumsstörung der Verlauf der hinteren konkavseitigen Rippen gestreckter wird und ihre Länge entsprechend zunimmt, um so schwerer werden sie dem Redressionsdruck nachgeben können, da dieser Druck die Rippen schließlich gar nicht mehr auf Biegung beansprucht, sondern direkt in ihrer Längsachse einwirkt. Dabei ist zu berücksichtigen, daß die konkavseitigen Rippen in dem Krümmungsscheitel einander fast zur Berührung genähert sind, so daß auch mit einem seitlichen Ausweichen kaum zu rechnen ist. Somit bilden diese Rippen bei jeder ausgeprägten Dorsalskoliose einen festen Strebepfeiler, gegen den auch der kräftigste Redressionsdruck relativ wirkungslos bleibt, abgesehen davon, daß er in der erforderlichen Stärke unmöglich auf die Dauer vertragen werden kann.

Die verlängerten und gestreckten konkavseitigen Rippen sind freilich nicht das einzige Hindernis für die Redression; viele andere Faktoren spielen hierbei ebenfalls eine wichtige Rolle, so die Elastizität des Thorax, das Alter des Patienten, Größe und Form des Rippen-

Digitized by Google

buckels usw., aber sie sind dasjenige Hindernis, welches wir auf operativem Wege eventuell am leichtesten und gefahrlosesten eliminieren können, und ich glaube, wenn zur Erhöhung der Redressionsfähigkeit des skoliotischen Thorax auf operativem Wege überhaupt etwas zu erreichen ist, so ist es eben durch die Resektion der konkavseitigen Rippen. Selbstverständlich können für diesen Eingriff nur solche Fälle in Betracht kommen, die außer der seitlichen Deviation und Rotation bereits erhebliche Grade der Thoraxasymmetrie aufweisen, was ja mittels der bekannten Skoliosenzeichner unschwer festzustellen ist.

Um einen einigermaßen nennenswerten Effekt zu erzielen, werden wir uns freilich nicht auf die Resektion der Scheitelrippe beschränken dürfen, sondern mindestens noch die beiden Nachbarrippen, in schweren Fällen aber eventuell auch 5—7 Rippen im ganzen reszieren müssen, doch genügt es, von jeder Rippe nur gerade soviel zu opfern, als je nach dem Grade der Thoraxasymmetrie zur Redression erforderlich erscheint; von der am meisten verlängerten Scheitelrippe werden wir dementsprechend ein etwas größeres Stück als von den Nachbarrippen fortnehmen müssen. Selbstverständlich werden wir im Interesse der Regeneration und des Wachstums ebenso die vertebralen Wachstumsknorpel als das Periost schonen, also etwa das Stück a—b (Fig. 4) der hinteren konkavseitigen Rippen subperiostal resezieren.

Fig. 4.

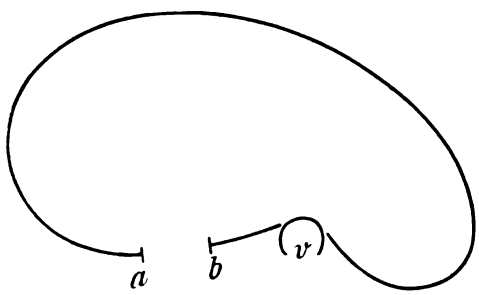

v Scheitelwirbel. *ab* Das von der konkavseitigen Scheitelrippe zu resezierende Stück.

Meine Herren! Ich würde Ihnen diesen auf pathologisch-anatomische Betrachtungen basierten Operationsplan nicht unterbreitet haben, wenn ich denselben nicht bereits in einigen Fällen praktisch erprobt und die daran geknüpften Erwartungen im wesentlichen bestätigt gefunden hätte; doch möchte ich gleich hinzufügen, daß mein Material noch zu gering ist, um bündige Schlüsse zu gestatten, und daß es weiterer Versuche bedarf, um über den praktischen Wert des Eingriffes ein sicheres Urteil zu gewinnen; ich will deshalb für heute nur einige wenige Bemerkungen über meine bisherigen Operationserfahrungen hinzufügen.

Digitized by Google

Es handelt sich um zwei Kinder im Alter von 4 resp. 8 Jahren, bei denen ich im November vorigen Jahres die Resektion der konkavseitigen Rippen ausgeführt habe; beide Kinder hatten eine sehr schwere rechtskonvexe Brustskoliose mit hochgradiger Thoraxasymmetrie und enormen Rippenbuckel, der bei dem jüngeren Kind, bei dem es sich wahrscheinlich um eine kongenitale Skoliose handelte, bereits kammartig zugespitzt war, während er bei dem älteren rachitischen Kind noch ziemlich bogenförmig verlief. Bei beiden Kindern war die Redressionsfähigkeit des Thorax minimal; weder ließ sich der Rippenbuckel nennenswert abflachen, noch gaben die konkavseitigen Thoraxpartien dem stärksten Redressionsdruck irgendwie nach, so daß ich mich im November vorigen Jahres zur versuchsweisen Resektion der konkavseitigen Rippen entschloß. Ich resezierte bei beiden Kindern je fünf Rippen subperiostal, und zwar Stücke von ca. 4—6 cm. Beide Kinder ertrugen trotz ihrer schweren Skoliose die in Chloroformnarkose ausgeführte Operation ausgezeichnet, obschon ich bei dem erstoperierten Kind bei der Operation das Mißgeschick hatte, die Pleura zu verletzen so daß das Kind auf der operierten Seite einen Pneumothorax akquirierte. Die Gefahr der Pleuraverletzung ist, da man bei fehlenden Pleuraverwachsungen operiert und die vom Rippendruck befreite Lunge sich sofort stark nach hinten zu entfaltet, scheinbar ziemlich groß; doch läßt sich, wenn man auf die starke Entfaltung der Lunge vorbereitet ist, eine Pleuraverletzung unschwer vermeiden, wie mein zweiter Fall beweist, bei dem die Operation völlig glatt und reaktionslos verlief. Der Effekt der Operation auf die Redressionsfähigkeit des skoliotischen Thorax war bei beiden Kindern unmittelbar nach der Operation ein frappanter; wie schon erwähnt, entfaltete sich die vom Rippendruck befreite konkavseitige Lunge sofort stark nach hinten, und bei diagonalem Redressionsdruck auf den vorderen und hinteren Rippenbuckel ließen sich die eingesunkenen konkavseitigen Rippenpartien mit überraschender Leichtigkeit fast bis zur Norm nach hinten vorwölben, ganz besonders, wenn die Redression bei gleichzeitiger Kopfextension geschah.

Weniger gut schien die Redressionsfähigkeit des Rippenbuckels durch die Operation beeinflußt, speziell bei dem jüngeren Kinde mit dem kammförmigen Buckel; doch dürfen wir auch in dieser Hinsicht von dem Eingriff nicht allzu Vieles erwarten; in erster Linie wird sich der unmittelbare Effekt der Operation nur in einer Ausgleichung der Niveau-

Digitized by Google

differenzen am Rücken durch Ausweitung der konkavseitigen Rippenpartien äußern, die Abflachung des Rippenbuckels muß der weiteren Redressionsbehandlung im Gipsverband überlassen bleiben, für welche aber durch die Operation die günstigsten Vorbedingungen geschaffen sind.

Leider habe ich bei beiden Kindern verabsäumt, das Operationsresultat durch sofortige Anlegung eines redressierenden Gipsverbandes zu fixieren — bei dem erstoperierten Kind verbot sich das freilich schon durch den Pneumothorax —, sondern habe erst nach erfolgter Wundheilung und Entfernung der Hautnähte am 8. resp. 10. Tage nach der Operation die Gipsverbände angelegt. Dabei ergab sich überraschenderweise eine weit weniger gute Redressionsfähigkeit, als unmittelbar nach der Operation; ich möchte das auf die erheblichen Muskelwiderstände schieben, die sich bei der offenbar recht schmerzhaften Redression des frisch operierten Thorax einschalten. Es wäre deshalb vorzuziehen, den ersten redressierenden Verband in Narkose anzulegen, am besten im unmittelbaren Anschluß an die Operation, und ihn zur Wundbehandlung mit einem entsprechenden konkavseitigen Fenster zu versehen.

Meine Herren! Meine Versuche sind, wie Sie sehen, keineswegs abgeschlossen, und ich bitte, diese Mitteilungen, die ich bereits selbst mit manchem Fragezeichen versehen habe, als durchaus vorläufige zu betrachten; immerhin glaube ich, daß sie auf dem spröden Gebiet der Skoliosentherapie einige hoffnungsvolle Ausblicke eröffnen, wenn auch nur in dem Sinne, unsere bisherigen Behandlungsmethoden zu erleichtern und zu ergänzen. Ich würde mich freuen, wenn meine Vorschläge auch von anderen nachgeprüft würden, doch möchte ich raten, dazu nicht gerade die allerschwersten und hoffnungslosesten Fälle zu wählen, ebensowenig erwachsene Skoliotiker, welche alle Brustoperationen erfahrungsgemäß ungleich schlechter ertragen, als Kinder; dazu kommt, daß wir eine Wachstumsstörung — eine solche ist ja die Skoliose — bekämpfen müssen, bevor das Wachstum abgeschlossen ist. Am ehesten würden sich also die schweren und mittelschweren Dorsalskoliosen junger Kinder mit zirkumskripten Rippenbuckel für die Operation eignen.

Digitized by Google

Literatur.

1. v. Volkmann, Rippenresektion bei der Skoliose. Berliner klin. Wochenschr. 1889, Nr. 50.
2. Hoffa, Operative Behandlung einer schweren Skoliose. Zeitschr. f. orthop. Chir. Bd. 4, 1896.
3. Tietze, Skoliose, behandelt mit Resektion des Rippenbuckels. Allgem. med. Zentralztg. Bd. 4, 1897.
4. Bade, Rippenresektion bei schwerer Skoliose. Zentralbl. f. Chir. 1903, Nr. 38.
5. Jaboulay, La Désternalisation. Progr. med., Nov. 1893.

Digitized by Google

XXXII.

Ueber die vorderen Stützpunkte des Fußgewölbes.

Von

Dr. **A. Schanz,** Dresden.

Mit 9 Abbildungen.

Meine Herren! Durch unsere Literatur zieht sich ein Streit über die vorderen Stützpunkte des Fußgewölbes. Die Diskussion erstreckt sich hauptsächlich darauf, ob die Köpfchen der äußeren Metatarsi oder die der inneren oder ob alle zusammen die vorderen Stützpunkte des Fußgewölbes sind.

Ich habe mir in der letzten Zeit, veranlaßt durch ein Referat in einem unserer Zentralblätter, die Sache auch einmal näher angesehen und bin zu einem Resultat gekommen, das, wie ich glaube, mitteilenswert ist.

Zunächst ist es nicht leicht, sich einwandfreies Material zu verschaffen. Denn was man sucht, das findet man! Man richtet so leicht das Material nach dem, was man sucht, zurecht. Ich habe als Unparteiischen den Anatomiediener gewählt. Ich habe aus meinem alten Skelett, das mir zu Hause in der Sprechstunde assistiert, das Fußskelett herausgenommen, an dem ich krankhafte Erscheinungen nicht sehen kann. Man hat dieses Skelett jedenfalls auch auf der Anatomie für normal gehalten und hat es so zusammengefügt, wie es in der Anatomie als normal gilt. Ich glaube, das ist ein ziemlich einwandfreies Zeugnis.

Befreit man dieses Fußskelett, ohne es sonst zu verändern, von den Zehenknochen, so sieht man die Köpfchen der Autotarsen, wenn man sie von oben her betrachtet, in einer Bogenlinie stehen. Auf die Horizontalfläche projiziert geben sie von einem rechten Fuß ungefähr eine Zeichnung, welche die Fig. 1 roh, aber charakteristisch wiedergibt.

Betrachtet man die Metatarsalköpfchen von vorn, so sieht man sie auch wieder in einer Bogenlinie stehen. Bei der Projektion auf eine

Digitized by Google

senkrecht stehende, quer vor dem Köpfchen vorüberziehende Ebene erhält man eine Figur, die der ersten recht ähnlich ist. Ich versuche, sie in Fig. 2 wiederzugeben. Sucht man eine dritte Projektion, indem

Fig. 1.

Fig. 2.

man das Präparat gerade von der Außenseite her betrachtet, so bekommt man wieder eine gebogene Linie. Dieselbe zeigt eine flache, nach abwärts gerichtete und nach vorn zu leicht aufgebogene Konvexität.

Fig. 3.

Fig. 4.

Aus dieser Betrachtung läßt sich schon eine wichtige Schlußfolgerung ziehen: die Köpfchen der Metatarsi, die unzweifelhaft die vorderen Stützpunkte des Fußgewölbes enthalten, stehen nicht in einer Ebene, sondern sie stehen im Raum. Nun, wie stehen sie im Raum? Die Kombination der drei Projek-

Digitized by Google

tionsfiguren gibt darauf die Antwort: Sie stehen auf der Mantelfläche eines Zylinders.

Das ist recht schön auf folgende Weise anschaulich zu machen. Ich habe mir den anderen Fuß von demselben Skelett genommen, habe das Fußgewölbe mit Plastilinmasse ausgefüllt, habe dann angefangen, zunächst vorn, wo die Köpfchen herunterkommen, wiegende Bewegungen zu machen (Fig. 3 u. 4) und bin nun allmählich weitergegangen, immer in der Linie, die mir durch die Metatarsalköpfchen

Fig. 5.

gegeben war, die unten aus der Plastilinmasse herausgucken. Sie sehen, wie ich da eine sehr schöne Zylinderfläche bekommen habe. Meine Plastilinmasse bildet einen großen Teil eines Zylinders, aus dessen Mantelfläche die Metatarsalköpfchen gerade herausleuchten (Fig. 5 u. 6). Und das Experiment zeigt, daß die Metatarsalköpfchen tatsächlich im Raum auf der Mantelfläche eines Zylinders stehen.

Was sagt uns das? Das sagt uns, daß der Streit, ob die äußeren oder die inneren Köpfchen die Stütze sind, daneben gegriffen hat. Alle Metatarsalköpfchen stützen vorn das Fußgewölbe, nur bei verschiedenen Phasen der Fußbewegungen in verschiedener Folge. Es rollt der

Digitized by Google

Fuß im Schritt nach vorn nacheinander über alle Metatarsalköpfchenweg. Wir erhalten damit die anatomische Erklärung für eine alte Beobachtung: für die Beobachtung, daß der Fuß sich im Schreiten abrollt. Eine Rollbewegung kann nur über eine Kugel- oder eine Zylinderfläche gehen. Bisher kannten wir am Fuß eine solche Fläche nicht. Meine Demonstration zeigt sie und weist sie als Zylinderfläche nach.

Der eigentümliche Bau des Fußskeletts, den ich Ihnen demonstrieren konnte, scheint mir auch auf manche Gebiete der Pathologie

Fig. 6.



klärende Lichter zu werfen. Ich will Ihnen dazu ein kleines Experiment vorführen.

Ich schneide mir ein Blatt Papier, das etwa die Breite eines Fußskelettes und reichlich die Länge eines Mittelfußes hat, so daß eine Schmalseite die Linie gewinnt, welche nach Fig. 1 die Köpfchen der Metatarsien geben (Fig. 7).

Wenn ich dieses Blatt Papier an der gegenüberliegenden Seite fasse und etwa wie einen Fächer zusammenbiege, so stellt sich seine schräg geschnittene vordere Umrandung etwa so ein, wie die Köpfchen der Metatarsi in meinem mit Plastilin aufgefüllten Fußskelett. Also

Digitized by Google

der vordere Rand des Papieres steht jetzt auch in der Mantelfläche eines Zylinders.

Fig. 7.



Ich kann nun mit diesem Papier dieselbe Rollbewegung machen, die unser Fuß beim Fortschreiten macht (Fig. 8).

Wenn man das tut, so macht man die Beobachtung,

Fig. 8.

daß dieses Blatt Papier in dieser Haltung erstaunlich viel Druck aushält. Wenn ich dagegen jetzt dieses Blatt Papier breit lege, so, wie es stehen würde, wenn die Köpfchen der

Digitized by Google

Metatarsi nicht vorn in der Mantelfläche stehen, sondern flach in einer Horizontalen liegen würden, so sehen Sie, daß das Blatt Papier schon durch die eigene Last gebogen wird (Fig. 9). Es wird auf Knickung und Biegung beansprucht, und diese Knickung und Biegung macht sich nicht zuerst vorn geltend, sondern ziemlich weit hinten an einer Stelle, welche am Skelett gegen die Basis der Metatarsen hin liegt.

Das scheint mir ein interessantes Licht auf eine Erkrankung

Fig. 9.

zu werfen, über deren Aetiologie wir heute noch keine genügende Erklärung haben, nämlich auf die Fußgeschwulst, die man bei den Soldaten so häufig beobachtet.

Sie wissen, meine Herren, daß bei marschierenden Soldaten, vor allen Dingen, wenn sie jung eingezogen sind, eine eigenartige Erkrankung auftritt, die von den Militärärzten als Fußgeschwulst beschrieben wird. Sie ist charakterisiert durch schmerzhafte Schwellungen, die bei leichten Formen nur über dem Mittelfuß liegen, sich aber auch über den ganzen Fuß verbreiten können. Bei diesen Schwellungen findet man röntgenologisch sehr häufig periostitische Erkrankungen und Frakturen in der Diaphyse der mittleren Metatarsen.

Digitized by Google

Niemand weiß, wie diese Frakturen entstehen.

Nun, meine Herren, diese Frakturen liegen gerade da, wo jetzt dieser Knick auf meinem Papier herauskommt, wenn ich das vordere Ende des Fußgewölbes aus seiner gewölbten Stellung herausnehme und in die flache Lage bringe.

Sollte das nicht auch der Mechanismus der Entstehung jener Mittelfußbrüche sein?

Bei einem langen, anstrengenden Marsch unter Mithilfe eines ungeeigneten Stiefels drückt sich das Quergewölbe des Fußes nieder, die Metatarsalköpfchen verlieren ihre Stellung in der Zylindermantelfläche, sie legen sich flach in die Horizontalebene. Nun ändert sich die mechanische Beanspruchung des Mittelfußskelettes in der Weise, wie wir es bei dem Experiment mit unserem Blatt Papier gesehen haben. Es tritt eine abnorme Knickungsbeanspruchung der Metatarsen auf und diese wuchtet, wenn es lange genug dauert, den Knochen durch, gerade wie wir einen Draht durch Hin- und Herbiegen zum Durchbrechen bringen können.

Wenn man dazu käme, diese Aetiologie für die Fußgeschwulst aufzunehmen, so würden sich daraus wieder sehr wichtige Gesichtspunkte für den Bau der Stiefel ergeben. Darüber, meine Herren, vielleicht ein anderes Mal.

Digitized by Google

XXXIII.

Ueber operationslose Behandlung schwerer Plattfüße.

Von

Dr. **H. Krukenberg,** Elberfeld.

Mit 6 Abbildungen.

Meine Herren! Ich habe vor 4 Jahren darauf hingewiesen, daß die Tragfähigkeit des Fußgerüstes bei derselben Belastung schwankt, je nachdem die Last im Scheitel des Gewölbes oder peripher nach vorne oder hinten auffällt. Man kann das sehr einfach an einem Modell demonstrieren (Fig. 1). Lege ich hier ein Gewicht in der Mitte auf, so bricht das Gewölbe zusammen. Lege ich aber dasselbe Gewicht mehr nach hinten oder vorne, so hält es stand (Fig. 2).

Fig. 1.

Dieses Verhalten läßt sich mathematisch leicht erklären. Nach der Fig. 3 können wir die im Scheitel des Gewölbes auffallende Schwerkraft S nach dem Parallelogramm der Kräfte teilen in S_I und S_{II}, und die so entstandenen Kräfte nach den Unterstützungspunkten verlegt wieder in je zwei Kräfte zerlegen, von denen die eine senkrechte (S_{III} und S_V) als Druck auf den Fußboden wirkt, während die andere (S_{IV} und S_{VI}) als Horizontalschub zur Geltung kommt und das Fußgewölbe abzuflachen sucht. Diesem Horizontalschub wird teils durch die Bänder des Fußskeletts, teils durch die Muskeln an der Fußsohle, die in unserem Modell das Gummiband repräsentiert, standgehalten. Die Muskeln

Digitized by Google

sind die Hilfstruppen, die unter normalen Verhältnissen nur dann in Aktion treten, wenn die Bänder einem übermäßigen Zuge ausgesetzt sind. Fällt nun aber die Schwerlinie nicht im Scheitel, sondern peripher im vorderen oder hinteren Teil auf, so läßt sie sich in zwei ihr parallele

Fig. 2.



Kräfte teilen, deren Summe der ursprünglichen Kraft glich und deren statisches Moment (Kraft mal Hebelarm) auf beiden Seiten gleich ist:

$$S_I + S_{II} = S$$

$$S_I \,.\, ab = S_{II} \,.\, b\,c \text{ (Fig. 4).}$$

Wir können danach die Schwerkraft in zwei neue Kräfte teilen, von welchen die eine S_I den Unterstützungspunkt schneidet und damit als Druck gegen den Fußboden zur Geltung kommt, während die andere in den Scheitelpunkt fällt und in der vorigen Weise weiter zerlegt

Fig. 3.

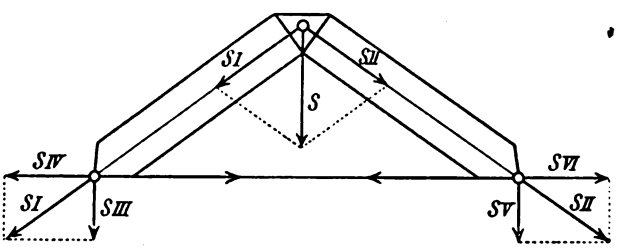

wird (Fig. 5). Diese letztere Kraft und damit die deformierende Kraft wird um so geringer, je weiter entfernt vom Scheitelpunkt des Fußgerüstes die Schwerkraft auffällt. — Fällt aber die Schwerlinie mit dem vorderen oder hinteren Unterstützungspunkt des Fußgerüstes zusammen, so ist ihre deformierende Kraft = 0, d. h. die Bänder und Muskeln der Plantarseite werden auf Zug überhaupt nicht beansprucht.

Auf diesen Erwägungen basierend hatte ich einen Schuh konstruiert, der den Patienten zwingt, beim Stehen die Rumpflast entweder

Digitized by Google

nach vorne oder nach hinten, nicht aber durch den Scheitelpunkt des Gewölbes auffallen zu lassen (Fig. 6). Der Schuh hatte eine Reihe technischer Fehler, vor allen Dingen war er anfänglich so konstruiert, daß der Fuß in Valgusstellung gedrängt wurde, dann aber war der Bügel fortwährend reparaturbedürftig. Ich habe dem Schuh daher die Form gegeben, wie Sie ihn hier sehen. Der Bügel ist an der Innenseite

Fig. 4.

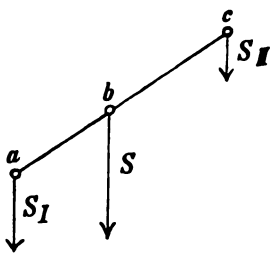

entsprechend höher gearbeitet und der Bezug des Bügels ist durch eine Schraubenvorrichtung leicht auswechselbar. Immerhin bleibt dem Bügelstiefel der Nachteil großer Schwere, auf Treppen und feuchtem Terrain kann der Patient nicht gut damit gehen. Ich bin deshalb einen Schritt weiter gegangen. Ich lasse die Patienten auf den Zehenballen gehen. Damit erreiche ich, daß das deformierende Moment

Fig. 5.

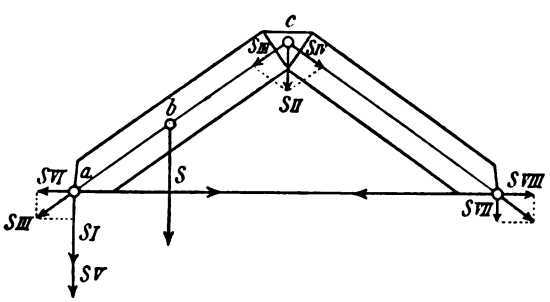

der Körperlast auf den Fuß vollständig ausgeschaltet wird. Aber das nicht allein. Beim Gehen auf den Zehen balanciert man auf der Fläche zwischen Zehenspitzen und Zehenballen. Dabei werden aber die Zehenmuskeln in eine fortwährende kräftige Aktion gesetzt und sie verstärken dadurch allmählich das Fußgewölbe. Wir haben also beim Zehengang den entgegengesetzten mecha-

Digitized by Google

nischen Effekt auf das Fußgewölbe, wie beim Auftreten auf der Sohle: das Fußgewölbe wird durch die Körperlast nicht abgeflacht, sondern im Gegenteil seine Wölbung vermehrt.

Ich möchte Ihnen nun einen Patienten vorführen, der vor einem Jahr mit hochgradigem fixierten Plattfuß in meine Behandlung kam. Er war damals wegen der Schmerzen vollständig arbeitsunfähig. Das Fußgewölbe war gänzlich aufgehoben. Es bestand starke Valgusstellung. Ueber dem Talusköpfchen waren dicke Schwielen. Ich legte nun nach einer Kokaineinspritzung in das Talonavikulargelenk einen Gipsverband in Spitzfußstellung an, in dem ich den Patienten umhergehen ließ. Patient war nun nicht imstande, in diesem Verbande stille zu stehen, er tänzelte fortwährend hin und her, und man sah dabei eine starke

Fig. 6.

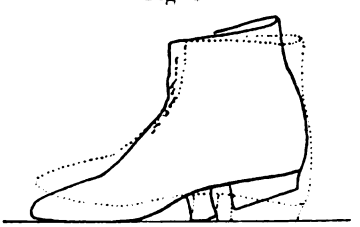

Innervation der Zehenbeuger. Zeitweise kam es zu einem schmerzhaften Krampfe in den Zehenbeugern, besonders in der großen Zehe. Ich habe so den Patienten 17 Wochen lang gehen lassen. Danach war die Valgusstellung verschwunden, das Fußgewölbe hatte sich wiederhergestellt. Patient wurde ohne Verband entlassen. Aber die Anspannung der Muskeln hat sich seitdem nicht verloren, Patient geht noch jetzt in starker Supinationsstellung. Es sieht beim Gehen aus, als ob er etwas Klumpfüße hätte. Er trägt gewöhnliche Stiefel ohne Einlage. Während er bei der Aufnahme Schwielen an der Innenseite über den Talusköpfchen hatte, hat er jetzt solche an der Außenseite der Fußsohle und läuft sich den äußeren Rand der Schuhe ab.

Ich will nun den Patienten sich ausziehen lassen und bitte Sie, seine Füße zu betrachten. Der Knickfuß ist vollständig aufgehoben, das ist für mich das Kriterium der Heilung, nicht die Höhe des Fußgewölbes, die individuell schwankt. An der Fußsohle können Sie noch einzelne unregelmäßige Knochenverdickungen palpieren, ein Beweis für die Schwere der überstandenen Deformität.

Digitized by Google

Meine Herren! Ich habe nun das gleiche Verfahren wiederholt in etwas milderer Form angewandt, indem ich den Patienten abnehmbare Lederhülsen in Spitzfußstellung gebe und sie mit diesen täglich einige Stunden im Hause umhergehen lasse — natürlich müssen sie gehen und stehen, Sitzen nützt nichts —, und ich habe gefunden, daß auch so das Fußgewölbe sich in überraschender Weise wiederherstellt.

Ich empfehle Ihnen daher das Gehen in Spitzfußstellung für geeignete Fälle, besonders aber auch für die Nachbehandlung der nach anderen Methoden operierten oder redressierten Fälle.

Digitized by Google

XXXIV.

Zur Therapie der schnappenden Hüfte.

Von

Dr. **Georg Müller,** Berlin.

Mit 1 Abbildung.

Ueber die schnappende oder schnellende Hüfte (Hanche à ressort der Franzosen) ist in letzter Zeit viel und fleißig gearbeitet worden. Besonders gute Veröffentlichungen verdanken wir zur Verth, Braun, Pupovao, Bayer, v. Brunn, Ebner, Gaugele, Hohmann, Mouchet, Preiser u. a. Sie alle wenden ihr Hauptaugenmerk der pathologischen Anatomie zu und haben außerdem ganz präzise Vorschriften bezüglich der Therapie gegeben. Bezüglich der Aetiologie herrscht, wenn man von den sogenannten „Kunstschnappern", das sind Leute, die beliebig ihre Hüfte schnappen lassen können, absieht, insofern Uebereinstimmung, als fast durchweg ein Trauma als ursächliches Moment angenommen wird. Nur ob dies Trauma die Glutäalmuskulatur, den knorpligen Pfannenrand oder den Maissiatschen Streifen trifft und verletzt, darüber gehen die Meinungen auseinander, ebenso auch über das Zustandekommen des Geräusches. Während die einen annehmen, daß der erkrankte M. glutaeus maximus oder der gelockerte Maissiat sche Streifen unter hörbarem Geräusch über den Trochanter weggleiten, nehmen andere eine partielle Luxation des Schenkelknopfes nach hinten über den durch das Trauma defekt gewordenen Limb. cartilagineus der Hüftpfanne an. Mir will scheinen, als ob Gaugele dem wahren Sachverhalt am nächsten kommt, wenn er ätiologisch zwei verschiedene Arten annimmt, und zwar 1. die schnappende Hüfte, hervorgebracht durch das Gleiten des Tractus cristo-femoralis über den Trochanter, 2. bedingt durch Veränderungen am hinteren Pfannenrande.

Unter letztere Art möchte ich den von mir beobachteten Fall,

Digitized by Google

den ich mir Ihnen vorzustellen erlaube, rubrizieren. Es handelt sich um ein 15jähriges Mädchen G. W. Hereditär nicht belastet. Normal geboren und normal entwickelt. Erkrankte in der Kindheit an der Leber, dann an Scharlach. In ihrem 14. Jahre zog sie sich beim Tragen einer sehr schweren Last eine Entzündung der linksseitigen Schultermuskulatur zu, derentwegen sie ein halbes Jahr ärztlich behandelt wurde. Gleichzeitig merkte Patientin beim Gehen das schnappende Geräusch in der linken Hüfte. Man geht wohl nicht fehl in der Annahme, daß dieselbe Schädlichkeit, welche die Schultermuskulatur anscheinend recht schwer traf, auch die gleichseitige Hüfte mitgetroffen hat. Letzteres wurde vielleicht übersehen, da die ganze Aufmerksamkeit der schmerzenden Schultermuskulatur zugewandt wurde. Patientin ist ein sehr frisches, muskulöses Mädchen. Beim Gehen vernimmt man ein von der linken Hüfte herrührendes, mehrere Meter weit hörbares, schnappendes Geräusch. Die aufgelegte Hand fühlt eine starke Erschütterung der linken Beckenseite, gleichzeitig wölbt sich die Trochantergegend etwas stärker vor und der hinter dem Trochanter fest aufgesetzte Finger hat die Empfindung, daß er vom Trochanter nach rückwärts gedrängt wird. Das Röntgenbild fällt vollkommen negativ aus. Patientin klagt darüber, daß sie sehr leicht ermüde, Schmerzen in der Hüfte habe und durch das ständige Geräusch stark belästigt werde.

Therapeutisch wird von allen Autoren übereinstimmend ein operativer Eingriff empfohlen, die meisten plädieren mit einzelnen Variationen für ein Vernähen des vorderen sehnigen Randes des Musc. glutaeus maximus und des Maissiatschen Streifens an das Periost oder die Muskelansätze des Trochanter major mit nachfolgenden Fixationsverbänden, nur Braun hat einmal das fehlende Labium glenoidale durch Aufmeißlung und Aufrichtung des hinteren Pfannenrandes ersetzt.

In meinem Falle stieß ich bezüglich eines operativen Eingriffes auf Schwierigkeiten seitens der Mutter und versuchte deshalb mein Heil zunächst in Anwendung einer Bandage. Ausgehend von der Erwägung, daß der Hüftkopf beim Gehen nach hinten ausweicht und dadurch ein Ueberspringen des vorderen Glutäalrandes sowie des Maissiatschen Streifens über den Trochanter bedinge oder zum mindesten begünstige, versuchte ich, den Kopf an dem Ausweichen nach hinten beim Gehen zu verhindern. Ich suchte dies in folgender Weise zu erreichen: Ich gab der Patientin ein gut angepaßtes Stoffstahlkorsett. Auf der kranken Seite brachte ich eine kurze vertikale

Digitized by Google

Schiene an, welche unten dreikantig gepolstert war und sich fest in die retrotrochantere Furche einpaßte. Diese Schiene ist federnd gearbeitet und drückt sich mittels ihrer Federung fest in die genannte Furche hinein. Am unteren Ende der Schiene ist ein Messingknopf angebracht, an welchen ein Gurt geknöpft wird, der um den Oberschenkel herumführend die Schiene noch fester in die Furche hineinpreßt. Den in der Abbildung wiedergegebenen Gurt habe ich, um Einschnürung zu vermeiden, dann durch einen wesentlich breiteren ersetzt.

Der Erfolg hat meine Erwartungen nicht getäuscht. Das schnappende Geräusch blieb beim Gehen sofort aus. Die Bandage wurde nun ca. 6 Wochen getragen, ohne daß das Schnappen auch nur ein einziges

Mal verspürt wurde. Dann ließ Patientin eigenmächtig zeitweise die Bandage weg und berichtete, daß das Schnappen nur gelegentlich und besonders bei sehr großen Schritten auftrete, beim gewöhnlichen Gehen zeige es sich nicht mehr. Das Allgemeinbefinden und besonders die Stimmung der Patientin hatten sich ganz auffällig gebessert. Ich ließ die Bandage noch weiter tragen und ein nach mehreren Wochen gemachter Versuch, ohne Bandage zu gehen, zeigte, daß das Schnappen nicht mehr auftrat.

Patientin trägt die Bandage nun ca. 4 Monate. Das schnappende Geräusch tritt nicht mehr auf, gleichgültig ob sie mit oder ohne Bandage geht. Vor einiger Zeit zeigte es sich nur noch hin und wieder, wenn sie sich ohne Bandage stark beugte, aber auch dies ist seit einigen Wochen weggeblieben. Zurzeit klagt sie noch über zeitweilig besonders bei Ueberanstrengung auftretende Schmerzen in der Hüfte.

Digitized by Google

Ob dieses beschriebene Verfahren verallgemeinert werden darf, und ob es berufen ist, das operative zu ersetzen und zu verdrängen, kann ich selbstverständlich auf Grund dieser einen Beobachtung nicht angeben, wohl aber wäre dies der Fall, wenn andere Beobachter zu demselben Resultat kommen sollten wie ich im vorliegenden Falle. Ex juvantibus scheint im vorliegenden Falle der Schluß berechtigt, daß das Phänomen durch ein ruckweises Heraus- und Hereingleiten des Hüftkopfes aus der Pfanne bedingt ist, und wahrscheinlich hat dies wiederum seinen Grund in einer Verletzung des hinteren knorpligen Pfannenrandes. Ebenso ist die Möglichkeit vorhanden, daß der vordere Glutäalrand und der Maissiatsche Streifen bei dem zweifellos stattgehabten Trauma gedehnt und gerissen sind; freilich sind dies nur Vermutungen, da das Röntgenbild weder über das eine noch das andere irgendwelche Aufschlüsse gibt. Die Heilung durch die von mir angewandte Bandage wäre dann so zu verstehen, daß durch dieselbe das Herausgleiten des Hüftkopfes verhindert wurde und so der hintere Knorpelrand sowohl als auch die in Frage kommenden Weichteile, vor den ständigen Insulten geschützt, nunmehr Zeit fanden, sich zu regenerieren.

Digitized by Google

XXXV.

Die Frakturen des Femurhalses und ihre Beziehungen zur Coxa vara.

Von

Prof. Dr. **H. Turner,** Petersburg.

Mit 3 Abbildungen.

Meine Herren! Wenn ich mir die Freiheit nehme, vor einer so zahlreichen Versammlung so hervorragender Fachgenossen ein Thema zu berühren, das von so vielen namhaften, vorzugsweise deutschen Chirurgen und Orthopäden besprochen worden ist, so geschieht es nur deswegen, weil ich in der außerordentlich großen Literatur der Frage, und auch in meinen eigenen klinischen Beobachtungen, bis jetzt aus dem Gebiete der geheimnisvollen Verkrüpplungen des Schenkelhalses bei Kindern und jugendlichen Individuen immer noch vieles für mich Unklare finde. Seit vier Jahrzehnten schon verdanken wir K o c h e r die Bezeichnung Coxa vara; es kam ein Kunstausdruck auf, der eine besondere pathologisch-anatomische Form einer Deformität des oberen Femurendes in sich schließt. Das pathologische Wesen des Grundprozesses, der zu dieser Deformität führt, blieb anfangs in hohem Grade unbestimmt, und man kann sagen, daß die weiteren klinischen Untersuchungen sich die ganze Zeit um die anfänglich hervorgehobene Endform der Deformation des oberen Femurendes zentrierten. Vielleicht trug das neugeschaffene Wort Coxa vara selbst dazu bei, unsere Aufgabe beim Studium der pathologischen Formen, die in der Reihe der Hüftgelenkerkrankungen auftauchten, zu erschweren. Heutzutage ist man bemüht, präzise Typen der Schenkelhalsverkrümmungen nach angeborenen Mißbildungen, Rachitis, Trauma usw. zu schaffen. Dank den Röntgenstrahlen ist die Kasuistik der letzten Jahre, was Coxa vara anbelangt, kolossal angewachsen. Und doch muß man gestehen,

Digitized by Google

daß die Schattenbilder nur zu oft subjektiv gedeutet werden, was dem faktischen Befund weniger entspricht, als es wünschenswert wäre, und eventuell die wirkliche Erkenntnis des Leidens auf Abwege leitet.

Natürlicherweise fehlt es immer ad hoc an pathologisch-anatomischem Material, und nur einzelne bei Resektionen gewonnene Präparate konnte man als Grundlage zu soliden Untersuchungen verwenden. Trotz großen Interesses für die „Coxa-vara-Frage", die an und für sich nur einen kleinen Abschnitt der orthopädischen Chirurgie darstellt, sind die Akten darüber noch lange nicht geschlossen.

Wie bekannt, waren die ersten Untersuchungen über Coxa vara von Kocher und Müller nur auf jugendliche Individuen beschränkt. Heutzutage ist die Kasuistik juveniler Verkrümmungen des Collum femoris, im Vergleich mit der Menge solcher Fälle im frühen Kindesalter, eine minimale, daher ist auch der Schwerpunkt der Frage auf das Kindesalter versetzt worden.

Die Untersuchungen Sprengels lüfteten das geheimnisvolle Gewand dieses ursprünglich von Kocher beschriebenen Leidens des Jugendalters. Durch äußerst genaue, skrupulöse mikroskopische Untersuchungen zeigte er, daß den uns unbekannten Schenkelhalsdeformitäten eine Fraktur im Bereiche des jungen zarten Knochengewebes, das an die Epiphysenfuge grenzt, zugrunde liegt.

In den Fällen Sprengels ging die Bruchlinie von oben nach unten und wieder lateralwärts ab, so daß ein kleines dreieckiges Stück der Spongiosa des Schenkelhalses mit der abgebrochenen Epiphyse an der unteren Peripherie der letzteren im Zusammenhange blieb.

Hier muß nun bemerkt werden, daß Kocher, der Autor des neuen Kunstausdruckes „Coxa vara", selbst anfangs gar nicht geneigt war, die von ihm beschriebene Schenkelhalsdeformität mit dem Folgezustande der genannten Verletzung der Epiphysenlinie zu identifizieren.

In seinem grundlegenden Werke über Knochenbrüche beschreibt er Fälle von traumatischer Epiphyseolysis, die wesentlich den von ihm besprochenen Fällen der Coxa vara adolescentium ähnlich sind; im Falle einer Resektion, die einen Monat nach authentischem Trauma gemacht worden ist, war die Dislokation des Schenkelkopfes genau nach dem Typus der Coxa vara. Kocher erwähnt hier nur ganz kurz eine engumschriebene Erweichung des unteren Teiles des Schenkelkopfes analog den Verhältnissen bei Coxa vara. Es ist mir unmöglich, die lange, unabsehbare Reihe von Verfassern anzuführen, die durch umfangreiche Kasuistik bewiesen haben, daß Verletzungen im Bereiche

Digitized by Google

des epiphysären Schenkelhalses sehr häufig als Folgen einer Verletzung auftreten. Es möge mir gestattet sein, mich nur auf die Werke Hoffas, Joachimsthals, Lorens', Royal Whitmanns, Rammstedts und vieler anderer zu berufen. Wir verfügen zurzeit über ein derartig großes kasuistisches Material, daß man die alte Auffassung über die ausschließliche Prädisposition des Greisenalters zu Schenkelhalsverletzungen in entschiedener Weise fallen lassen kann. Lorens hat ganz recht, wenn er sich wundert, wie beim Studium der Coxa vara statica uns nicht das Bild der längst bekannten Schenkelhalsfraktur in den Sinn gekommen war, denn letzteres gibt uns genau das gleiche Bild. Lorens' Meinung nach ist der Abriß der Kopfkappe eine spezielle Form der Fractura colli femoris im Jünglingsalter.

Im Laufe der Zeit kommen wir mehr und mehr zu der Ueberzeugung, daß das früheste Kindesalter von der in Rede stehenden Schenkelhalsverletzung nicht verschont bleibt und sogar ihr vielleicht eher anheimfällt, als das jugendliche Alter. Indem wir diese Tatsache im vollen Umfange anerkennen, können wir uns gegenwärtig noch nicht klare Rechenschaft geben über einige exquisite Eigentümlichkeiten dieser Verletzung, die sich aus dem anatomischen Bau dieses Skelettabschnittes ergeben. Vor allem sei hier erwähnt, daß in der Anamnese solcher Fälle es häufig sehr schwer ist, im Trauma einen Anhaltspunkt zu finden. Aber auch in diesem Sinne kommt es zu einer Aufklärung in unseren Vorstellungen. Nach Sprengels Vorbild läßt sich sehr oft bei sorgfältiger Untersuchung das primäre Moment der Erkrankung ausfindig machen. Sehr viele geben zurzeit zu, daß das Trauma, welches die Schenkelhalsverletzung beim Kinde verursacht, nicht mit dem verglichen sein darf, welches zur Schenkelhalsfraktur beim Erwachsenen oder gar beim Greise führt. Es bleibt sehr oft ganz unbemerkt vom Kinde oder von seinen Eltern. Mit der unbekannten Entstehungsursache verlaufen nun schleichend die konsekutiven pathologischen Veränderungen, welche die finale Form der Senkung des Schenkelkopfes und seine Luxation nach hinten bis zum Ausfalle statischer Funktion und Erscheinen charakteristischer Bewegungseinschränkung nach sich ziehen. Zweifelsohne hebt sich die traumatische Epiphyseolyse, wenn man sie so nennen darf, jetzt so schroff unter den dem Kindesalter eigentümlichen Verletzungen hervor, daß man sie von anderen angeborenen oder erworbenen Affektionen des oberen Schenkelendes bei Kindern, welche zu Deformationen von mehr oder minder ähnlichem Typus führen, absondern muß.

Digitized by Google

Das Hüftgelenk scheint das einzige Gelenk zu sein, hinsichtlich dessen wir uns Schwierigkeiten geschaffen haben durch den Versuch, verschiedenartige pathologische Vorgänge unter einen künstlich aufgestellten Typus der Deformation der äußeren Form des oberen Schenkelendes zu bringen. Dies können nur jene besonderen statischen Verhältnisse rechtfertigen, unter denen dieser Skelettabschnitt steht, sowie die anatomischen Besonderheiten des Aufbaues der endgültigen Form des Schenkelhalses und -kopfes.

Dem ausgesprochenen Gedanken kann man beitreten, denkt man sich in die allmählich fortschreitenden Phasen ein, die im Uebergange des Knorpelaufbaues des Schenkelkopfes und -halses zur Verknöcherung und in der Art und Weise der Bildung der Epiphysenlinie bei Stellung des Collum femoris unter seinem Winkel und bei beständiger Belastung beobachtet werden.

Einem, der die Literatur über die Coxa-vara-Frage übersieht, muß in die Augen springen, wie wenig Beachtung die anatomische Seite der Frage neben dem kolossalen Material aus dem klinischen und röntgenologischen Gebiet findet.

Und doch birgt der Prozeß der Arbeit innerer Kräfte am Aufbau, der diesem Knochenabschnitt nur in endgültiger Form die so zweckmäßige Festigkeit verleiht, so viel Interessantes.

Experimentelle Untersuchungen über Verletzungen des Schenkelhalses bei Kindern sind gleichfalls sehr dürftig, wohl aus der Schwierigkeit, sich Kinderleichen zu verschaffen. Die in beschränkter Anzahl angestellten Versuche Rammstedts geben jedoch sehr lehrreiche Daten.

Wir sehen bei ihm die Frakturenformen reproduziert, in deren Typus das Gros der Epiphyseolysen des Kindesalters paßt. Er schreibt, daß er „eine Fraktur erzeugte, welche zwar in der oberen Zirkumferenz der Epiphysenlinie einsetzte, aber dann parallel zum Verlauf des Schaftes den Hals bis zum Adam schen Bogen durchsetzte".

Betrachtet man aufmerksam eine große Zahl Röntgenbilder der Epiphyseolysen bei Kindern, so überzeugt man sich, daß die Bruchlinie, die anfangs von oben nach unten und dann lateralwärts vom Epiphysenknorpel geht und vom unteren Teile des Schenkelhalses ein dreieckiges Knochenstück abschneidet, sich stets wiederholt. Die von Sprengel bei Jünglingen beschriebene Linie kommt zweifellos auch bei Kindern wieder; sie geht durch die von Ollier präzis angegebene Region juxta-épiphysaire.

Digitized by Google

Es ist nicht schwer, sich die Beständigkeit dieser Linie zu erklären, wenn man den Schliff eines Kinderknochens ins Auge faßt. Deutlich sehen wir die Schicht des jungen, zarten Knochens neben der Epiphysenlinie und einen dreieckigen Abschnitt desselben an dem unteren Teil des Schenkelhalses; der letztere Abschnitt entsteht infolge besonders raschen Wachstums des unteren Teiles des Schenkelhalses. In den frühen Stufen des Kindesalters sehen wir also den Schenkelkopf, der sich nur auf die Druckbalken stützt, welche aus dem Sehnenhalse zum Knochenkerne des Kopfes ausgehen, und der einem dem Schafte lose aufsitzenden Pilzhut gleicht.

Die auf meinen Vorschlag von meinen Assistenten Dr. Albrecht und Dr. Lawroff an Kinderknochen gemachten Experimente gaben die Möglichkeit, in ganz unzweideutiger Weise die von mir angeführten Frakturen zu reproduzieren, obgleich es schwer war, Bedingungen, welche denen am Lebenden entsprechen, zu schaffen. Die Frakturen wurden an Präparaten des oberen Schenkelendes produziert, die mit einem Teil des Beckens von der Leiche ausgelöst wurden. Der Schlag fiel auf den Schenkel in der Richtung der Diaphysenachse.

Fig. 1.

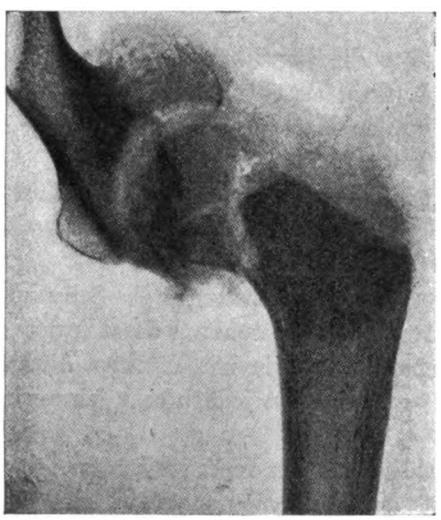

Das beigefügte Röntgenogramm (Fig. 1) zeigt in klarer Weise die Resultate, welche recht typisch genannt werden können. Man erhält ein Bild, das an die zahllosen Röntgenbilder der Coxa vara traumatica erinnert.

Dies Bild bietet, könnte man sagen, eine genaue Kopie des von Dr. Peltesohn angeführten Falles, der zu den Collumfrakturen gerechnet wird. Ich möchte noch mehr sagen. Wenn ich unsere Röntgenbilder betrachte, so erinnere ich mich an die von Helbing unter dem Namen Fissura congenitalis beschriebene Linie.

Geben wir uns die Mühe, auf unsere Präparate einen Blick zu werfen, so sehen wir, daß der Sachverhalt lange nicht so einfach ist,

Digitized by Google

wie man es auf Grund des Röntgenogramms annehmen könnte. Im Anschluß an die Knochenverletzung sehen wir noch den Riß des den Schenkelkopf bedeckenden Knorpels. Wir müssen natürlich den Umstand in Betracht ziehen, daß die Bedingungen, unter welchen wir unsere Frakturen an den Präparaten gewannen, viel gröber waren als jene, unter denen es zu Verletzungen am Lebenden kommt. An Knochen, die zu den ersten Lebensjahren gehören, kann keine Rede von Gewinnung diesbezüglicher Verletzungen sein, denn in diesem Alter stellen Caput, Trochanter major und der obere Teil Colli femoris eine zusammenhängende Knorpelmasse dar. Erst nach der Abgrenzung des Caput vom Collum durch eine deutliche Epiphysenlinie, d. h. zum 5. oder 6. Lebensjahre, kann man typischen Verletzungen begegnen, um die sich die Coxa vara traumatica gruppiert.

Die an aus vorgerückterem Alter stammenden Knochen angestellten Versuche zeigen die Möglichkeit, Verletzungen zu gewinnen, die mehr unter die Bezeichnung der Schenkelhalsfraktur passen. Hier kann die Bruchlinie lateral von dem Druckbalkenbündel durchgehen. Um solche Verletzungen zu erhalten, sind größere Kraft und solche künstliche Bedingungen notwendig, denen wir im täglichen Leben nicht begegnen. Zu den Besonderheiten der Coxa vara traumatica gehört bekanntlich ihre Entstehung aus Ursachen, die oft kaum bemerkt werden. Es ist bekannt, wie schwer es manchmal ist, in der Anamnese einen Hinweis auf das Trauma zu finden. Heutzutage können wir schon in positiver Weise sagen, daß die unmittelbaren funktionellen Störungen nach traumatischer Epiphyseolyse häufig so gering sind, daß sie aus dem Gedächtnis der Kranken schwinden.

Um dieses zu erklären, will ich noch einiges hinzufügen. Ich stimme überaus mit Rammstedt und anderen Autoren überein, welche der Meinung sind, daß das Trauma so leicht sein kann, daß es nur zu Lockerung der Epiphysenlinie führt, die weitere Belastung oder ein neu hinzukommendes Trauma können die Verlagerung des Schenkelkopfes nach unten vollenden. Ich meine aber, daß es anatomische Verhältnisse gibt, welche der heftigen Epiphysenverlagerung selbst bei vollständiger Fraktur in der Region juxta-épiphysaire vorbeugen können.

Das aufmerksame Studium des Aufbaues des Hüftgelenkes kann uns manche Aufschlüsse darüber geben. Eröffnet man die Gelenkkapsel, so sieht man an der hinteren Fläche des Collum eine feste Falte des Synovialüberzuges, die uns an das Ligamentum alare genu erinnert

Digitized by Google

(Fig. 2). Gleich einem festen Bande zieht sich diese Falte vom Trochanter minor bis zum Knorpelrande des Caput. Hinter dieses Band geht frei eine breite Sonde durch. Ein analoges Band befindet sich oben zwischen dem Trochanter major und dem Caput. Reste dieser bei kleinen Kindern scharf ausgeprägten Bänder findet man auch bei Erwachsenen. Bei experimentellen Frakturen sahen wir stets, daß diese Bänder heil blieben und jede Verlagerung gänzlich verhinderten.

Ich bin der Meinung, daß das erste dieser Bänder, das sich vom Trochanter minor zum Caput an der hinteren Fläche des Collum zieht, eine große Rolle in der Verlagerung des Schenkelkopfes nach hinten spielen kann, d. i. in der Entstehung eines von den kardinalen Symptomen der Coxa vara. In den Handbüchern der Anatomie übergeht man diese Falten mit Stillschweigen. Trotzdem kann man denken, daß sie keine geringe Aufgabe in der Befestigung des kindlichen Schenkelhalses tragen.

Fig. 2.

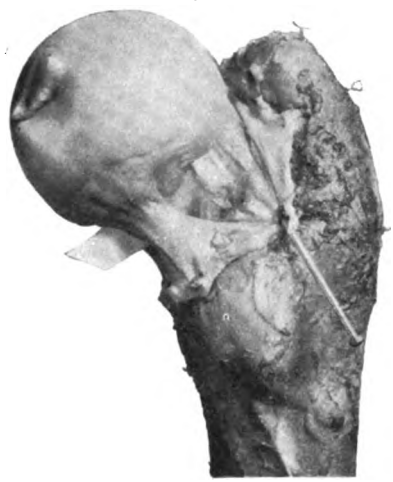

Indem ich meine kurze Mitteilung abschließe, will ich nur neue Wege für das weitere Studium der Läsionen des Schenkelhalses im Kindesalter weisen. Da ich öfter Fälle von traumatischer Coxa vara bei Kindern beobachte, kann ich nicht die Möglichkeit einer pathologischen Prädisposition des lädierten Knochens auf der Basis der Rachitis oder irgendeiner anderen Schwächung der Knochenstruktur ableugnen. Aber ich neige mich nicht zu dem Gedanken, daß die Rachitis unbedingterweise der Epiphyseolyse, der wir so oft begegnen, zugrunde liegt.

Mir stehen zwei Femora zur Verfügung, welche einem erwachsenen Rachitiker gehörten. Die beiden Knochen sind stark verkrümmt. Auf der einen Seite ist eine Verminderung des Schenkelhalswinkels zu sehen (Coxa adducta), auf der anderen dieselbe Verbiegung mit einer Ablösung der Epiphyse und Verschiebung derselben nach unten.

Was den Versuch betrifft, eine Grenze zwischen traumatischer Coxa vara bei kleinen Kindern und der kongenitalen zu ziehen, wie es Schwarz tut, so kann ich ihm nicht beistimmen. Rufe ich mir den

Digitized by Google

Modus der Bildung des kindlichen Schenkelkopfes aus dem Knorpel ins Gedächtnis, so fällt es schwer, sich das Vorhandensein einer kongenitalen Fissur vorzustellen. Auch die Helbingsche Linie scheint mit jener Linie ganz identisch zu sein, längs welcher es zum Abriß des Epiphysenkopfes kommt. Wie dem auch sein mag, es ist nicht erlaubt, positive Schlüsse, die sich nur auf Röntgenbilder gründen, zu ziehen.

Zum Schlusse erlaube ich mir, einige auf mein Thema bezügliche Präparate zu demonstrieren: einen typischen Fall von Coxa vara adolescentium (Kochers Typus, Fig. 3), einen Schenkelkopf eines Jünglings, den wir bei Operation einer Pseudarthrose gewonnen haben. Auf dem letzten Präparate sieht man eine Bruchlinie, die uns genau an diese Linie bei traumatischer Coxa vara bei Kindern erinnert. Hier sieht man das dreieckige Schenkelhalsstück, das mit dem Schenkelkopf zusammenhängt.

Fig. 3.

Obgleich die Literatur der Coxa vara in den letzten Jahren ungeheuer gewachsen ist und beinahe zahllose kasuistische Mitteilungen über dieses Thema erschienen sind, ist noch manches Unklare auf dem Gebiete der geheimnisvollen Verkrüpplungen des Schenkelhalses bei Kindern und jugendlichen Individuen zu finden. Die Ursache davon ist die Tatsache, daß das dazu gehörige pathologisch-anatomische Material sehr spärlich ist, und nur einzelne bei Resektionen gewonnene Präparate konnten als Grundlage zu soliden Untersuchungen verwendet werden. Sprengel lüftete das geheimnisvolle Gewand der Kocherschen Coxa vara, indem er zeigte, daß es sich um eine Fraktur nahe der Epiphysenfuge im Bereich des jungen Knochens des Halses handelte. In Sprengels Beschreibung sieht man die Frakturlinie erst parallel der Epiphysenlinie, dann lateralwärts gehen, so daß ein dreieckiges Stück des Knochens bei dem abgesprengten Epiphysenkopf unten hängen bleibt.

Wenn man die zahllosen Schattenbilder der Coxa vara traumatica bei Kindern aufmerksam betrachtet, so sieht man auffallend oft den

Digitized by Google

Epiphysenkopf mit diesem charakteristischen Dreieck zusammen abgesprengt. Ein typisches Bild der Verhältnisse eines Kopfabrisses im frischen Stadium findet man in einer neuesten Arbeit von Dr. Peltesohn[1]), der aber diesen Fall als Fraktur behandelt. Man könnte sagen, daß die Helbingsche kongenitale Fissur, die Dr. Schwarz[2]) in seiner Arbeit über kongenitale Coxa vara schematisch reproduziert, ganz identisch ist mit der oben besprochenen Linie.

Es ist schon lange her, daß Ollier von einer Fraktur des Collum femoris schrieb unter dem Namen Entorse juxta-épiphysaire. Die Tatsache ist, daß bei Trauma eine Durchtrennung der neugebildeten Spongiosa des Collums leichter geschieht, als ein Abriß des Kopfes im Bereich des Epiphysenknorpels. Indem aber aus dem unteren Umfange des Collums schnelleres Knochenwachstum hervorgeht, schneidet die Bruchlinie, welche an der Grenze zwischen hartem, vollständig formiertem und weichem Knochen vorbeigeht, ein dreieckiges Stück ab, welches mit der Epiphyse in Zusammenhang bleibt.

Experimentelle Untersuchungen über diese Frage sind sehr sparsam, weil kindliche Leichen schwer zu haben sind. Rammstedt[3]) hat aber an zwei Experimenten die obige Tatsache bestätigt. Nach meinem Vorschlage haben meine Assistenten Lawroff und Albrecht die Sache von neuem untersucht, und es gelang ihnen, an 10 Präparaten die oben beschriebene Fraktur 5mal zu erzeugen. Es ist selbstverständlich, daß man ein positives Resultat nur an Knochen gewinnen kann, die das Alter von 4—5 Jahren überschritten haben.

Wenn Epiphyse, oberer Teil des Halses und Trochanter major aus einem ganzen Stück Knorpel besteht, ist von einer Trennung des Halses nicht zu sprechen. Bei den genannten Experimenten gelang es meinen Assistenten, mit einem Hammerschlag der Diaphyse entlang die typische Frakturlinie, wie sie im Peltesohnschen Falle vorgebracht ist, zu reproduzieren. Man erzeugt die Helbingsche Fissur ganz, wie sie von Schwarz gezeichnet wird.

Wenn man den größten Teil der bekannten Coxa vara bei Kindern als Resultat einer Schädigung des Collums anzunehmen bereit ist, so bleibt doch eine Eigentümlichkeit, die im Wege steht bei der finalen Entscheidung der interessanten Frage. Es ist schwer zu verstehen, wie manchmal in der Anamnese der kindlichen Coxa vara traumatica

[1]) Zeitschr. f. orthop. Chir. Bd. 28, S. 509.
[2]) Bruns' Beiträge Bd. 87 u. 88.
[3]) Archiv Langenbeck 1900.

Digitized by Google

keine Data über Trauma zu finden sind. Es bleibt ein Rätsel, warum Kinder mit einem frisch lädierten Collum femoris herumgehen können. Wir müssen betonen, daß die Anatomie des Hüftgelenks hier manches zur Aufklärung der Sache geben kann. Es ist bisher angenommen worden, daß das Periost des Collums hier eine große Rolle spielt. Betrachtet man aber ein geöffnetes Hüftgelenk, so sieht man eine starke Synovialfalte, welche an der hinteren Peripherie des Halses in der Direktion vom Trochanter minor zum knorpligen Umfange des Kopfes zieht. Diese Falte erinnert uns an eine Plica alaria des Knies; unter ihr kann man eine breite Sonde durchschieben. Am oberen Teile des Collums zieht sich eine ähnliche starke Falte vom Trochanter major zum Kopfe. Bei unseren experimentellen Frakturen blieben diese Falten unbeschadet und hielten die Fragmente in festem Zusammenhang. Es ist kein Wunder, daß die erste von den zwei obengenannten Fällen dazu helfen kann, den abgelösten Kopf nach hinten zu rotieren, also ein Symptom hervorzubringen, welches für die Coxa vara der Jugend so charakteristisch ist. Man muß annehmen, wie es auch R a m m s t e d t tut, daß es oft keine traumatische volle Trennung des Halses gibt, aber nur eine Lockerung im „juxtaepiphysären" Gebiete! Dann wirkt die statische Belastung als allmählich deformierende, indem die genannten Ligamente eine dirigierende Wirkung zeigen.

Bei der Berücksichtigung der anatomischen Verhältnisse des normalen Hüftgelenks und nicht nur bei der Betrachtung der Schattenbilder kann man näher zur pathologisch-anatomischen Grundlage der Coxa vara kommen. Ich bin nicht der Meinung, daß Rachitis als prädisponierendes Moment des Traumas des Collums zu suchen ist.

Ich besitze Präparate von zwei rachitischen Femura, einem erwachsenen Subjekt gehörig; auf der einen Seite sieht man typische Verkrümmung des Halses und der Diaphyse (Pseudocoxa vara); auf der anderen eine typische veraltete Absprengung des Kopfes mit einem dreieckigen Stück Spongiosa an ihm hängend.

Wenn man sich den Prozeß der Formierung des Kopfes und des Collums des Femurs jahrelang nach der Geburt klar vorstellt und an eine Zeit sich erinnert, wenn Kopf, Hals und Trochanter major eine ungetrennte Masse von Knorpel repräsentiert, so kann man schwer verstehen, wie eine kongenitale Fissur des Halses, die man bei Kindern im Schattenbilde sieht, präexistieren konnte.

Digitized by Google

XXXVI.

Erfahrungen bei der blutigen Behandlung der angeborenen Hüftverrenkung.

Von

Dr. **Peter Bade,** Hannover.

Mit 31 Abbildungen.

Die langjährige Erfahrung hat gelehrt, daß trotz größter Sorgfalt die unblutige Behandlung der kongenitalen Hüftverrenkung in einem gewissen Prozentsatz von Fällen, der nach den verschiedenen Autoren zwischen 10 und 40 % schwankt, doch nicht vollständige anatomische und funktionelle Heilung zeitigt.

Diese Tatsache hat die Orthopäden veranlaßt, neben der unblutigen Behandlung in den verzweifelten Fällen einen blutigen Eingriff anzuwenden, um dadurch die Heilung der kongenitalen Hüftverrenkung noch zu erzielen; ich erinnere an die ersten Versuche von Lorenz und Hoffa, an die späteren von Deutschländer und Ludloff und an die kürzlich von Lexer und Albee publizierten. Ich selbst habe seit etwa 8 Jahren gelegentlich immer die blutige Einrenkung vorgenommen, wenn mich die unblutige Behandlung nicht zum Ziele geführt hatte. Zur Operation kamen bei mir 17 Fälle, 3 Knaben und 14 Mädchen. 11mal handelte es sich um doppelseitige, 6mal um einseitige Luxationen. Das Alter der Kinder schwankte zwischen $1^1/_2$ und 11 Jahren. (Siehe Tabelle S. 403.)

Das Durchschnittsalter der blutig behandelten Kinder betrug gut 6 Jahre. Auffallend ist, daß nur vier im einrenkungsfähigen Alter zwischen $1^1/_2$ und 3 Jahren standen, 6 hingegen zwischen 7 und $8^1/_2$ Jahre alt waren. In der ersten Altersstufe glückt eben meistens die unblutige Einrenkung noch, in der zweitgenannten Altersstufe treten jedoch die Erscheinungen der nichtgeglückten Einrenkung stärker hervor, und die

Digitized by Google

Nr.	Name	Alter Jahre	Geschlecht männlich	Geschlecht weiblich	Doppelseitig	Einseitig	Blutig reponiert
1	Gertrud O. . .	$1^1/_2$	—	1	1	—	2 Seiten
2	Helmut J. . .	2	1	—	—	1	1 Seite
3	Martha St. . .	$2^1/_2$	—	1	1	—	1 „
4	Hedwig R. . .	3	—	1	—	1	1 „
5	Greta B. . . .	4	—	1	1	—	1 „
6	Ilse E. . . .	4	—	1	1	—	2 Seiten
7	Marie Luise F. .	$4^1/_2$	—	1	1	—	2 „
8	Frida H. . . .	7	—	1	1	—	2 „
9	Wilhelm A. .	7	1	—	1	—	1 Seite
10	Lieschen H. . .	7	—	1	1	—	2 Seiten
11	Gustav P. . .	$7^1/_2$	1	—	1	—	2 „
12	Else F. . . .	$7^1/_2$	—	1	—	1	1 Seite
13	Mia G. . . .	$8^1/_2$	—	1	—	1	1 „
14	Lisbeth K. . .	9	—	1	1	—	2 Seiten
15	Minna F. . . .	10	—	1	1	—	2 „
16	Anna G. . . .	10	—	1	—	1	1 Seite
17	Ida M. . . .	11	—	1	—	1	1 „
17	Fälle	—	3	14	11	6	25 Operat.

Eltern kommen deshalb zum Arzt mit der Aufforderung, eine erneute Behandlung einzuleiten. Daher das Ueberwiegen der in diesem Alter zur Operation gekommenen Fälle. Interessant ist auch das bedeutende Ueberwiegen der doppelseitigen Luxation, die blutig behandelt wurde. Etwa doppelt so häufig mußte bei der doppelseitigen Luxation zur Operation geschritten werden, als es bei der einseitigen nötig war. Dies beleuchtet wieder die schon bekannte Tatsache, daß die doppelseitige Luxation das auch qualitativ bei weitem schwierigere Leiden darstellt. Was die Anzahl der blutigen Einrenkungen anlangt, so wurde die Operation 25mal von mir vorgenommen, abgesehen von einem Fall, den ich nicht mitrechne, welcher während meiner Abwesenheit von meinem Assistenten operiert worden ist und wo das Resultat noch nicht abzusehen ist, und einem anderen Fall, den ich während der Drucklegung operierte. Bei der doppelseitigen Luxation wurden nicht immer beide Seiten operiert. 8mal beide Seiten, 3mal brauchte nur eine Seite operiert zu werden, weil die andere durch unblutige Behandlung geheilt war.

Was die Indikation zur blutigen Einrenkung anlangt, so kann ich meine Fälle in vier Gruppen einteilen.

1. Fälle, bei denen primär die unblutige Einrenkung versagte, und die dann, ohne einer Gipsbehandlung unterzogen zu sein, sofort blutig eingerenkt wurden; es handelt sich bei diesen Fällen immer um Patienten, die über 7 Jahre alt waren, die einer längeren Extensions-

Digitized by Google

behandlung unterzogen worden waren, bei denen von mir selbst dann ein- bis dreimal erfolglos die unblutige Einrenkung versucht worden war, bei denen nach jedem Einrenkungsversuch zweifellos manuell und röntgographisch nachzuweisen war, daß keine Reposition eingetreten war. Hierhin gehören 9 Fälle, 5 doppelseitige und 4 einseitige. Es waren mit Ausnahme eines Falles lauter Mädchen. Der einzige Knabe hatte außer seiner doppelseitigen Hüftverrenkung noch doppelseitige Klumpfüße, doppelseitige Knieversteifung in Streckstellung, außerdem Schulter-, Ellbogen-, Hand- und Fingerkontrakturen. Ein anderer doppelseitiger Fall war mit hochgradiger spastischer Lähmung kombiniert. Die übrigen Fälle waren unkompliziert, doch standen die Köpfe alle iliakal.

2. Fälle, bei denen primär die Einrenkung gelungen war, wo aber in der Nachbehandlungszeit die Stabilität als eine durchaus ungenügende sich erwies, so daß deshalb der blutige Eingriff nötig wurde. Das Alter dieser Fälle lag zwischen $1^1/_2$ und 4 Jahren. Drei waren doppelseitig, einer einseitig, alle unkompliziert.

3. 2 Fälle, deren Indikation ich besonders führe, betreffen a) einen 7jährigen doppelseitig luxierten Knaben, der an der einen Seite beim unblutigen Versuch eine Ischiadicuslähmung bekam, während die andere Seite unblutig reponiert wurde und auch retiniert blieb. Aus Furcht, daß bei einem erneuten, unblutigen Einrenkungsversuch die Lähmung wieder eintreten könnte, zog ich die blutige Einrenkung vor. Aus demselben Grunde erfolgte die blutige Reposition b) bei einer 8jährigen rechtsseitigen Luxation, die bei der unblutigen Einrenkung eine Lähmung bekommen hatte.

4. Endlich eine vierte Gruppe mit 3 Fällen: zwei doppelseitig luxierte Mädchen von 4 und $4^1/_2$ Jahren und ein einseitig luxierter Knabe von 2 Jahren, bei denen primär, manuell und röntgographisch zwar die Einrenkung erzielt zu sein schien, wo aber die primäre Stabilität eine ganz schlechte war und man von vornherein den Eindruck hatte, daß nicht der Kopfknorpel dem Pfannenknorpel gegenüber stände, sondern daß zwischen Kopf und Pfanne ein elastisches Gebilde sich zwischenklemme und die wahre Einrenkung verhindere. Auf Grund meiner Erfahrung war ich überzeugt, daß diese Fälle, unblutig behandelt, ohne Zweifel zu einer Reluxation führen würden. Daher entschloß ich mich kurzerhand, nicht erst den Mißerfolg einer monatelangen Gipsbehandlung abzuwarten, sondern, sobald die Kinder sich von dem ersten Eingriff erholt hatten, blutig einzuschreiten.

Digitized by Google

Die blutige Eröffnung des kongenital luxierten Gelenkes gab nun den besten Aufschluß über die Widerstände, welche die unblutige Einrenkung zur Unmöglichkeit machten. Diese Unmöglichkeit wurde nun nicht durch ein bestimmtes Moment bedingt, sondern es fanden sich in der Regel mehrere Gründe nebeneinander vor. Am häufigsten habe ich mir notiert, daß die Kapsel das Hinderungsmoment darstellte. Sie legte sich als derber Strang zwischen Pfanne und Kopf und es war diese interponierte Kapsel als Hauptgrund anzusehen, warum eine scheinbar geglückte Reposition nachher wieder zu einer Reluxation führte. Es ist jedoch nicht unbedingt nötig, daß die zwischengelagerte Kapsel immer zur Reluxation führen muß. Als Beweis für diese Ansicht muß ich auf den einen Fall, Anneliese Fr., hinweisen, bei dem etwa 6 Wochen lang das Bein in rechtwinklig abduzierter Stellung im Verband gelegen hatte und bei der in dieser Stellung die blutige Eröffnung des Gelenkes vorgenommen wurde, weil ich die Ueberzeugung gewonnen hatte, daß nur eine scheinbare Reposition stattgefunden haben müßte, daß zwischen Kopf und Pfanne Kapseln interponiert sein müßten. Die Freilegung des Gelenkes bestätigte auch diese Tatsache. Aber man konnte deutlich sehen, daß die interponierte Kapsel druckatrophisch geworden war, daß sie schon durchlöchert war. Es ist also anzunehmen, daß die Kapsel schließlich durch den Druck des Kopfes ganz zerrieben worden wäre und daß sie dann, wenn man die gewöhnliche Behandlungsdauer von 7 Monaten annimmt, kein reluxierendes Moment mehr hätte abgeben können. Diese Tatsache scheint mir doch genügend erwähnenswert zu sein, denn sie weist uns darauf hin, daß wir nicht gleich blutig operieren sollen, wenn die Festigkeit im Hüftgelenk primär auch keine gute ist, wenn wir den Eindruck haben, daß Kapselteile schon interponiert sind. Wenn die Kinder jung sind, so ist anzunehmen, daß die Kapsel noch nicht sehr derbe ist und daß es noch zu einer Resorption derselben infolge des Druckes kommen kann. Im ganzen habe ich mir 14mal notiert, daß derartige Kapselinterpositionen ein Repositionshindernis bildeten; 2mal fehlte der Kapselschlauch überhaupt, d. h. der Kopf und der Hals war zwar mit einer dünnen Membran überzogen, diese führte aber nicht nach der Pfanne hin (teratologischer Fall Gustav D.). 9mal beobachtete ich ein starkes Mißverhältnis zwischen Kopf und Pfanne und 5mal eine auffallende Kürze des Halses, so daß ich notierte: „Der Hals sitzt direkt dem Schafte auf." Der Kopf war meistens unförmig dick,

Digitized by Google

zu groß und wulstig, so daß er nicht in die Pfanne hineinpaßte. Auffallend war in manchen dieser Fälle, daß nach dem Röntgenbilde scheinbar keine Deformität des Kopfes vorhanden war, daß der Kopf im Gegenteil auf dem Röntgenbild klein und rundlich erschien, so daß er für die röntgenologisch sichtbare Pfanne gut passend erschien. Bei der Eröffnung des Gelenkes zeigte sich dann eben, daß die Knorpelmasse, welche den Kopf umhüllte, ganz besonders dick war. 7mal notierte ich, daß der Hals stark verbogen war. 2mal war der Kapselschlauch so eng, daß man mit dem kleinen Finger nicht hindurchkommen konnte. 1mal setzte die Kapsel so hoch am Kopf an, daß dieser hohe Ansatz der Kapsel immer wieder die Reluxation herbeiführte. Erst als man sie mit dem Trochanter abmeißelte und dadurch den Kopf besser mobilisierte, gelang es, den Kopf in der Pfanne zu fixieren. 5mal habe ich notiert, daß die Pfanne zu flach oder zu klein war. Stellte man den Kopf hinein, so konnte er entweder keinen Platz darin finden oder rutschte immer nach oben ab. Ein häufiges Hindernis bildeten endlich die Adduktorenstränge und der Musculus iliopsoas. 5mal finde ich die Bemerkung, daß diese Muskelstränge sich vor die Pfanne lagerten und dem Eintreten des Kopfes ein unüberwindliches Hindernis entgegenstellten. Das Ligamentum teres habe ich nur ein einziges Mal vermißt. Die von Ludloff angegebene Einkremplung des Limbus habe ich in meinen Fällen nicht beobachtet. Von einem Falle fehlt der Befund bei der blutigen Operation.

Zur Technik der Operationen (Fig. 1—6).

Da die Erfahrung durch die Eröffnung des Hüftgelenkes gezeigt hat, daß das Repositionshindernis in den die Pfanne verdeckenden Weichteilen zu suchen ist, muß eine blutige Reposition diese Hemmnisse beseitigen, d. h., sie muß vor allem das Gebiet der Gelenkpfanne so frei und übersichtlich darstellen, daß erstens der Reposition kein Hindernis sich mehr entgegenstellt, zweitens daß nach der Reposition — bevor die Hautnaht angelegt wird, genau mit dem Auge das Verhalten des Kopfes in den verschiedensten Stellungen, Abduktion, Adduktion, Rotation nach außen und innen — geprüft werden kann, um einem Reluxieren durch beste Stellung oder durch Kopf- oder Pfannenmodellierung vorbeugen zu können. Um beide Forderungen zu erfüllen, ist es wichtig, den Schnitt so zu legen, daß man die Pfanne trifft (Fig. 1). Schon Hoffa erwähnt, wie schwierig das Suchen und Auffinden der Pfanne

Digitized by Google

ist, und Deutschländer, der die Wichtigkeit einer genauen Beobachtung der Pfanne betont, hat deshalb eine neue Schnittführung angegeben, die ganz von der ursprünglichen Hoffa-Lorenz schen abweicht. Er legt einen Querschnitt in die Genitokruralfalte (D I). Durch diesen Schnitt bringt er das Operationsgebiet breit zum Klaffen, besonders wenn der Schenkel stärker abduziert wird. Die Adduktoren werden stumpf zur Seite gedrängt, man hält sich hart am knöchernen Becken, dringt über der Mitte des absteigenden Schambeinastes und über der Mitte des For. obt. zur Incisura acetabuli vor, von der aus man leicht das Gelenk findet. Ich habe diese Schnittführung nicht angewendet, weil ich das Suchen des For. obt., von dem aus Deutschländer erst die Pfanne findet, nicht für nötig halte (Fig. 2). Bei meinen Versuchen an der Leiche haben sich verschiedene Wege als besser gangbar erwiesen, um die Pfanne zu finden:

Fig. 1.

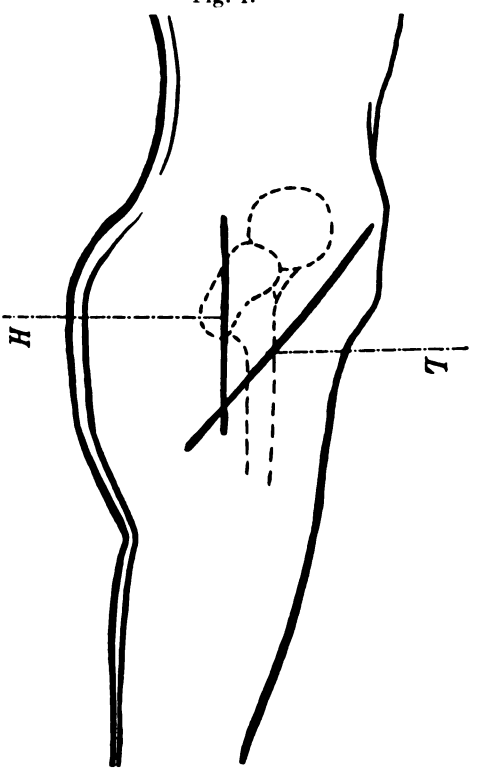

$\frac{H}{L}$ = Verlaufsrichtung der Operationsschnitte von Hoffa und Lorenz.

1. Schnitt in der Mitte zwischen Spina sup. oss. ilei und Symphyse beginnend, auswärts von den großen Gefäßen parallel zur Oberschenkelachse etwa 8 cm lang. Freipräparieren des Innenrandes vom M. sartorius (Fig. 3). Darunter nach einwärts zu wird der Iliopsoas sichtbar, er wird stumpf freigelegt, denn zwischen ihm einerseits und dem M. pectineus und den Adduktoren anderseits läuft die Art. femoralis entlang. Das ganze Gefäßbündel wird mit stumpfen Pinzetten freigelegt und dann mit stumpfen Haken seitwärts nach innen gezogen, so daß man gut den Pectineus übersehen kann. Zwischen Pectineus und Iliopsoas geht man mit der Pinzette stumpf vor,

Digitized by Google

legt die Ränder der beiden Muskeln frei und schiebt sie mit besonderen stumpfen Haken auseinander. Jetzt hat man die Kapsel, welche die Pfanne bedeckt, vor sich, sie wird eingeschnitten, und jetzt blutet es gewöhnlich zum erstenmal während der Operation etwas stärker. Tamponade, bis die Blutung steht. Dann genaue Prüfung der Pfanne, eventuell mit Zuhilfenahme des Fingers. Versuch zu reponieren. Be-

Fig. 2.

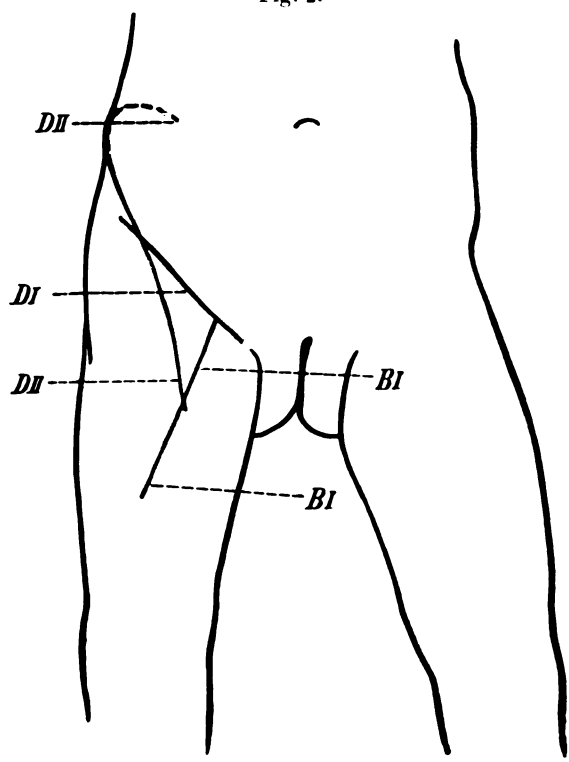

D I = Schnittführung von Deutschländer.
D II = Schnittführung von Deutschländer bei schwer zu reponierenden Luxationen.
B I = Vorderer Längsschnitt von Bade.

seitigung der sich dabei ergebenden Widerstände. Wiederholtes Reponieren und Reluxieren unter genauer Okularinspektion der Pfanne. Verband in 75° Abduktion. Patella nach vorne. Hautnaht. Aseptischer Verband. Gipsverband in dieser Stellung.

Diese angegebene Schnittführung wende ich am häufigsten an, aber man kann auch noch auf andere Weise gut zur Pfanne kommen.

2. Von der Mitte der Verbindungslinie zwischen Spina ant. sup.

Digitized by Google

oss. ilei und Trochanter major beginnt der Hautschnitt, zieht zur Mitte des Oberschenkels und läßt den Tensor fasciae latae einwärts. Oberhalb des Schnittes liegt der Glutaeus medius, auswärts der Vastus externus. Neben dem Ansatz des Tensor fasciae latae im Dreieck zwischen Glut. med.-Vast. rect. und Vastus externus dringt man in die Tiefe,

Fig. 3.

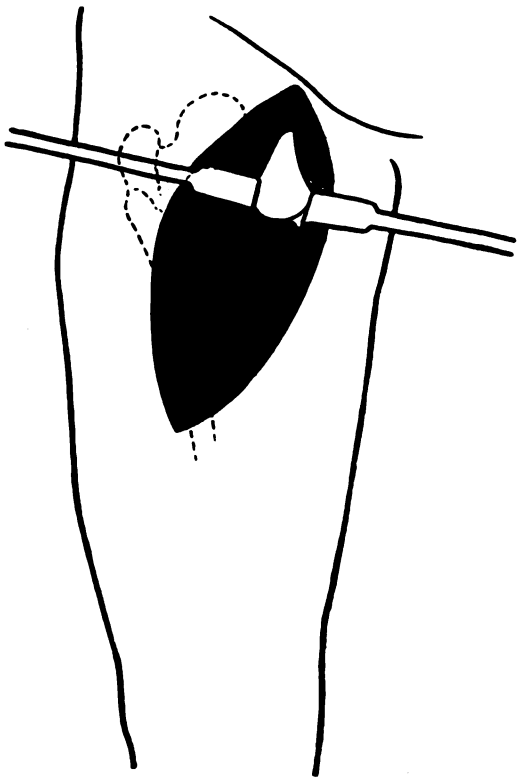

Schema der Muskelanordnung nach meinem Schnitt:
Sartorius und Iliopsoas sind nach außen, Adduktoren, Pectineus nach innen gezogen.

kommt auf den Iliopsoas, den man bei dieser Schnittführung nach einwärts drängen muß, um auf die Pfanne zu kommen. Auch diese Schnittführung, die der alten Lorenzschen am nächsten steht, ist ganz gut. Sie scheint mir aber nicht so gut wie die erste, weil man die Pfanne von diesem Schnitte aus nicht so gut übersehen kann.

3. Endlich führt ein Schnitt, welcher von der Spina ant. sup. beginnt und an der Außenseite des Sartorius bis zur Mitte des Ober-

Digitized by Google

schenkels herabgeht, auch zum Ziel. Der Sartorius wird freigelegt und nun nach innen herabgezogen, der Rectus femoris nach außen gedrängt, auf den Iliopsoas eingegangen und dieser nun nach auswärts gezogen; dann wird die Gelenkkapsel über der Pfanne sichtbar und kann eingeschnitten werden.

Alle diese drei Schnittführungen gestatten, direkt auf den Pfannenboden zu dringen und ihn für das Eintreten des Kopfes völlig zugängig zu machen. Außer diesen von mir experimentell und auch operativ

Fig. 4.

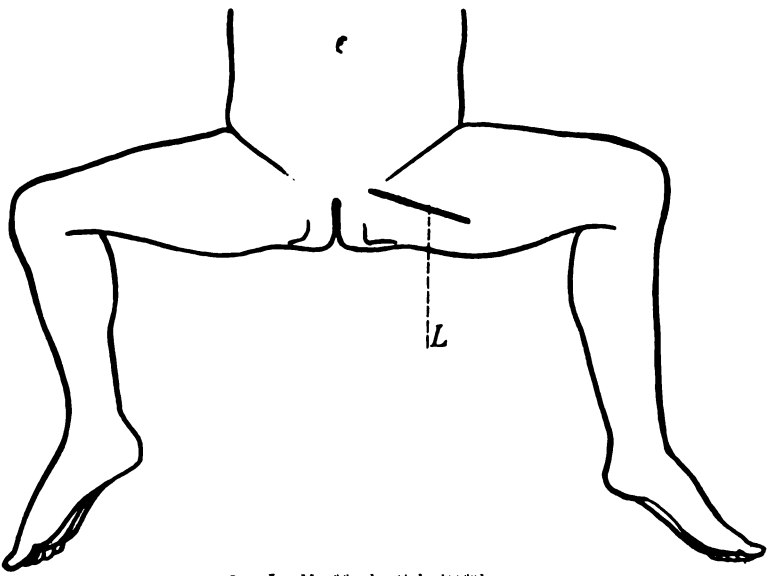

L = Ludloffsche Schnittführung.

durchprobierten Schnittführungen muß ich noch die Ludloffsche Schnittrichtung anführen (Fig. 4). Sie unterscheidet sich von meinem Schnitt dadurch, daß das Bein in rechtwinkliger Abduktionslage sich befindet, aber auch in der Mitte der Inguinalgegend neben den Gefäßen beginnt. Die Gefäße drängt Ludloff ebenso wie die Adduktoren ganz nach außen. Ich habe diesen Schnitt auch mehrere Male probiert und kann ihn nur empfehlen. Ueberlegen ist er jedoch Schnitt 1 nicht. Schon dadurch, daß Ludloff alle Weichteile nach außen drängen muß, also nach dem Kopf zu, wird das Auffinden und Reponieren des Kopfes ihm mehr Schwierigkeiten bieten, als mir bei meinem Schnitt, der einen Teil der Weichteile, Gefäße, Adduktoren nach einwärts drängt,

Digitized by Google

Sartorius und Iliopsoas aber nach außen. Diese Schnittführung reicht für alle Luxationen, die im repositionsfähigen Alter stehen, aus. Es gelingt auch von diesem Schnitt aus den Kopf in die Pfanne zu bringen, entweder durch einfachen Zug in der Richtung der Femurachse, Druck gegen den Trochanter und Abduktionsbewegungen, also genau wie bei der unblutigen Reposition, oder aber durch direktes Herunterholen des Kopfes mittels eines kleinen, von mir konstruierten Instrumentes, das man um den Hals herumführt, diesen festklemmt und dann den Kopf in die Pfanne hineinholt.

Diese Schnittführung genügt aber nicht für die schweren älteren

Fig. 5.

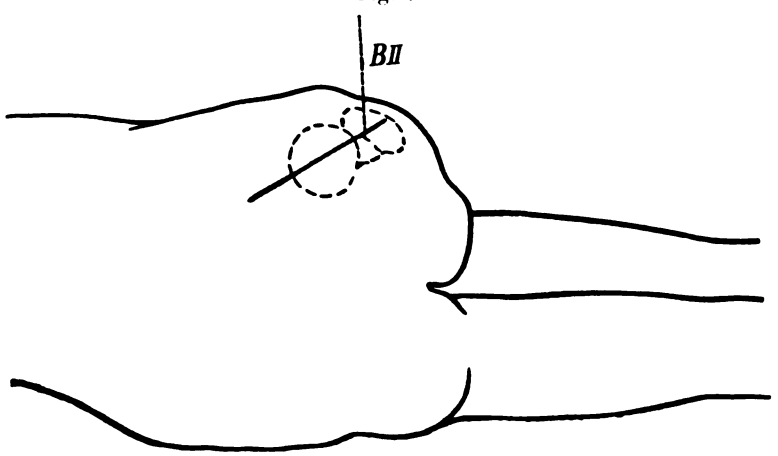

B II = Schnittrichtung des hinteren Schnittes von Bade. Patient liegt in Seitenlage. Das Bein stark adduziert.

Fälle von Luxatio iliaca, wo der Kopf sehr hoch und hinten auf der Beckenschaufel steht. Für diese Fälle hat Deutschländer seinen Schnitt Nr. 2 angegeben (siehe Fig. 2, D II), der an der Vorderseite des Femurs neben den Gefäßen herabgeht und nach oben sich zur Spina ant. sup. wendet, hier auf die Crista ilei umbiegt, aufs Periost eindringt und die Muskelansätze alle durchtrennt. Er bildet einen großen Hautmuskellappen, den er so zurückklappt, daß das ganze Operationsgebiet zugängig wird. Gegen diesen Schnitt habe ich einzuwenden, daß die Muskeln erst durchtrennt werden müssen, was immerhin zu Funktionsstörungen der Glutäalmuskulatur führen kann.

Deswegen habe ich den Schnitt nicht angewendet, sondern außer meinem Schnitt 1, der die Pfanne freilegt, noch einen zweiten Schnitt

Digitized by Google

benutzt, der den Kopf völlig zugängig macht. Ist also durch Schnitt 1 die Pfanne gründlich übersichtlich dargestellt, so wird eine große Gazeplatte zum Schutz der Wände mit Cleol getränkt, über dieser und der Haut angeklebt, dann das Bein in starke Flexion und Adduktion gebracht, so daß Kopf und Trochanter sich gut unter den Glutäen vorwölben. Jetzt erfolgt Schnitt über Trochanter und Kopf. Zwischen den Muskel-

Fig. 6.

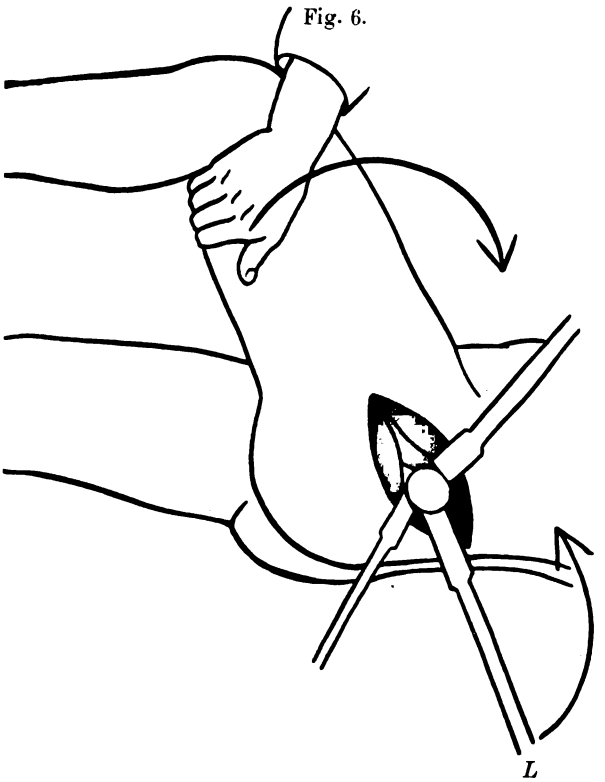

Die Hineinhebelung des Kopfes vom hinteren Schnitt aus.
L = Löffel, mit dem das adduzierende Hebelmanöver gemacht wird.

fasern des Glut. max. und med. wird hindurchgegangen, die Kapsel über dem Kopf eingeschnitten, jetzt ein starker langer Löffel zwischen Kopf und Kapsel von hinten oben eingeführt; das untere Ende desselben in den oberen Rand der Pfanne hineingelegt. Man kontrolliert von der unteren Wunde aus, ob das der Fall ist. Jetzt erfolgt die Hineinhebelung des Kopfes, ähnlich wie Codivilla es angab. Nur mit dem Unterschied, daß ich auch den Kopf von vorn, von der Pfannengegend eher kontrollieren kann (Fig. 6). Mit dem Löffel werden

Digitized by Google

Adduktionsbewegungen gemacht, während der Schenkel in immer stärkere Abduktion gebracht wird.

Welchen von den erwähnten Schnittführungen gebührt der Vorzug? Eine bestimmte Antwort darauf läßt sich nicht geben, man muß vielmehr bei der Wahl der Schnitte sich an folgende Gesichtspunkte halten. 1. In welchem Behandlungsstadium befindet sich das zu operierende Kind: hat es überhaupt noch keine Gipsbehandlung durchgemacht oder befindet es sich im ersten Gipsverband, und hat die Röntgenkontrolle erwiesen, daß der Kopf nicht in der Pfanne steht? Im letzteren Falle wird man das Kind in der Abduktionslage lassen und von vorn nach L u d l o f f operieren. Im ersten Falle dagegen wird man sich nach der Stellung des Kopfes richten. Steht der Kopf vorn, so wird man einen vorderen Längsschnitt benutzen; steht der Kopf nicht allzu weit nach hinten, so wird man den zweiten Schnitt benutzen; steht der Kopf sehr weit nach hinten, so wird man den vorderen Schnitt mit dem hinteren Schnitt kombinieren.

Außer der Schnittführung ist für den Erfolg der Operation von größter Wichtigkeit, die Asepsis peinlichst durchführen zu können. Bei der bisweilen langen Dauer der Operation und bei dem Wechsel der Lagerung des Kindes, namentlich dann, wenn man zu dem vorderen Längsschnitt noch den hinteren Glutäalschnitt hinzufügen muß, endlich bei der Notwendigkeit, Repositionsmanöver bei offener Wunde machen zu müssen, kann die Asepsis sehr leicht gefährdet werden. Ist man seiner Asepsis aber nicht ganz sicher und sollte man deshalb zu einer, wie H o f f a es empfahl, auch nur 24stündigen temporären Tamponade schreiten, so ist damit der Erfolg der Operation schon sehr in Frage gestellt. Verwachsungen und Versteifungen werden viel leichter eintreten können. Daher empfehle ich, wenn die Operation etwas länger dauern sollte, öfteren Handschuhwechsel und gute aseptische Bedeckung des Operationsgebietes, wenn Repositionsmanöver gemacht werden. Die aseptischen Platten, die man über die Wunde legt, klebt man am besten mit F i n k schem Cleol[1]) fest.

Außer der selbstverständlich peinlichen Asepsis ist zum Gelingen ferner notwendig die genaueste Beobachtung der Pfanne, der Kapsel, des Kopfes, kurz genaue Beobachtung des Operationsgebietes. Dies klingt zwar selbstverständlich, aber in der Praxis gestaltet sich der

[1]) Rp.: Terebinth. venet. . . 15 Colophonium . . . 25
Mastiche . . . . . 12 Res. alba 8
Spirit. vini (90°) . . 180

Digitized by Google

Ueberblick über das Operationsfeld nicht immer so ganz einfach, weil der Wundtrichter, auf dessen kleinem Grunde das Operationsgebiet liegt, ein ziemlich tiefer wird und die Uebersicht durch die namentlich aus den Kapselgefäßen hervorquellende leichte Blutung gestört wird. Daher ist ferner eine gute Lichtquelle nötig. Meiner Anregung folgend, hat mein Assistent Dr. Friedrichs eine für diesen Zweck sehr gute Stirnlampe konstruiert, deren Vorteil darin besteht, daß mehrere ganz kleine elektrische Lämpchen auf einem Stirnband armiert sind, deren Summe eine große Lichtquelle darstellt (zu beziehen durch Weidauer, Elektrotechniker, Volgersweg, Hannover). Zweitens ist nötig, daß das einzelne Lämpchen sehr klein und kurz gestielt sein muß, damit man, ohne das Operationsgebiet in die Gefahr der Berührung mit den Lampen zu bringen, möglichst nahe mit seinem Auge an das Operationsfeld heranrücken kann. Mit den sonst üblichen Stirnlampen war eine so gute Beleuchtung nicht möglich. Aber trotz der besten Beleuchtung und der dadurch ermöglichten Okularinspektion halte ich auch eine genaue Digitaluntersuchung der Pfanne und der sich entgegenstellenden Widerstände für sehr wichtig und notwendig, weil durch den Finger sich oft erst feststellen läßt, ob der Kopf auch am richtigen Ort der Pfanne gestanden hat oder wo die Widerstände sitzen, die sich dem Reponieren entgegenstellen, oder warum die Stabilität des Kopfes eine schlechte ist. Vor jeder Digitalexploration ist natürlich Handschuhwechsel notwendig.

Die Stellung, in der das blutig eingerenkte Bein in den Verband kommt, ist gewöhnlich die der unblutigen Sekundärperiode, also leichte Abduktion bei Vorwärtsrotation der Patella und Streckung des Kniegelenks. Die Dauer der Gipsbehandlung beträgt in der Regel 3 bis 6 Wochen. In vereinzelten Fällen, wo die Stabilität trotz der blutigen Reposition eine unsichere blieb, habe ich auch den Verband genau so angelegt, als wenn unblutig eingerenkt worden wäre, also in rechtwinkliger Abduktion. Ich habe ihn dann aber nicht 3 Monate, sondern kürzere Zeit, 3—6 Wochen, liegen gelassen, um dann erst in die zweite Stellung überzugehen. Daß die Kontrolle des Hüftgelenkes mittels Röntgenstrahlen genau so wie bei der unblutigen Einrenkung geschieht, brauche ich wohl nicht zu erwähnen.

Die Nachbehandlung muß erstens dafür sorgen, daß keine Reluxation eintritt, zweitens daß möglichst gute Beweglichkeit erfolgt. Um der ersten Forderung zu genügen, habe ich öfter einen Schienenhülsenapparat tragen lassen, der nur Beugung und Streckung zuließ;

Digitized by Google

um der zweiten Forderung zu genügen, müssen gleichzeitig energische Massagen und Bewegungen mit dem Hüftgelenk vorgenommen werden.

Was nun die Resultate der blutigen Behandlung anlangt, so muß bei ihrer Bewertung, wenn man sie mit denen der unblutigen Behandlung vergleichen will, vorweg zweierlei berücksichtigt werden.

Es handelt sich immer um Fälle, denen auch durch unblutige Behandlung nicht mehr zu helfen war. Es kommt also bei der Bewertung nur in Frage, ob diese Fälle, wenn man sie noch blutig behandelte, besser daran waren, als wenn man sich mit dem unblutig erreichten Resultat zufriedengegeben hätte.

Es handelt sich immer um ganz verzweifelte Fälle, die nur bei einem größeren Luxationsmaterial im Laufe von mehreren Jahren erst eine derartige Anzahl darstellen, daß man sie überhaupt statistisch verwerten kann. Vielleicht wird die Statistik der Resultate ein ganz anderes Gesicht bekommen, wenn im Laufe der nächsten Jahre statt jetzt 25 Operationen 50 zur Beurteilung zur Verfügung stehen, und man damit annähernd an Zahlen herankommt, die wir bei der unblutigen Behandlung überhaupt erst für eine Statistik zu benutzen pflegen. Es leuchtet also wohl ein, daß die beiden Methoden überhaupt nicht gut verglichen werden können. Die blutige hat eben erst einzusetzen, wenn die unblutige nicht zum Ziele geführt hat oder nicht zum Ziele führen kann.

Ich habe die Resultate nach drei Gesichtspunkten gesondert geordnet: 1. Nach dem anatomischen, 2. nach dem anatomischen und funktionellen Gesichtspunkt, 3. nur nach dem funktionellen Gesichtspunkt, unabhängig vom anatomischen Resultat.

ad 1. Anatomische Erfolge, d. h. konzentrische dauernde Einstellung des Kopfes, wurde 16mal erreicht unter 25 vorgenommenen Operationen, das sind, wenn man bei einer so kleinen Anzahl schon Prozentzahlen anwenden darf, 64 %. Diese 16 Operationen verteilen sich auf 11 Fälle. Während aber bei der unblutigen Behandlung konzentrische Einstellung und funktionelles gutes Resultat sich in der überwiegenden Mehrzahl der Fälle decken, abgesehen von wenigen Fällen, die trotz konzentrischer Einstellung steif bleiben, so kann man dieses bei der blutigen Behandlung nicht sagen. Die konzentrische anatomische Einstellung des Kopfes deckt sich durchaus nicht mit der funktionellen tadellosen Heilung.

ad 2. Anatomisch und funktionell sehr gute Resultate, die sich ungefähr decken mit den Resultaten bei der unblutigen Behandlung,

Digitized by Google

wurden 3mal in 3 Fällen erreicht. Ich bezeichne diese Fälle mit dem Prädikat „sehr gut". Anatomisch sehr gutes Resultat, aber funktionell gering gestört durch leichte Bewegungsbeschränkung, die jedoch noch Aussicht auf ein dauerndes gutes funktionelles Resultat bieten, wurde bei 3 weiteren Fällen erzielt. Diese Fälle bezeichne ich mit dem Prädikat „gut". Anatomisch sehr gutes Resultat mit befriedigendem funktionellem Resultat trat bei einem einseitigen Fall mit einer Hüfte ein. Anatomische Reposition und trotzdem schlechtes funktionelles Resultat trat in 3 Fällen mit sechs Hüften ein.

ad 3. Funktionell ziemlich gute Resultate bei nichtanatomischer Einstellung des Kopfes trat in weiteren 7 Fällen mit zehn Gelenken ein. Hierhin rechne ich diejenigen Fälle, die zweifellos nach der blutigen Einrenkung besser daran waren als ohne sie. Funktionell unbefriedigend, d. h. nicht besser als vor der Operation, waren die Resultate bei einem Fall. Endlich funktionell schlechte Resultate traten in 2 Fällen mit vier Hüften ein. D. h. diese Fälle wären ohne die blutige Operation offenbar besser daran gewesen mit ihren wackelnden Hüfter als nach der blutigen Operation, die trotz anatomischer Einrenkung an beiden Seiten zu hochgradigen Versteifungen führten. Endlich ist ein Todesfall zu verzeichnen gewesen; hier kann man natürlich nicht von einem operativen Resultat sprechen.

Wenn wir die Resultate analysieren, so finden wir, daß die 6 Fälle, welche ein gutes Resultat, 3mal sehr gut und 3mal gut, ergeben hatten, sich verteilen auf 2 einseitige und 4 doppelseitige Fälle. Der eine einseitige Fall war 2 Jahre alt, er wurde operiert, ohne daß ich den Erfolg oder Mißerfolg der unblutigen Behandlung abwartete, weil nach unseren Erfahrungen sicher ein Mißerfolg eingetreten wäre. Auch der Befund bei der blutigen Operation rechtfertigte dies. Der Kopf wurde durch ein vor die Pfanne sich straffendes Band am Reponieren gehindert. Der Kopf trat nicht tief genug in die Pfanne ein, weil die Pfanne zu flach war und weil die hinteren Kapselstränge ihn vom Pfannenboden abzogen. Diese mußten deshalb durchschnitten und die Pfanne mit dem Löffel vertieft werden. Da trotzdem die Stabilität eine mäßige blieb. so blieb der erste Verband recht lange liegen und es wurde noch ein zweiter Verband in Einwärtsrotation und leichter Abduktion angelegt. Ein Vierteljahr nach Abnahme des letzten Verbandes besteht guter Gang, kein Hinken, kein Trendelenburg, freie Beweglichkeit des Hüftgelenks wie an der anderen Seite, dauernd guter, beschwerdefreier Gang, nach dem Röntgenbild steht der Kopf konzentrisch in der Pfanne.

Digitized by Google

Also in diesem einseitigen, sehr jugendlichen Falle sehr gutes Resultat ohne Steifigkeit, trotz längerer Fixation.

Der zweite sehr gute einseitige Fall wurde blutig operiert, weil beim unblutigen Repositionsversuch eine Lähmung eingetreten war. Er war zur Zeit der Einrenkung $8^1/_2$ Jahre alt. Bei diesem Fall mußte außer dem seitlichen Vorderschnitt noch ein hinterer Glutealschnitt gemacht werden und der Kopf von hinten hineingehebelt werden. Der Verband blieb in zweiter Stellung etwa 6 Wochen liegen, dann wurde das Kind sich selbst überlassen. 4 Wochen nach der Entlassung trat eine typische suprakondyläre Femurfraktur ein. 6 Monate später bestand gute Festigkeit, konzentrische Einstellung des Kopfes, beginnende Coxa-vara-Bildung, noch ziemliche Steifheit des Ganges. Diese war, als das Kind sich 1914 vorstellte, völlig verschwunden, so daß man dem Gang des Kindes gar nichts mehr anmerkte.

Der dritte sehr gute Fall betrifft ein doppelseitig luxiertes Mädchen von $2^1/_2$ Jahren, bei der die eine Seite sich immer zu hoch einstellte, trotz wiederholter Repositionen. Diese Seite wurde, da die Eltern es absolut wünschten, blutig reponiert, und zwar durch vorderen Seitenschnitt. Als Repositionshindernis fand sich ein zu großer Kopf, der nicht in die Pfanne hineinpaßte, sie mußte daher vergrößert werden. Der Verband blieb in typischer zweiter Stellung 4 Wochen liegen, dann wurde das Kind sich selbst überlassen; bei der letzten Untersuchung war die Beweglichkeit des Gelenkes sehr gut, der Kopf stand fest in der Pfanne, es bestand kein Hinken mehr.

Der vierte „gute" Fall war doppelseitig. 7 Jahre alter Knabe, an der einen Seite war die unblutige Einrenkung geglückt, an der anderen Seite wegen Ischiadicuslähmung blutig operiert worden. Und zwar bin ich hier direkt durch den hinteren Glutealschnitt vorgegangen und habe den Kopf von hinten mit dem Löffel hineingehebelt. Als Repositionshindernis wurden die vor der Pfanne hinüberziehenden Muskelstränge angesehen, nach deren Durchschneidung die Reposition gelang und die Retention bestehen blieb. Der Verband wurde in typischer erster Stellung angelegt und der Fall wurde weiter behandelt als wäre er unblutig eingerenkt, nur die Dauer der einzelnen Verbandperioden wurde abgekürzt; bei der letzten Untersuchung 1913 zeigte der Junge durchaus guten Gang, gute Beweglichkeit in beiden Hüftgelenken, kein Trendelenburg, keine Verkürzung. Vollständige Freiheit der Bewegungen war jedoch noch nicht vorhanden. Es ist jedoch zu hoffen, daß diese mit den Jahren noch eintreten wird.

Digitized by Google

Der fünfte und sechste „gute" Fall betreffen zwei doppelseitige iliacale Fälle im Alter von 4—4½ Jahren, bei denen der Erfolg oder Mißerfolg der unblutigen Behandlung nicht abgewartet wurde, sondern auf Grund des bei der unblutigen Einrenkung erhobenen Befundes bald die blutige Einrenkung gemacht wurde. Beide Fälle wurden mit vorderem Längsschnitt operiert, beide Fälle bekamen zur Sicherung des Resultats Schienenhülsenapparate. In dem einen Fall ist der Apparat seit einem Jahre fortgelassen, die Beweglichkeit ist bezüglich Beugung und Abduktion noch etwas beschränkt, der Gang ist jedoch schon ein guter, durchaus nicht mehr watschelnder zu nennen. Im anderen Falle ist der Apparat seit einem halben Jahre fortgelassen, beide Köpfe stehen auch hier konzentrisch, das eine Bein ist schon sehr gut beweglich, das andere Bein zeigt noch leichte Fixation in Beugestellung, auch ist die Abduktion noch etwas gehemmt. Es besteht kein Luxationshinken, keine Lendenlordose, kein Trendelenburg. Auch diese beiden Fälle können, obwohl sie noch nicht völlig der Nachbehandlung entwachsen sind, als durchaus gute bezeichnet werden, die jetzt 6 Wochen später nach der Niederschrift sich schon so sehr weiter gebessert haben, daß ein Aufstieg zur Zensur „sehr gut" durchaus gesichert ist.

Was die Zensur befriedigend anlangt, so trifft sie für 7 Fälle zu, bei denen der Erfolg der Operation zwar nicht in anatomischer und funktioneller Heilung bestand, bei denen aber der Zustand nach der Operation gegen den Zustand vor der Operation als entschieden verbessert bezeichnet werden muß. In einigen dieser Fälle war trotz anatomischer Heilung oder, richtiger ausgedrückt, trotz konzentrischer Reposition, das Resultat getrübt durch die funktionelle Störung, in anderen Fällen keine konzentrische Einstellung eingetreten.

1. Einmal bei einer 1½jährigen doppelseitigen Luxation ist der Gang recht gut, aber die Köpfe stehen nicht in der Pfanne, sondern subluxiert nach oben und vorne, ohne nach oben verschieblich zu sein. Es besteht keine Lordose der Lendenwirbelsäule, kein Luxationssteiß, beide Köpfe stehen gleichmäßig, sind gut beweglich, es ist keine scheinbare Verkürzung eines Beines vorhanden. Der Gang ist andauernd gut und beschwerdefrei, ganz leicht schwebend.

2. Einmal bei einer 7jährigen doppelseitigen Luxatio iliaca, bei der zwar konzentrische Einstellung des Kopfes an beiden Seiten erreicht war, ist die eine Seite beträchtlich steif geblieben, trotzdem jetzt 5 Jahre seit der Reposition verflossen sind. Auch besteht leichte Flexions- und Adduktionskontraktur, infolgedessen Senkung der anderen Seite

Digitized by Google

und Skoliose der Lendenwirbelsäule. Zur Beseitigung der Kontraktur ist das Kind zurzeit wieder aufgenommen worden, es ist möglich, daß durch die Behandlung noch eine wesentliche Besserung erreicht wird, so daß dieser Fall noch in eine höhere Resultatgruppe aufrücken kann. Flexions- und Abduktionskontraktur sind jetzt beseitigt, so daß der Gang nun ein wesentlich besserer ist.

3. In einem dritten Fall, der durch kongenitale Klumpfüße und multiple Kontrakturen kompliziert war, ist insofern das Resultat ein befriedigendes zu nennen, als der Junge, der vorher überhaupt nicht gehen konnte, ohne Stock sich jetzt fortbewegen kann. Die eine Hüfte steht konzentrisch, die andere subspinös, beide Hüftgelenke sind ziemlich steif. Seit der Einrenkung sind 5 Jahre vergangen, ohne daß eine wesentlich größere Beweglichkeit eingetreten ist. Trotzdem der Zustand nach der Behandlung sich kaum vergleichen läßt mit dem vorigen krüppelhaften Dasein, das der Junge führte, glaube ich mit Rücksicht auf die Steifigkeit in den Hüftgelenken das Gesamtresultat doch nur als befriedigend bezeichnen zu müssen.

4. In einem vierten Falle, der eine 10jährige einseitige Luxation betraf, besteht zwar konzentrische Einstellung, aber wiederum beträchtliche Steifheit, so daß auch dieses Resultat nur als befriedigend gelten kann. Das Kind ist jedoch wesentlich besser daran als vor der Operation.

5.—7. In den drei letzten Fällen, die alle einseitige Luxationen betreffen von $7^1/_2$, 11 und 4 Jahren, wurde keine dauernde Reposition erzielt, sondern nur suprakontyloide Einstellung. Der Gang ist in diesen Fällen ein ziemlich guter, doch besteht leichtes sichtbares Hinken. Mit Rücksicht darauf, daß vor der Operation die Luxationen iliakal waren und hochgradiges Hinken bestand, muß man diese Resultate auch als befriedigend ansehen.

Unbefriedigend nenne ich das Resultat bei einer 4jährigen doppelseitigen Luxation, die allerdings nur an einer Seite, links, blutig reponiert wurde, bei der aber der Kopf wieder nach hinten abrutschte, während an der unblutig eingerenkten Seite derselbe ursprünglich zu tief stand und später auch dort wieder luxierte. Der Zustand war also nach der Operation nicht besser als vorher.

Schlecht, d. h. schlechter als vor der Operation, muß ich 2 Fälle doppelseitiger Luxationen registrieren. Der eine Fall, kompliziert mit Little, ging vor der Behandlung nicht, geht auch nach der Behandlung nicht allein, d. h. ohne Stock. Die Behandlung war

Digitized by Google

außerordentlich langwierig und schwierig, wie aus der Krankengeschichte hervorgeht. Am 26. Juni 1914 notierte ich folgenden Befund: Das Kind geht im Gehbock, rechts leichte X-Beinstellung des Knies, die Füße werden plan aufgesetzt, keine Lordose im Lendenteil, starke Kyphose der Brustwirbelsäule, der rechte Kopf ist vorne gut fühlbar, das rechte Hüftgelenk steht in Streckstellung, es ist keine Drehbewegung und keine Abduktion möglich; das linke Hüftgelenk steht ebenfalls in Streckstellung, Beugung bis zum rechten Winkel möglich, Drehung und Abduktion sind frei, die Köpfe sind auf beiden Seiten nicht verschieblich. Rechter Oberschenkel, von der Spina bis zum oberen Patellarrand gemessen, 27 cm. Links ebenfalls 27 cm. Länge des ganzen Beines, von der Spina bis zum Malleolus externus gemessen, rechts 62, links 61 cm. Knie- und Fußgelenke können in geringen Grenzen gebeugt und gestreckt werden. Auf dem Röntgenbild besteht an der rechten Seite starke Coxa vara, Kopf und Hals stehen in der Pfanne, sind aber durch Knochenspangen mit der Pfanne verwachsen. Links steht der Kopf neben der Pfanne, aber im Niveau derselben. Der Trochanter minor liegt der Pfanne zugekehrt. Das einzig Tröstliche an dem Falle ist, daß er mit Littlescher Lähmung kombiniert war, und deshalb bei der geringen Intelligenz des Kindes, selbst wenn die Hüftgelenke beweglicher geworden wären, das Endresultat sich nicht viel hätte ändern lassen. Der Erfolg der blutigen Operation muß aber als ein schlechter bewertet werden.

Bedauerlicher ist der andere Fall, der eine 9jährige doppelseitige iliakale Luxation betraf, der zu einer vollkommenen Ankylose beider Hüftgelenke führte (siehe die Krankengeschichte) und dadurch zu einer wesentlichen Verschlechterung gegenüber dem Zustande vorher.

Der letzte Fall endlich, $10^1/_4$jährige doppelseitige Luxation, der infolge der Operation zum Exitus führte, kommt für die Beurteilung der Schlußzustände nach der blutigen Einrenkung nicht in Frage.

Schlußbetrachtung: In den verzweifelten Fällen liefert die blutige Einrenkung des Hüftgelenkes bisweilen noch gute Resultate, nämlich in ca. 35 % der blutig operierten Fälle. Von diesen wurden etwa die Hälfte annähernd so gut wie die bestgeglückten unblutig behandelten Fälle. In etwas höherer Anzahl, etwa 41 %, liefert die blutige Operation befriedigende Resultate; keine Heilungen zwar mehr, aber doch derartige Verbesserungen, daß den Patienten immer noch ein wesentlicher Nutzen aus der Operation erwachsen ist. In ca. 12 % der Fälle jedoch wird entweder keine Verbesserung des Zustandes oder sogar eine Ver-

Digitized by Google

schlechterung gegen den früheren Zustand hervorgerufen. Todesfälle dürfen der Operation heutzutage, wenn stets nur eine Hüfte zurzeit eingerenkt wird und peinliche Asepsis gewahrt wird, nicht zur Last gelegt werden. Anwenden soll man die blutige Operation nach Versagen der unblutigen stets bei einseitigen Fällen, bei der doppelseitigen Luxation soll man mit der Operation über das 5. Lebensjahr möglichst nicht hinausgehen, weil die Gefahr einer doppelseitigen Ankylose und damit einer Verschlechterung droht.

Anhang: Krankengeschichten.

Fall 1. Helmut J., 2 Jahre alt. Linksseitige Luxation.

Kind ist 2mal täglich auf dem Extensionstisch bis zu 35 kg gestreckt. Repositionsversuch in Narkose am 5. April 1913.

Trotz Durchwalken der Adduktoren, trotz maschineller Bemühungen gelingt es nicht, eine einwandfreie Reposition zu erzielen. Bisweilen hört und fühlt man leichteres zweifaches Knuksen. Der Oberschenkel steht dann fast rechtwinklig abduziert, der Unterschenkel rechtwinklig gebeugt, ohne Flexion im Hüftgelenk. Diese Stellung ist nicht immer zu erreichen. Es wird in rechtwinkliger Abduktion in typischer Stellung, ohne daß man den Kopf proximal in der Leistenbeuge fühlen kann, eingegipst.

Kind soll nach dem Befund der Röntgenuntersuchung unblutig weiter behandelt werden.

7. April. Kopf exzentrisch.

23. April. In Narkose wird nochmals Einrenkung versucht, gelingt ziemlich leicht. Stabilität leidlich. Nach verschiedenem Reluxieren und Reponieren fällt auf, daß der Kopf ab und an mit stärkerem Geräusch über den Pfannenrand gleitet, zuweilen unmerklich reluxiert. Es muß sich also zuviel Kapsel zwischenschieben. Im anderen Fall ist die Stabilität besser. Nach Einrenkung mit merklichem Ruck wird das Bein in erster typischer Stellung eingegipst.

26. April. Röntgenkontrolle. Kopf nicht in der Pfanne, soll blutig behandelt werden.

7. Mai. Längsschnitt in Narkose, Eingehen zwischen Adductor longus und magnus, beim Auseinanderziehen der Muskeln, um auf den Kopf zu gelangen, wird ein Ast des N. observatorius gezerrt. Kopf wird freigelegt und reluxiert, man sieht, daß er dabei über ein starkes Band gleitet, das ihn scheinbar beim Reponieren hindert, voll in die Pfanne zu treten. Nach Entfernung eines weiteren Stückes der vorderen Kapsel und beim Reponieren sieht man, daß der Kopf nicht weit genug nach oben und proximal in die Pfanne hineingeht. Beim Tasten mit dem Finger fühlt man von oben die Kapsel sich noch straff spannen, und daß die Pfanne flach ist. Nach Durchtrennung der spannenden Teile und Repositionsversuchen tritt der Kopf nur bei starkem Druck völlig in die Pfanne und reluxiert leicht nach hinten. Das Lig. bertini fehlte, der Kopf selbst trägt eine kleine, bucklige Vorwölbung und ist relativ stark antevertiert und die hinteren Kapselstränge ziehen den Kopf immer vom Pfannenboden ab. Dieselben werden teils stumpf, teils scharf durchtrennt, die Pfanne wird mit scharfem Löffel etwas ver-

Digitized by Google

tieft. Jetzt hat der Kopf etwas besseren Halt, gleitet jedoch auch jetzt noch trotz Gegendruck bei Abduktion von 36° heraus. Hautnaht, aseptischer Verband, Reponieren des Kopfes auf dem Bock. Eingipsen bei 50° Abduktion, mäßiger Flexion, gestrecktem Unterschenkel und wenig nach außen sehender Patella.

2. Juli. Verbandabnahme, Röntgenuntersuchung. Kopf konzentrisch, Beweglichkeit gut. Neuer Verband ohne Narkose, Oberschenkel mehr nach innen rotiert, etwas mehr adduziert.

4. Juli. Röntgenkontrolle. Kopf konzentrisch, Verband ausgeflickt.

15. August. Verbandabnahme, Kopf steht gut.

22. August. Patient entlassen. Kopf hat sich nicht verschoben.

Fig. 7.

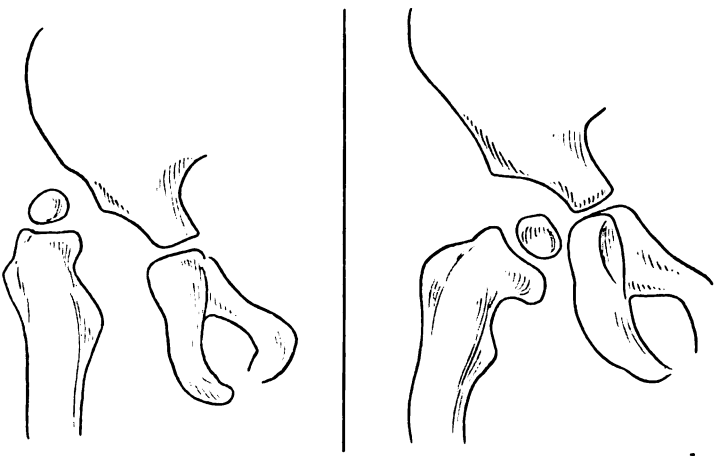

H. J. vor und nach der blutigen Reposition.

20. September. Vorgestellt, geht schon ganz gut. Kopf ist in der Pfanne geblieben.

15. Dezember 1913. Helmut geht gut. Kein Trendelenburg, keine Verkürzung. Beweglichkeit nach allen Richtungen frei.

Epikrise: Die blutige Eröffnung zeigte, daß der Hauptgrund der schlechten Festigkeit das sich quer vor die Pfanne spannende Ligament und ferner eine zu flache Pfanne war.

Das Resultat der blutigen Operation läßt durchaus den Vergleich mit bestgelungenen unblutigen Einwirkungen zu (siehe Fig. 7).

Fall 2. Else F., $8^1/_2$ Jahre alt. Rechtsseitige Luxatio iliaca; stark hinkender Gang, das Kind geht schon auf der Fußspitze. Starke Lordose, ziemlich weit vorgewölbter Bauch. Der Kopf steht etwa 6 cm über der Roserschen Linie, hinten auf der Beckenschaufel. In der Familie ist nichts bekannt. Die Röntgenuntersuchung ergibt, daß der Kopf hinter der Beckenschaufel 3 cm vom Pfannenrande entfernt steht, 6 cm oberhalb des Y-förmigen Spaltes. Der Kopf ist schmal, klein, durch einen deutlichen Epiphysenspalt vom Halse getrennt. Der Hals

Digitized by Google

selbst zeigt keine Anteversion. Der Trochanter minor steht in der Höhe des Y-förmigen Spaltes, 5 cm vom Epiphysenspalt des Kopfes entfernt. Der Trochanter major ist 3 cm vom Epiphysenspalt und 7,5 mm von der Beckenschaufel entfernt. Die Pfanne ist im oberen Quadranten in zwei deutlich ausgeprägte Gruben zerfallen und hypoplastisch. Der Y-förmige Spalt ebenfalls sichtbar und gerade durchgeführt. Der untere Pfannenquadrant überragt nur ganz wenig den Y-förmigen Spalt, er erscheint ebenfalls hypoplastisch. Die Tränenfigur ist nur in ihrem inneren Schenkel sichtbar. Die gesunde Seite ist normal.

Am 23. Juni 1909 Repositionsversuch in Narkose. Es gelingt nicht, den Kopf absolut in die Pfanne einzustellen, wohl aber gelingt eine Scheinreposition. Es wird der Verband in möglichst starker Abduktion angelegt bis über das Knie. Als ich eine Stunde nach der Operation die Visite mache, finde ich, daß der rechte Fuß sich nicht bewegen läßt. Deshalb wird 2 Stunden nach der Reposition der Verband wieder vollständig entfernt, und es zeigt sich nun, daß eine komplette Lähmung des rechten Unterschenkels eingetreten ist. Es sind weder das Fußgelenk noch die Zehen im geringsten beweglich. Es wird deshalb das Bein in seine gewöhnliche Stellung zurückgebracht und sofort vorsichtige Bewegungen mit den Zehen und dem Fuße gemacht.

Am 24. Juni sind aktiv noch keine Bewegungen sichtbar. Die Muskeln reagieren aber auf den faradischen und galvanischen Strom. Abends ist eine kleine Bewegung in der zweiten Zehe eben sichtbar.

Am 25. Juni zeigt auch die große Zehe eine minimale Bewegung. Es wird nun wochenlang zunächst die eingetretene Lähmung behandelt, die verhältnismäßig rasch vollständig zurückgeht.

Anfang August sind alle Bewegungen wiedergekehrt, doch besteht noch eine erhebliche Schwächung der Muskulatur. Das Kind wird zunächst entlassen und soll sich im Herbst zwecks Vornahme der blutigen Reposition wieder einfinden.

8. Oktober Aufnahme. Repositionsversuch in Narkose unter Eröffnung des Gelenkes. Das Kind liegt in Seitenlage. Unter starker Extension wird ein Schnitt von der Spina anterior superior nach abwärts zwischen Trochanter major und der vorderen Kontur des Schenkels von etwa 10 cm geführt. Es wird zwischen den Muskeln hindurchgegangen, auf die Kapsel stumpf freipräpariert; dabei ist die Blutung sehr gering. Die Kapsel wird eröffnet, sie ist sehr dick, es findet stärkere Blutung statt. Der Pfanneneingang ist durch die vordere Partie der Kapsel verdeckt. Ein Adduktorenstrang spannt sich quer über den unteren Rand der Pfanne. Dieser wird eingeschnitten, stärkere Blutung, Kompression, worauf die Blutung still. Jetzt ist die Pfanne deutlicher sichtbar. Ein Ligamentum teres ist nicht vorhanden. Ich fasse mit meiner Kopfzange den Kopf und versuche ihn, indem der Assistent gleichzeitig abduziert, in die Pfanne hineinzuführen. Ich versuche nun zunächst von vorne, meinen Pfannenlöffel hinter den Kopf zu schieben und den Kopf auf die Weise in die Pfanne hineinzuheben. Auch dies gelingt nicht. Es werden dann die bekannten unblutigen Repositionsmanöver gemacht, aber auch sie bringen den Kopf nicht in die Pfanne. Nun wird in starker Adduktion des Schenkels, so daß der Kopf sich hinter den Glutäen stark vorwölbt, ein Schnitt direkt auf den Kopf gemacht, durch die Muskulatur und die Kapsel hindurch. Von diesem Schnitt aus wird der Löffel hinter den Kopf hindurch-

Digitized by Google

geführt, bis zur Pfanne, und nun gelingt die Hineinhebelung des Kopfes, indem ich mit dem Löffel Adduktionsbewegung mache, während der Assistent den Schenkel in Abduktion bringt. Typische Reluxation nach Hinausführung des Löffels und erneutes Reponieren auf dem Löffel. Nach Herausziehung des Löffels sieht man, daß unterhalb der Art. femoralis sich eine etwas spitze Prominenz vorwölbt, die wir als den Trochanter major ansprechen. Nun werden die beiden Wunden genäht, ein Tampon provisorisch darin gelassen in der vorderen Wunde, dieser, als der aseptische Verband gemacht werden soll, herausgezogen, die Wunde völlig geschlossen, ein aseptischer Verband angelegt und nun in typischer zweiter Stellung bei 45° Abduktion, fast völliger Streckung des Kniegelenks, mit nach vorwärts gerichteter Patella, der Gipsverband angelegt. Der Wundverlauf ist normal. Es tritt keine Temperatursteigerung ein. Am 23. Oktober wird der Gipsverband gefenstert, die Fäden werden entfernt, die Wunde sieht tadellos aus, es wird ein Röntgenbild gemacht; das Röntgenbild zeigt den Kopf konzentrisch in der Pfanne. Der Verband wird ausgeflickt und das Kind entlassen.

Am 13. Dezember wird das Kind wieder aufgenommen. Die Röntgenuntersuchung ergibt, daß der Kopf deutlich in der Pfanne steht; da er nicht sehr scharf sichtbar, besteht die Möglichkeit, daß er etwas nach vorne steht. Das Kind bleibt ohne Verband und wird mit Massage und Bewegungen behandelt.

Am 23. Dezember wird das Kind mit Anweisung an die Eltern nach Hause entlassen.

Am 17. Januar 1910 wird es in die Klinik eingeliefert, es hat das rechte Bein oberhalb des Kniegelenkes gebrochen. Die Fraktur wird reponiert und das Kind bekommt einen Beckengipsverband, der bis Ende Februar liegen bleibt. Dann erfolgen Mobilisationsbewegungen im Hüft- und Kniegelenk, bis das Kind Ende März noch stark hinkend entlassen werden kann. Es soll zu Hause weiterbehandelt werden.

Am 1. August 1910 stellt es sich zum letzten Male vor. Es geht noch ziemlich steif, aber nicht mehr watschelnd. Die Röntgenuntersuchung ergibt, daß der Kopf in der Pfanne konzentrisch steht, daß aber im Halse offenbar Resorptionsvorgänge im Sinne einer Coxa vara vor sich gehen. Das Kind wird mit der Weisung wieder nach Hause entlassen, tüchtig Uebungen zu machen und sich nach einem Jahre wieder vorzustellen.

Das Kind soll sich in nächster Zeit wieder zeigen.

Epikrise: Dieser hochgradige Fall von einseitiger Luxation zeigt, 1. daß die starken Abduktionsmanöver, welche zu einer Scheinreposition führten, die Ursache der Lähmung waren. Der Kopf konnte den hinteren Pfannenrand nicht überschreiten, drückt gegen den N. ischiadicus und verursacht durch den Druck eine Quetschung und somit eine Lähmung des Nerven. Wenn der Verband nicht sofort abgenommen und nicht sofort durch die Wiederherstellung der Normallage der Nerv von seinem Drucke befreit worden wäre, so wäre aller Voraussicht nach die Lähmung nicht so schnell zurückgegangen. 2. zeigt der Fall, daß eine Reposition unblutig nicht zu erreichen gewesen wäre, weil einmal sich ein starker Adduktorenstrang quer vor die Pfanne gelegt hatte, und das Hineinschlüpfen des Kopfes verhinderte, und weil die Kapsel selbst so verdickt war, daß sie sich von oben her bei den Einrenkungsversuchen in die Pfanne hineinlegte. Da nun eine Lähmung eingetreten war und es vorauszusehen war, daß erneute

Digitized by Google

unblutige Manöver nicht zum Ziele führen konnten, eine Voraussicht, die der Befund bei der blutigen Operation bewies, so war der blutige Eingriff gerechtfertigt. Interessant war hierbei, daß es auch blutig zunächst nicht möglich war, den Kopf zu reponieren, und daß erst das Hebelmanöver mittels meines Löffels von einem zweiten Schnitt aus den gewünschten Erfolg brachte. Endlich 3. wurde die Behandlung kompliziert durch einen Bruch oberhalb des Kniegelenkes. Mit Rücksicht auf diese Schwierigkeiten bei der Reposition und während der Nachbehandlung, muß das Resultat, wie es bei der letzten Untersuchung vorlag, als ein außerordentlich günstiges angesehen werden, und es ist zu hoffen, daß auch das Dauerresultat, wenn die Resorptionsvorgänge im Halse nicht zu einer zu starken Auflösung desselben und zu einer Coxa-vara-Bildung oder zu einem

Fig. 8.

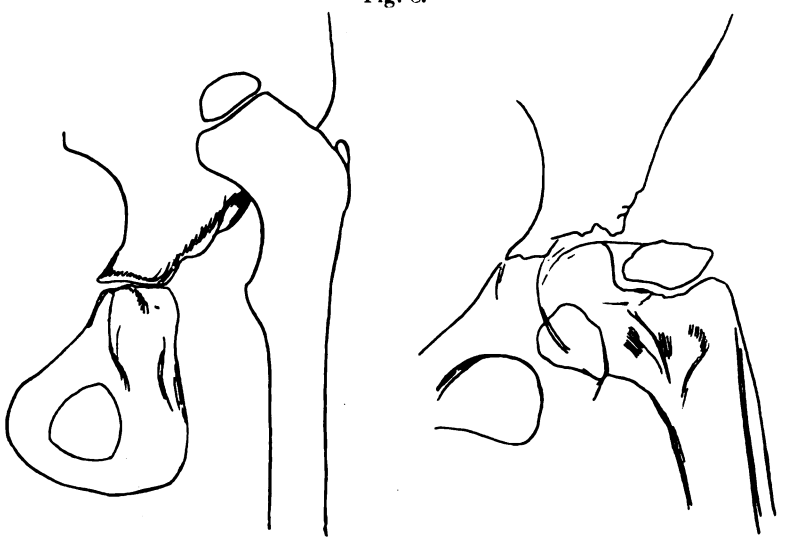

E. F., 8½ Jahre, vor und nach der blutigen Reposition.

Schwund führen, ein recht gutes werden wird, so daß das Kind, auch wenn es eine geringe Bewegungsstörung im Hüftgelenk zurückbehalten wird, jedenfalls weitaus besser daran sein wird, als wenn es nicht behandelt worden wäre.

Diese Hoffnung hat sich erfüllt. Ende 1913 stellte das Kind sich völlig gut gehend vor. Es war Beweglichkeit bis fast zur normalen im Hüftgelenk zurückgekehrt. Beugung frei bis über einen rechten Winkel. Rotation nach außen und innen ganz frei. Nur die Abduktion war beschränkt. Kein Trendelenburg. Röntgenuntersuchung. Kopf konzentrisch, aber starke Coxa-vara-Bildung (siehe Fig. 8).

Fall 3. Magdalene St., 2½ Jahre alt. Doppelseitige Luxation.

Das Kind hat einen stark watschelnden Gang, starke Lendenlordose, weit hervortretenden Bauch. Die Trochanteren stehen etwa 2 cm über der Roserschen Linie. Die Köpfe sind nach unten gut verschieblich. Der rechte Kopf ist bei Beugung hinten gut fühlbar, der linke Kopf steht nicht ganz so hoch, aber er ist

Digitized by Google

ebenfalls bei Beugung auf der Beckenschaufel fühlbar. Die rechte Adduktorenfalte steht zwei Finger breit höher als die linke. Bei Bewegungen hört man in der Hüfte keine knackenden Geräusche.

Die Röntgenuntersuchung bestätigt die Diagnose. Der Kopf steht an der rechten Seite $3^1/_2$, an der linken Seite 3 cm über dem Y-förmigen Spalt. An der linken Seite wird der Kopfschatten schon geschnitten von der Beckenschaufel, an der rechten Seite tangiert sie ihn eben. Der linke Kopf ist etwas kleiner als der rechte. Der Hals ist sehr lang an der linken Seite und geht sehr steil in den Schaft über. Die Schenkelhalsspitze ist kaum angedeutet. An der rechten Seite ist der Hals etwas dicker und etwas kürzer. Die Pfanne ist links im oberen Quadranten sehr flach, nach dem Röntgenbilde rechts ganz wenig abgerundet. Rechts springt der untere Quadrant stark vor über den Y-förmigen Knorpel, links liegt er in demselben Niveau mit ihm.

17. März 1908. Einrenkung in Narkose. Die rechte Seite wird durch Fingerdruck sofort reponiert und bleibt fest reponiert mit federnder Stabilität stehen, trotzdem an der anderen Seite Repositionsversuche gemacht werden. Die Repositionsversuche an der linken Seite führen nicht sofort zum Ziele, offenbar, weil das Becken nicht genügend fixiert wird, wenn dies gut fixiert wird, tritt auch sofort die Reposition ein. An der rechten Seite ist die primäre Stabilität eine vollkommene, der Kopf verläßt auch bei Normalstellung die Pfanne nicht, erst bei 45° Flexion springt der Kopf deutlich aus der Pfanne. An der linken Seite ist die Stabilität nicht ganz so gut, doch kann das Bein ebenfalls bis etwa 25° Normallage gebracht werden, ehe eine Reluxation erfolgt.

Es wird erst das rechte Bein in 35° Abduktion, Streckung des Unterschenkels, Normallage der Patella eingegipst, dann das linke Bein in etwa genau derselben Stellung.

19. März 1908. Röntgenuntersuchung. Diese ergibt, daß die Köpfe in der Pfanne stehen, daß sie jedoch nicht wie gewöhnlich dem Y-förmigen Knorpel gegenüberstehen, sondern höher. Deswegen entschließe ich mich, den Verband in der sonst üblichen Weise anzulegen. Das Kind wird am 19. März aus dem Verband herausgenommen und auf die Beine gestellt ohne Verband. Dabei tritt eine Reluxation nicht ein, das Kind macht sogar, an den Händen angefaßt, einige Schritte. Man sieht dabei, daß die vorher starke Lordose und der vorgestreckte Bauch verschwunden sind. Dann wird das Kind auf den Beckenbügel gelegt und rechts in Abduktionslage eingegipst. Das linke Bein wird in reponierter Stellung gelassen und mit einem Gipshöschen bis zur Mitte des Oberschenkels versehen. Röntgenuntersuchung. Rechts Kopf konzentrisch. Das Kind wird auf 3 Monate entlassen.

17. Juni 1908. Das Kind wird aufgenommen. Verbandabnahme, Röntgenuntersuchung. Diese zeigt, daß der Kopf an der rechten Seite konzentrisch stehen geblieben ist; an der linken Seite, wo nur das Gipshöschen bis zum Knie gemacht worden war, ist der Kopf reluxiert. Die rechte Seite wird weiter behandelt. Das Bein wird an der rechten Seite in 45° Abduktion gebracht, die Kniescheibe nach vorn stehend wird dann das Kind auf 2 Monate entlassen.

20. August 1908 Aufnahme. Die Röntgenuntersuchung zeigt den Kopf konzentrisch in der Pfanne, er ist gut fühlbar. Die Kniescheibe steht nach vorn. Das Kind soll sich nach 8 Tagen zeigen.

Digitized by Google

27. August. Leichte Auswärtsrotation, der Kopf steht exzentrisch an der rechten Seite. Das Kind wird nach Hause entlassen. Fehler: hier hätte nochmal in Abduktion, Extension und Innenrotation eingegipst werden müssen.

Am 7. November 1908 Einrenkung der linken Seite in Narkose. Sie erfolgt wie gewöhnlich. Primäre Stabilität ist sehr gut. Das Bein wird in typischer Stellung in den Verband getan und nach Röntgenkontrolle, die den Kopf konzentrisch in der Pfanne zeigt, wird das Kind auf 3 Monate entlassen.

4. Januar 1909 Verbandabnahme. Die zuerst eingerenkte rechte Seite steht in leichter Auswärtsrotation, der Kopf ist aber fest. An der linken Seite ist der Kopf prominent in der Leistenbeuge. Die Röntgenuntersuchung zeigt rechts den Kopf exzentrisch, links den Kopf gut in der Pfanne. Verbandwechsel in Narkose. Rechts wird unter Zug und Einwärtsrotation der Kopf reponiert, links wird die Abduktion vermindert, das Knie nicht ganz gestreckt, die Kniescheibe steht noch nach außen. Das Kind soll noch zwei Verbände haben in 2 Monaten.

5. Februar 1909 Verbandabnahme. Links steht der Kopf konzentrisch, rechts steht er ganz leicht exzentrisch, aber nicht in dem Maße, wie im November 1908. Beim Verbandwechsel wird das rechte Bein etwas herabgezogen und in Einwärtsrotation gebracht, das linke Bein in verminderte Flexion und Abduktion von etwa 45°. Der Verband bleibt in dieser Stellung etwa 2 Monate lang liegen. Abnahme des Verbandes am 6. April 1909. Die Köpfe sind an beiden Seiten gut in der Pfanne fühlbar. Die Röntgenuntersuchung zeigt, daß der Kopf gut konzentrisch in der Pfanne steht. Der Kopf hat an der medianen Seite eine Einschmelzung erfahren, ist an der äußeren Seite etwas verdickt. Er ist wesentlich breiter als der Kopf an der anderen Seite. Dieser steht ebenfalls konzentrisch in der Pfanne, ist aber klein und rund. Das Kind wird ohne Verband nach Hause entlassen.

23. August 1909 Röntgenuntersuchung. Der Kopf steht an beiden Seiten konzentrisch in der Pfanne, rechts ist er eine breite schmale Scheibe, links ist er kugelig, wesentlich dicker und füllt die Pfanne vollständig aus.

Am 1. November 1909 stellt das Kind sich wieder vor. Die Röntgenuntersuchung ergibt, daß der Kopf an der linken Seite reluxiert ist und an der rechten Seite exzentrisch steht. Der Befund am 1. November, bevor das Kind in Narkose wieder reponiert war, war folgendermaßen: Die linke Hüfte ist außerordentlich empfindlich, steht in fast rechtwinkliger Flexion. Die Röntgenuntersuchung zeigt, daß der Kopf reluxiert ist und daß eine Infraktion am Halse stattgefunden hat. Es wird an der linken Seite ein Extensionsverband angelegt und der Kopf dadurch heruntergezogen. Der Gegenzug wird schlecht vertragen, es stellt sich die rechte Seite noch exzentrischer ein. Infolgedessen wird das Kind aus dem Extensionsverband herausgenommen und in Narkose ein doppelseitiger Beckengipsverband angelegt in leichter Abduktion und Einwärtsdrehung.

Am 4. November 1909 wird eine Kontrolluntersuchung gemacht, welche den Kopf gut konzentrisch in der Pfanne zeigt, an der rechten Seite zu zwei Dritteln unter dem oberen Pfannendach. Der Verband bleibt 2 Monate lang sitzen und wird Mitte Februar 1910 abgenommen. Die Köpfe stehen beiderseits in derselben Stellung wie vorher. Das Kind wird nach Hause entlassen und soll sich nach 4 Wochen wieder vorstellen.

Digitized by Google

Am 15. März 1910 Aufnahme. Das Kind geht etwas breitbeinig, gering wackelnd. Die Köpfe stehen beiderseits fest in der Pfanne, jedoch an beiden Seiten 1 cm zu hoch und exzentrisch. Das Kind wird entlassen und soll sich zu Hause weiter bewegen und nach einem Vierteljahre vorstellen.

Anfang Juli stellt sich das Kind wieder vor. Die rechte Seite steht genau in derselben Höhe wie nach Abnahme des Verbandes, die linke Seite etwas stärker exzentrisch. Der Gang ist ein relativ guter. Das Kind bekommt an der linken Seite ein Gipshöschen in Abduktion und soll sich damit nach einem Vierteljahre wieder zeigen. Als das Kind im Oktober 1910 wieder kommt und das Gipshöschen entfernt wird, steht der Kopf ebenso wie an der anderen Seite fest in der Pfanne, aber etwa 1 cm exzentrisch. Das Kind bekommt ein Lederhöschen in Abduktion. Dieses wird getragen bis zum 4. Januar 1911. Als das Kind sich da vorstellt, stehen beide Köpfe dicht oberhalb der Pfanne, der rechte steht ganz fest, der linke fast vollständig fest. Da den Eltern das Resultat noch nicht gut genug ist, wird auf deren dringenden Wunsch am linken Bein noch einmal ein Einrenkungsversuch in Narkose gemacht, ein Beckengipsverband angelegt in halber Abduktion bei gestrecktem Knie und Einwärtsrotation, so daß die Kniescheibe nach dem anderen Schenkel hinsieht.

Am 10. März wird der Verband abgenommen, der Kopf steht wieder gut und scheinbar fest in der Pfanne. Das Kind wird nach Hause geschickt und soll sich nach 4 Wochen wieder zeigen.

10. April. Das Kind stellt sich vor und zeigt genau wieder dieselben Verhältnisse wie vor dem letzten Verband, d. h. der Kopf steht an der linken Seite etwas stärker exzentrisch als an der rechten Seite. Das Kind wird nach Hause entlassen und soll sich nach etwa einem Vierteljahre wieder vorstellen. Als es dann kommt, haben sich die Verhältnisse durchaus nicht geändert. Die Eltern verlangen dringend nach einer weiteren Behandlung, und es wird deshalb am 14. Juli 1911 das linke Bein noch einmal in einen Extensionsverband gelegt, der nach 6 Wochen entfernt wird. Das Kind bekommt wieder seine Abduktionshülse.

Am 13. Dezember 1911 kommen die Eltern wieder mit dem Kinde und bitten dringend, die linke Seite doch noch einmal einzugipsen. Trotz meiner entschiedenen Vorstellung, daß das gar keinen Zweck haben würde, weil wir ja schon einmal erlebt haben, daß der Kopf sich wieder in dieselbe Stelle einstellt wie vorher, tue ich den Eltern den Gefallen, bemerke aber dabei, daß es das letzte Mal sei.

Am 15. März 1912 kommen die Eltern mit dem Kinde wieder und wünschen noch einen letzten Repositionsversuch. Auf meine Vorstellung, daß ich mich nur noch zu einer blutigen Einrenkung herbeilassen würde, von der ich mir aber auch nichts Wesentliches verspräche, weil beide Seiten verhältnismäßig gut ständen, gehen die Eltern jedoch nicht ein und verlangen dringend die Einrenkung. Daher am 20. März nach entsprechender Vorbereitung blutige Einrenkung. Schnitt von vorn von der Spina ant. sup. etwas schräg nach außen und unten; ohne nennenswerte Blutung geht man bis auf die Kapsel und den Trochanter ein. Der tastende Finger gelangt nach Eröffnung der Kapsel in die Pfannengegend. Die Pfanne fühlt sich ganz flach an, ist aber von einer Membran bedeckt. Nach deren Entfernung wird der hintere untere Pfannenrand deutlich sichtbar mit dem hinteren Teil der Pfannengrube. Jetzt gelingt der Einrenkungs-

Digitized by Google

versuch sehr leicht, jedoch ist der Kopf für die Pfanne sehr groß und gleitet schon bei mäßiger Abduktion über den Pfannenrand. Die Grube wird daher mit scharfem Löffel etwas erweitert und die Einrenkung erneut. Der Kopf steht jetzt fester und springt bei Abduktion mit deutlichem Ruck über den Pfannenrand. Nach Einrenkung, völligem Strecken des Knies, Vorwärtsrotation der Patella, 45° Abduktion, Hautnaht, aseptischer Verband, Gipsverband für 3 Wochen.

Nach Abnahme des Gipsverbandes am 15. April steht der Kopf konzentrisch in der Pfanne. Es besteht eine Ankylose in dieser Abduktionslage. Das Kind wird nach Hause entlassen und soll sich durch Massage und Bewegungen selbst weiterhelfen.

Epikrise: Es handelt sich um einen Fall, welcher auf Grund der primären Stabilität scheinbar zu den allerbesten Hoffnungen Anlaß gab. Es war eine derartig gute primäre Stabilität vorhanden, daß man sich veranlaßt fühlte,

Fig. 9.

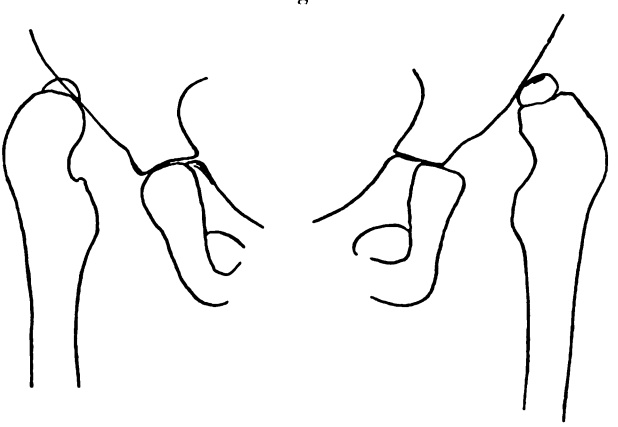

M. St., 2½ Jahre, vor der Einrenkung.

von seiner gewohnten Technik abzugehen und den Verband in der letzten gewöhnlichen Stellung an beiden Seiten anzulegen. Als die Röntgenuntersuchung aber zeigte, daß die Köpfe nicht konzentrisch in dieser Stellung standen, wurde die gewöhnliche Verbandtechnik in Anwendung gebracht. Sie führte nicht zum Ziele, d. h. es trat zwar anfangs konzentrische Einstellung ein, aber als das Kind aus dem letzten Verband herausgenommen wurde, zeigte sich bald hinterher die exzentrische Einstellung; genau die Einstellung, welche gleich anfangs auf dem Röntgenbilde sichtbar geworden war, trotz absoluter Festigkeit der Köpfe. Der Fall ist also hinterher typisch weiterbehandelt worden, und als trotzdem keine Festigkeit eintrat und an der einen Seite der Kopf ganz wenig höher zu stehen kam als an der anderen Seite, wurde versucht, diese Seite wenigstens noch genau unter dieselben Bedingungen zu bringen wie die andere Seite und zwar durch Extension und Innenrotation. In dieser Stellung wurden Gipsverbände, Streckverbände und Lederhülsen angelegt, ohne daß eine Aenderung eintrat. Das funktionelle Resultat vor der blutigen Einrenkung, die schließlich von den Eltern verlangt wurde, war immerhin kein schlechtes. Es bestand nur ganz leichtes

Digitized by Google

Hinken, die Lendenlordose war nicht mehr vorhanden, der dicke Bauch war verschwunden. Die Köpfe hatten sich nach oben an beiden Seiten vollständig gut befestigt und man hätte mit Rücksicht auf die vielen Zwischenfälle, die die Behandlung gezeitigt hatte, mit dem Resultat zufrieden sein können, vielleicht später an der einen Seite eine etwas erhöhte Sohle geben können und dann wäre bei der Schwierigkeit des Falles ein immerhin gutes funktionelles Resultat gezeitigt worden. Da die Eltern sich absolut mit dem Resultat nicht zufrieden gaben, wurde als Ultima ratio an der einen Seite die blutige Einrenkung vorgeschlagen und ausgeführt. Sie ergab nun den Grund für den Mißerfolg, nämlich das unharmonische Verhältnis zwischen Kopf und Pfanne. Selbst als alle Hindernisse für die Reposition beseitigt waren und man den großen Kopf in die Pfanne eingestellt hatte,

Fig. 10.

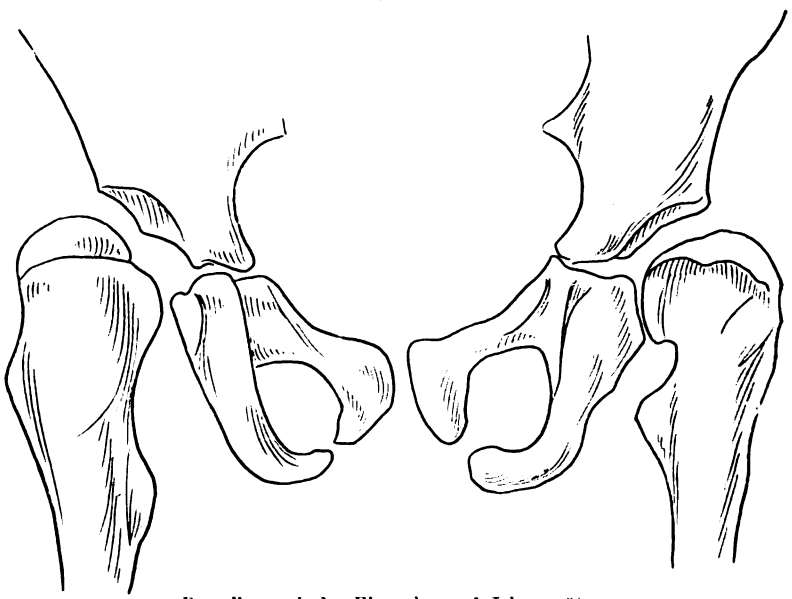

Derselbe nach der Einrenkung, 5 Jahre später.

zeigte doch eine Verminderung der Abduktion das sofortige Zurückgehen des Kopfes in die alte Stellung. Erst nach Erweiterung der Pfanne fand der Kopf guten Halt. Dieser Halt ist auch dauernd geblieben. Ob das Kind aber einen dementsprechenden Nutzen von der blutigen Einrenkung haben wird, weil die andere Seite ja ein ganz wenig höher steht, als die blutig eingerenkte Seite, ist fraglich. Es ist immerhin möglich, daß man noch zur blutigen Einrenkung auch der anderen Seite wird schreiten müssen, wenn die Funktion durch das ungleiche Verhalten der beiden Seiten zu stark beeinträchtigt wird.

Diese Befürchtung ist nicht eingetreten. Beide Köpfe stehen Anfang Juli 1913 gleichmäßig gut in etwas ausgeweiteter Pfanne. Die blutig eingerenkte Seite ist gut beweglich (siehe Fig. 9 und 10).

Fall 4. Wilh. A., 7 Jahre alt, aus Osterwald. Doppelseitige Hüftverren-

Digitized by Google

kung. Zweites Kind, ohne Besonderheiten ist die Geburt und die Schwangerschaft verlaufen. In der Familie ist kein Hinken. Das Kind lernte spät gehen. Als das Kind 3 Jahre alt war, haben die Eltern wegen des schlechten Ganges den Arzt befragt. Dieser sagte, es habe X-Beine und die X-Beine müßten durch Osteotomie beseitigt werden, dann würde der Gang besser werden. Die Eltern haben sich hierauf nicht eingelassen; da es aber mit dem Gange nicht besser wurde, wollten sie meine Hilfe in Anspruch nehmen. Befund: Zarter Knabe von sehr kleiner Statur. Der Gang ist sehr wackelnd; die Oberschenkel werden stark adduziert gehalten, die Beine einwärts rotiert, die Knie gebeugt. Dadurch macht es den Eindruck, als wenn das Kind doppelseitige X-Beine hätte. Die Lendenlordose ist nicht sehr hochgradig. Die Beine erscheinen ziemlich gleich lang. Spina anterior superior bis Malleolus internus, Spina anterior superior bis Patella 24 cm. Die Inguinalgegend an beiden Seiten ist leer. Die Knie krummgezogen. Die Abduktion ist stark vermindert. Abduziert man, so wird die leere Fossa inguinalis als tiefe Grube besonders sichtbar. Die Abduktion wird bei leicht flektierten Hüftgelenken ausgeführt. Trendelenburg beiderseits vorhanden. Die Trochanteren stehen an beiden Seiten 6—7 cm höher. Röntgenuntersuchung. Doppelseitige Luxatio iliaca, starke Anteversion, namentlich an der rechten Seite. Das Kind wird zunächst in einen Extensions- und Abduktionsverband gelegt.

4. September 1907. Erster Repositionsversuch in Narkose. Es werden an beiden Seiten die Adduktoren unblutig zerwalkt, dadurch läßt sich die Abduktion bis zu etwa 60° bringen. In dieser Stellung wird ein Gipsverband bis über beide Knie angelegt.

5. September. Es ist am rechten Bein eine Lähmung der gesamten Unterschenkelmuskulatur eingetreten. Auf faradischen und galvanischen Strom sind die Muskeln erregbar. Die rechte Seite wird sofort aus dem Verband genommen, und mit Massage, Bewegungsübungen, Elektrisierung begonnen; die linke Seite bleibt im Verband.

Am 14. September wird der ganze Verband abgenommen und in Narkose versucht, die linke Seite einzurenken. Trotz starker anderthalbstündiger Versuche gelingt die Reposition nicht. Es wird ein Verband in möglichst starker Abduktion angelegt. Hierbei tritt Fußklonus an der linken Seite auf.

Dritter Einrenkungsversuch am 26. September, in Narkose. Nach langen Abduktions- und Flexionsbewegungen gelingt es, in rechtwinkliger Stellung den Kopf in die Gleitfurche zu bringen unter ganz leisem Geräusch. Nach stärkeren Abduktionsbewegungen wird dieses Geräusch immer deutlicher, es kommt jedoch nicht zu einer typischen Vorwölbung des Kopfes in der Inguinalgegend und nicht zu federnder Festigkeit. Verband in Ueberabduktion, wobei Cyanose des Fußes auftritt. Die nach einigen Tagen vorgenommene Röntgenuntersuchung zeigt den Kopf konzentrisch.

18. Dezember. Verbandabnahme. Kopf konzentrisch in der Pfanne. Erneuter Verband in etwas verminderter Abduktion. Das Knie kann nicht völlig gestreckt werden. Der Verband soll Mitte Februar abgenommen werden. Der Kopf ist stark prominent in der Leistenbeuge.

18. Dezember. Verbandwechsel. Röntgenuntersuchung. Kopf konzentrisch in der Pfanne. Der Kopf wölbt sich sehr stark vorne vor.

14. Februar 1908. Verbandabnahme. Röntgenuntersuchung. Kopf genau

Digitized by Google

in der Pfanne. Es besteht sehr feste Ankylose in ca. 65° Abduktion. Es ist unmöglich, das Bein nach außen und innen zu rotieren. Es wird zunächst eine Extension und Gegenextension versucht, um das Gelenk zu lockern, auch eine Seitenextension, um Innenrotation zu erreichen. Da kein nennenswerter Erfolg eintritt, erfolgt am 19. Februar das Redressement in Narkose. Es gelingt, das Gelenk zu mobilisieren. Die Extremität wird in fast vollkommener Normalstellung einschließlich des Fußes in einen Gipsverband gelegt. Die Röntgenuntersuchung zeigt, daß der Kopf vollständig konzentrisch in der Pfanne steht.

19. März. Verbandabnahme. Röntgenuntersuchung. Kopf konzentrisch. Das Kind soll Mobilisationsübungen zu Hause durchführen.

19. Mai. Das Bein ist schon recht gut beweglich. Die Patella steht nach vorne. Es fehlt noch die ausgiebige Innenrotation und Flexion. An der noch nicht reponierten Seite muß, weil die andere Seite jetzt viel länger ist, eine hohe Sohle von 8 cm getragen werden.

5. August 1908. Aufnahme zwecks Einrenkung der anderen Seite. Die bei dem ersten Einrenkungsversuch zutage getretene Lähmung ist inzwischen vollständig zurückgegangen. Es wird jedoch beschlossen, mit Rücksicht darauf, daß bei einem erneuten Einrenkungsversuch wieder eine Lähmung eintreten könnte, von der unblutigen Einrenkung abzusehen, die blutige Reposition vorzunehmen. Das Kind bekommt 2 Tage lang einen 1%igen Formolverband um das Hüftgelenk durch Oberschenkel bis zum Knie herab.

7. August. Blutige Einrenkung. Assistent Dr. N o l t e, Narkose Dr. R i e h n. Das Bein wird in stärkste Adduktion gebracht, es wird direkt auf den Kopf, welcher sich unter den Glutäen vorwölbt, eingeschnitten. Die Muskeln werden stumpf zwischen ihren Fasern, ohne daß eine Blutung eintritt, getrennt. Die Kapsel wird freigelegt. Sie ist sehr dick, sie wird gespalten und nun mit meinem Hebel Nr. 2 zwischen Kopf und Kapsel hindurchgegangen nach der Pfanne hin. Es gelingt sehr bald, den Kopf herüberzubringen. Der Löffel wird herausgenommen und der Kopf reluxiert sehr typisch. Es wird versucht, den Kopf ohne Löffel wieder hineinzuhebeln, was nicht gelingt. Darauf werden die Adduktoren noch einmal myotomiert. Darauf wird der Löffel wieder eingeführt und der Kopf jetzt mit Leichtigkeit wieder hineingehebelt. Nach Herausnahme des Löffels steht der Kopf fest, ohne daß das Bein zurückfällt. Auch der Unterschenkel steht rechtwinklig genau so, als wenn unblutig reponiert wäre. Hautnaht. Aseptischer Verband. Gipsverband in typischer Stellung. Röntgenuntersuchung zeigt den Kopf konzentrisch. Der Wundverlauf ist vollständig normal.

Am 12. Dezember wird ein Verbandwechsel gemacht. Das Bein steht in rechtwinkliger Abduktion, das Knie wird gestreckt. Es wird versucht, die Abduktion zu verringern und die Innenrotation herzustellen. Verband in dieser Stellung.

7. Januar 1909. Definitive Verbandabnahme. Der Kopf steht konzentrisch in der Pfanne. Es besteht noch eine ziemlich beträchtliche Steifigkeit in Abduktion von etwa 45°. Beginn der Mobilisationsbewegungen.

Mitte April 1909 geht das Kind noch etwas breitbeinig und leicht abduziert, aber beide Beine sind gleich lang, ein Trochanterenhochstand ist nicht vorhanden, T r e n d e l e n b u r g ist verschwunden und die Lordose ist verschwunden. Die Köpfe stehen an beiden Seiten konzentrisch. An der unblutig eingerenkten Seite

Digitized by Google

ist die Pfanne etwas weiter, von zwei tiefen Furchen durchzogen, der Kopf steht nicht so tief in der Pfanne wie an der blutig eingerenkten Seite. Im Laufe der nächsten Monate bessert sich der steife Gang wesentlich, so daß das Kind Ende des Jahres 1909 vollständig geheilt entlassen wird.

Epikrise: Mit Rücksicht auf das Alter des Kindes und auf den großen Hochstand der Köpfe, es handelte sich um ein 7jähriges Kind mit 6—8 cm Hochstand, war der Versuch der Einrenkung an sich schon etwas gewagt. Er wurde nur deswegen unternommen, weil der Gang schon ein außerordentlich schlechter war, schon ziemlich hochgradige Adduktionskontrakturen vorhanden waren. Die beim ersten Versuch eingetretene Lähmung des rechten Beines wurde sofort bemerkt und durch Abnahme des Gipsverbandes und entsprechende Behandlung dafür gesorgt, daß sie keine dauernde blieb. Sie verzögerte den Gang der Be-

Fig. 11.

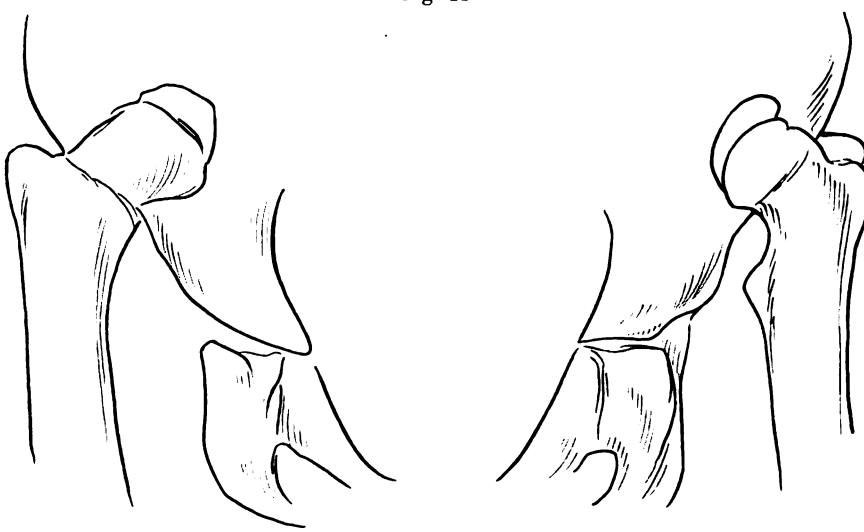

W. A., 7 Jahre, vor der Einrenkung.

handlung auch nicht, weil nach wenigen Tagen schon die erneuten Repositionsversuche wenigstens an der anderen Seite fortgesetzt wurden. Diese führten endlich zum Ziel und haben zu einem anatomisch guten und funktionell völlig befriedigenden Resultat geführt. Vielleicht hätte man die andere Seite auch noch unblutig einrenken können, aber da die Gefahr einer erneuten Lähmung doch immerhin bestand, zog ich die blutige Einrenkung vor. Diese führte durch den hinteren Schnitt und Hineinhebelung zum Ziel. Die Behandlung wurde so weitergeführt, als sei unblutig eingerenkt worden, nur mit dem Unterschied, daß der Verband nicht so lange liegen blieb. Die einsetzende Steifigkeit später wurde durch energische Mobilisationsbehandlung nach Möglichkeit beseitigt, so daß schließlich Arzt und Patient mit dem erreichten Resultat, das in beiderseits konzentrischer Heilung mit beiderseits leidlich gut beweglichen Hüftgelenken bestand, völlig zufrieden waren. Der Fall zeigt, daß man selbst bei älteren doppelseitig luxierten

Digitized by Google

Fällen unter Heranziehung aller Hilfsmittel noch ein gutes Resultat erreichen kann (Fig. 11 u. 12).

Fall 5. Ilse E., 4 Jahre. Doppelseitige Hüftluxation, typischer Gang, starke Lordose. Bauch stark nach vorn, die Köpfe hinten nach der Beckenschaufel, beide ziemlich gleichmäßig. In der Familie nichts bekannt. Kind wird 10 Tage permanent extendiert und 2mal täglich $^1/_4$ Stunde bis 40 Kilo an jedem Bein forciert extendiert. Einrenkungsversuch in Narkose am 19. Februar 1913 zunächst der rechten Seite. Nach dem Röntgenbericht zu schließen, wird der Kopf durch die forcierte Extension zweifellos etwas herunter gezogen. Nach etwa $^3/_4$stündiger Arbeit gelingt es, den Kopf in die Pfanne zu bringen ohne Geräusch und auch kein Reluxationsgeräusch tritt auf. Der Trochanter verschwindet

Fig. 12.

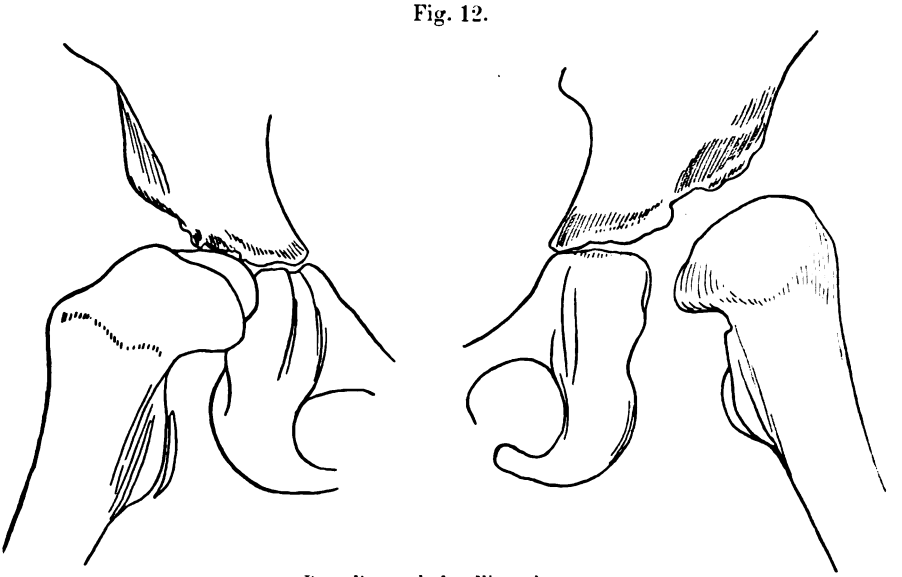

Derselbe nach der Einrenkung.

hinten deutlich, und man fühlt den Kopf unter der Arterie vorn bei Drehbewegungen. Festigkeit gleich Null, wenn der Druck gegen den Trochanter aufhört. Links gelingt die Reposition wesentlich schneller und man fühlt den Kopf vorne deutlicher. Auch ist das Repositionsgeräusch etwas deutlicher, doch macht das Reluxieren und Reponieren an dieser Seite den Eindruck, als wenn nicht Knorpel gegen Knorpel kommt, sondern sich Weichteile dazwischen klemmen. Gipsverband in überrechtwinkliger Stellung. Es soll Röntgenuntersuchung gemacht werden, und eventuell blutig die Weichteile entfernt werden.

3. April. In Chloroformnarkose, die nicht gut ist, wird unter Cleolasepsis an der rechten Seite längs des oberen Adduktionsrandes eingegangen. Man gelangt bald stumpf auf den Kopf resp. deren Kapsel ohne Blutverlust. Einschneiden der Kapsel und Versuch, die Pfanne dem Auge sichtbar zu machen. Man sieht bei mäßiger Innenrotation und weniger ausgesprochener Abduktion nach oben, innen

Digitized by Google

vom Kopfe, knorplig erscheinendes Gewebe, doch sieht man, wenn man den Kopf etwas hin und her rollen läßt, daß sich oben und unten kleine Falten bilden, also Kapsel vorliegt. Nach Abtragung desselben auch an der mehr nach den Adduktoren zu gelegenen Seite läßt sich der Kopf besser vom Becken abziehen, jedoch findet man keine direkte Pfanne. Der eingeführte Finger fühlt mehr eine kaum konkav gewölbte Fläche, die nach hinten zu wulstförmig vorspringt, während sie nach vorne zu schmaler wird, und man gelangt unter ihr in die Tiefe. Bei näherer Palpation der ganzen Gegend entdeckt der Finger nach oben und medialwärts von dem beschriebenen Wulst eine ziemlich scharfe Kante und über dieselbe hinaus eine etwa halbmondförmige gut konkave Fläche. Nach Einsetzen des Hakens erkennt man, daß dies die eigentliche Pfanne ist. Nach weiterer Spaltung der

Fig. 13.

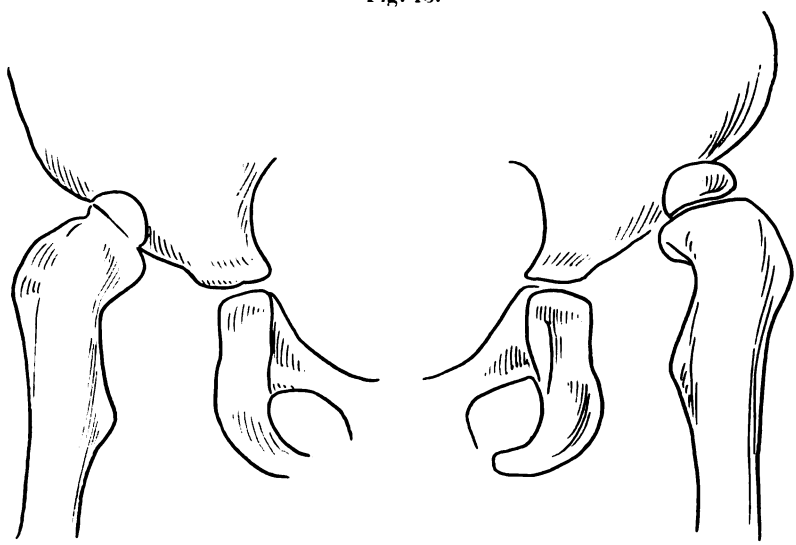

J. E., 4 Jahre, vor der Einrenkung.

Kapsel vorn gelingt es, den Kopf in die Pfanne hinüber zu bringen. Die Stabilität ist leidlich gut und beim Reluxieren springt der Kopf mit deutlichem Ruck über vorhin beschriebene Leiste heraus. Nach Vernähung des stehengebliebenen Kapselschlauches mit dem etwas zerfetzten Adduktor und der Hautnaht wird nach Einrenkung das Bein, mit völlig nach vorn gedrehter Patella und völlig gestrecktem Knie, in 65° Abduktion eingegipst, Fuß einschließlich, um Außenrotation zu verhindern. Das linke Bein wird in der alten Stellung eingegipst. Also hat der Kopf nicht in der eigentlichen Pfanne bei der vormaligen Einrenkung gestanden, sondern gegen den vorderen Schambeinast. In die Pfanne war er nicht hinein zu bekommen, da die Kapsel spannend zwischengelagert war.

13. April. Röntgenkontrolle. Kopf konzentrisch, Verband ausgeflickt.

19. April. Verbandabnahme, Reinigen mit Benzin und Cleol. Längsschnitt parallel mit dem lateralen Adduktor. Nach Durchtrennung der Fascie stumpfes Eingehen zwischen Adductor longus und magnus. Es erscheint der Trochanter

Digitized by Google

minor, Kopf nicht sichtbar. Bei weiterem Vordringen nach proximalwärts zu erscheint der Kopf. Die Kapsel wird eingeschnitten und der Kopf gedreht, doch blutet es aus dem Ansatz desselben. Beim Reluxieren des Kopfes sieht man, daß der Kopf nicht in der Pfanne steht, sondern auf dem lateralen Rande des Schambeinastes, die Kapsel wird weiter gespalten. Man fühlt mit dem Finger die Grube der eigentlichen Pfanne angedeutet, doch mit Kapsel überspannt. Dieselbe wird davon befreit und der Kopf hineingehebelt. Der Kopf hat keine Festigkeit, gleitet nach vorn und unten leicht heraus. Nach vorn und hinten sieht man ein straffes Band sich spannen, dasselbe wird eingeschnitten, ist sehr dick, wahrscheinlich das Ligamentum transversum der Pfanne. Da der Kopf für die Pfanne zu groß erscheint, werden am Kopf einige Knorpelscheiben entfernt. Jetzt ist die Stabilität

Fig. 14.

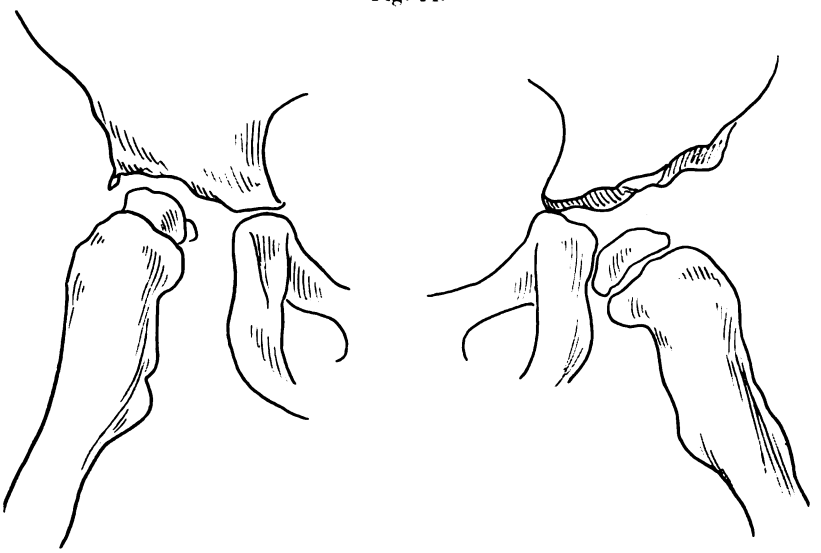

Dieselbe an beiden Seiten blutig reponiert.

eine gute. Auch bei gestrecktem Knie, nach vorn gedrehter Patella und halber Abduktionsstellung bleibt der Kopf in der Pfanne stehen. Hautnaht, aseptischer Verband, Beckengipsverband beiderseits. Links in geringer Beugestellung 45° Abduktion, bei fast gestrecktem Knie. Rechts werden die Fäden noch darin gelassen, Gipsverband bei gleicher Stellung und völlig gestrecktem Knie ohne Flexion.

29. April. Röntgenkontrolle. Kopf konzentrisch.

26. Mai. Verbandabnahme. Röntgenuntersuchung. Kopf links etwas höher, rechts konzentrisch.

9. Juni. Anlegen eines Streckverbandes, da die Beine immer wieder sich hochziehen.

18. Juni. Verbandabnahme. Röntgenuntersuchung. Kopf völlig konzentrisch, rechts etwas hoch im oberen Quadranten und etwas abstehend, Gipsabguß zum Apparat, Anlegen eines neuen Streckverbandes.

Digitized by Google

4. Juli. Verbandabnahme, Apparat wird angelegt.

4. Oktober. Apparat fortgelassen. Röntgenuntersuchung. Köpfe sind beide konzentrisch, rechts ganz wenig höher in einer etwas weiteren Pfanne. Das Kind soll zu Hause Uebungen machen.

15. Dezember. Das Kind geht schon ganz gut, rechts noch etwas schief.

1. Juli 1914. Die Beweglichkeit hat sich weiter gut gebessert. Die Köpfe haben die Pfanne nicht verlassen.

Epikrise: Fall, der nur durch blutige Behandlung zu diesem Zustand zu bringen war. Es ist zu hoffen, daß die Beweglichkeit im Laufe der Zeit noch völlig gut werden wird.

Untersuchung am 1. September 1914. Der Gang ist jetzt sehr gut. Man sieht dem Kinde jetzt kaum etwas an, daß es unnormal geht (Fig. 13 u. 14).

Fall 6. Marie Luise F., $4^1/_2$ Jahre. Angeborene doppelseitige Hüftverrenkung. Köpfe stehen gleich hoch hinter der Beckenschaufel, Köpfe wenig antevertiert, Pfanne scheinbar gut. Nach 4tägigem Strecken im Bett permanent und 2mal täglich auf dem Extensionstisch bis auf 40 kg wird 20. November 1913 Einrenkungsversuch gemacht, zunächst rechts. Es gelingt, den Kopf so weit herunter zu bringen, daß man ihn gut fühlen kann, jedoch scheint der Trochanter unterhalb der Pfanne zu stehen. Stabilität gleich Null, Kopf gleitet ohne Geräusch langsam aus der Pfanne. Links zunächst ebenso wie rechts, doch gelingt es ein paarmal, gute Stabilität zu erzielen, obgleich beim Einrenken kein Gnucksen hörbar oder fühlbar war. Der vorn deutlich fühlbare Kopf sprang bei völlig gestrecktem Bein, nach vornstehender Patella und geringer Abduktion, deutlich hörbar aus der Pfanne. Später gelingt es nicht mehr, diese gute Stabilität zu erreichen. Beide Beine werden schon scheinbar eingerenkt in der üblichen ersten Stellung eingegipst. Nach 14 Tagen nochmaliger Versuch, eventuell blutig.

24. November. Röntgenkontrolle. Köpfe beiderseits konzentrisch, eine Kleinigkeit weiter ab als normal.

8. Dezember. In Narkose nach üblichem Hautschnitt vorn stumpfes Eingehen in die Tiefe, keine Blutung. Man gelangt schnell zur Kapsel. Dieselbe wird eröffnet und auseinander gezogen. Es scheint der Kopf an der richtigen Stelle zu stehen, doch ohne innigen Kontakt mit der Pfanne. Dieselbe erscheint auffallend flach, es zeigt sich nur an ihrem inneren und unteren Rand ein dicker Knorpelüberzug von kaum Kleinfingerbreite, während der Pfannenboden nur mit einer minimalen Knorpelhaut bedeckt zu sein scheint. Ein Versuch, den Kopf mit dem Pfannenboden in Berührung zu bringen, gelingt nicht, es muß hinter dem Kopf ein Widerstand sein. Der Kopf wird deshalb nach vorn gehebelt. Der Ansatz der Kapsel sitzt hinten unmittelbar am Kopf und wird durchtrennt, aber auch jetzt gelingt es nicht, den Kopf in die Pfanne zu bringen, weil der Hals zwischen Kopf und Trochanter zu kurz erscheint. Auch nach Durchtrennung des hinteren Limbus kann der Kopf wegen des kurzen Halses nicht auf den Pfannenboden bei rechtwinkliger Abduktion gebracht werden. Es wird deshalb mit dem Messer der größte Teil des Trochanter von innen oben entfernt. Es gelingt jetzt, den Kopf bis auf den Pfannenboden leicht zu drücken, dabei ergibt sich einigermaßen eine Stabilität in der flachen Pfanne. Das Pfannenband fehlt, Kapselteile sind nicht zwischengelagert, der Kopf nicht übermäßig groß. Wegen der Flachheit der Pfanne, des scheinbar geringen Knorpelüberzuges des Bodens, des Fehlens des vorderen unteren

Digitized by Google

Pfannenbandes, stieg der Zweifel auf, ob dies Gebilde Pfanne sei, jedoch konnte der tastende Finger nirgends eine andere Grube, die der Pfanne entsprechen könnte, entdecken, so wird der Kopf in dieser Grube belassen, nach Hautnaht das Bein in mäßiger Beugung, halber Abduktion, ganz geringer Innenrotation eingegipst. Dauer der Operation $1^3/_4$ Stunden. Röntgenkontrolle nach einigen Tagen.

17. Dezember. Röntgenuntersuchung. Kopf scheinbar konzentrisch.

20. Dezember. Verband nachgesehen, da durch Sekretion durchnäßt, bis auf kleine Stellen an dem proximalen Ende geschlossen, hier entleert sich klare, mit trüben Flocken durchmischte Flüssigkeit.

17. Januar. Sekretion hat etwas nachgelassen. Operation rechts: Längsschnitt gerade über den Gefäßen, dadurch stumpfes Eingehen auf die Gelenkkapsel etwas erschwert. Nach Oeffnung derselben sieht man, daß Kopf richtig

Fig. 15.

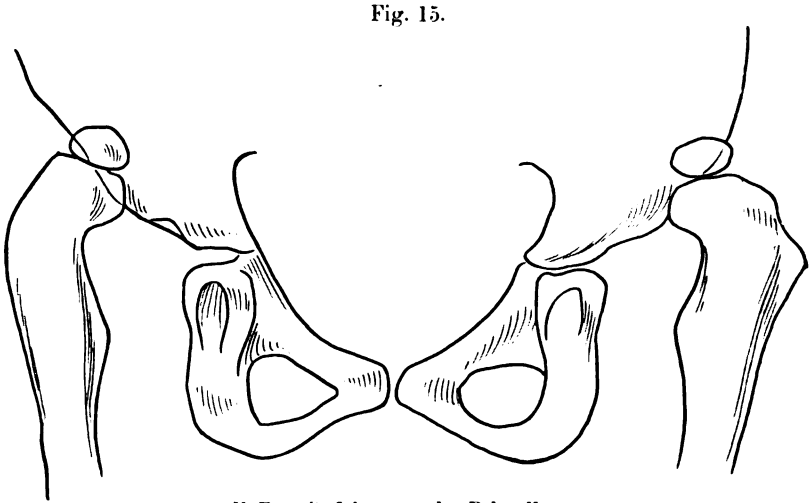

M. Fr., $4^1/_2$ Jahre, vor der Behandlung.

steht. Pfanne zeigt hier mehr Knorpel als links, sonst flach. Kopf kann aber gegen den Pfannengrund gepreßt werden. Da Zweifel bestanden, ob dieses Gebilde links die Pfanne sei, wurde nach Durchtrennung der hinteren, zum Teil durch Druck zermürbten Kapsel, ausgiebige Exploration gemacht mit dem Finger. Es läßt sich aber nirgends eine andere Pfanne entdecken. Nach Reponieren Festigkeit leidlich gut. Bein wird in halber Abduktion nach vorn gestellter Patella und mit etwas gebeugtem Knie eingegipst. Das linke Bein bleibt frei.

Heilung erfolgt glatt. Abnahme des Verbandes am 10. Februar 1914. Abguß zum Apparat. Der Apparat wird bis Ende Mai getragen, daneben tüchtig Bewegungen mit den Hüftgelenken gemacht.

10. Juli. Das Kind geht schon ganz gut, noch etwas steif. Die Beine liegen parallel. Beide Kniescheiben stehen nach vorn. Rotation fast völlig frei. Abduktion noch ziemlich behindert. Beugung bis fast zu einem rechten Winkel frei. Röntgenuntersuchung. Köpfe beide in der Pfanne. Links ist die Pfanne etwas weiter, der Kopf hat aber guten Halt (Fig. 15 u. 16).

Digitized by Google

Fall 7. Gertrud O., $1^1/_2$ Jahre alt. Doppelseitige Hüftverrenkung. Die Köpfe stehen gleichmäßig hoch neben der Beckenschaufel, der rechte etwas höher als der linke. Das Kind hat einen typisch watschelnden Gang. Der Bauch steht sehr weit nach vorn und der Steiß nach hinten. Die Lendenlordose ist deutlich ausgeprägt.

Die Röntgenuntersuchung zeigt an der rechten Seite einen mehr dreieckigen Kopf neben der Spina, die Schenkelhalsspitze ist nach auswärts gebogen. Am oberen Pfannenquadranten sind zwei Einschnitte. Der Y-förmige Spalt öffnet sich lateralwärts. Die Tränenfigur ist sichtbar. An der anderen Seite ist der Kopf etwas größer, rundlicher, die Epiphysenlinie zeigt einen deutlichen Einschnitt nach dem Hals zu. Die Schenkelhalsspitze wölbt sich etwas vor. Der Hals erscheint schlanker als an der anderen Seite. Die Pfanne zeigt auch hier einen

Fig. 16.

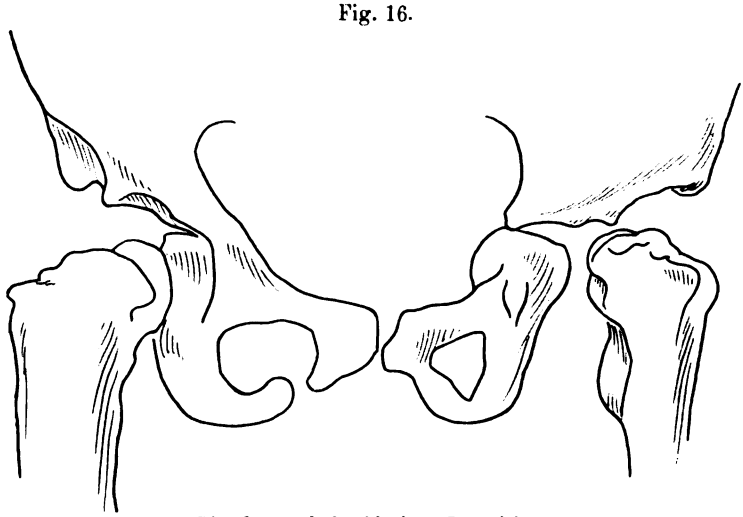

Dieselbe nach der blutigen Reposition.

deutlichen Einschnitt oberhalb des oberen Quadranten. Der Y-förmige Spalt ist ebenfalls lateralwärts geöffnet. Der untere Quadrant springt stark vor, die Tränenfigur ist nicht vorhanden.

5. Juli 1911. Repositionsversuch, zunächst an der rechten Seite. Die Reposition gelingt sofort. An der linken Seite sind alle Repositionsmanöver zunächst erfolglos. Schließlich maschinelle Extension und Abduktion unter größter Kraftentfaltung, dann wieder erneute manuelle Abduktionsmanöver. Unter diesen springt der Kopf, ohne daß ein Repositionsgeräusch entsteht, an den Ort der Pfanne. Nach weiteren Repositionsversuchen kann man eine gewisse Stabilität feststellen. Beide Beine werden in rechtwinkliger Stellung eingegipst und es soll zunächst die rechte Seite behandelt werden.

8. Juli. Röntgenkontrolle. Kopf links konzentrisch, rechts steht er zu hoch.

12. Oktober. Röntgenuntersuchung. Kopf vollständig exzentrisch. Erneuter Einrenkungsversuch in Narkose. Es gelingt, den Kopf unter doppeltem

Digitized by Google

Geräusch in die Pfanne zu bringen, jedoch gleitet derselbe, sobald der Druck am Trochanter nachläßt, aus der Pfanne heraus. Da trotz mehrfacher Repositionsversuche die Stabilität sich nicht ändert, soll die Hüfte blutig eingerenkt werden.

16. Oktober. Längsschnitt vom Poupartschen Bande abwärts in der Höhe des Nervus femoralis von etwa 12 cm. Eingehen auf die Innenseite des Quadricepskopfes, von da ab stumpf abwärts in die Tiefe. Der Nervus femoralis wird nach unten abgezogen, die Kapsel an dem Kopf wird sichtbar, der Kopf wird freigelegt. Derselbe ist unverhältnismäßig groß. Die Pfanne wird erst nach Einschneiden des nach innen über die Pfanne gespannten Musculus iliacus und nach weiterer Kapseleröffnung sichtbar. Der Pfanneneingang ist zunächst nicht für die kleine Fingerkuppe durchgängig. Nach weiterem Aufschneiden der Kapsel gelingt es, den Kopf leicht hinein zu bringen. Die Stabilität ist gut, die Blutung gering. Es wird nach Hautnaht und Anlegung eines aseptischen Verbandes in dritter Stellung eingegipst. Die Wunde heilt aseptisch.

1. November. Röntgenkontrolle. Der Knochenkern des Kopfes steht weit ab von der Pfanne in der Höhe des oberen Pfannenrandes. Man sieht jedoch einen fast halbkugelförmigen Schatten in die Pfanne hineinragen. Der Verband wird entfernt, die Fäden entfernt, der Kopf steht fest. Das Kind kommt ohne Verband ins Bett.

6. November. Röntgenkontrolle. Der Kopf steht vollständig außerhalb der Pfanne.

8. November. Erneuter Einrenkungsversuch in Narkose. Sie gelingt leicht, doch ist die Stabilität gleich Null. Dagegen steht der Kopf etwas fester, wenn er oberhalb der Pfanne in den oberen Quadranten eingestellt wird. In derselben Narkose wird versucht, die links Seite einzurenken. Dies gelingt, doch ist die Stabilität auch hier gleich Null. Es soll deshalb auch an der linken Seite blutig operiert werden und an der rechten Seite die exzentrische Stellung beibehalten werden.

Blutige Reposition am 15. November an der linken Seite. Es wird ein Längsschnitt außen an den Gefäßen entlang gemacht. Von hier aus gelingt es nicht, an Pfanne und Kopf heran zu kommen, daher wird noch ein Schnitt von hinten bei adduziertem und flektiertem Bein gemacht, die Kapsel wird eröffnet, der Kopf sitzt an einem kleinen Halse stark antevertiert. Er ist von gewöhnlicher Größe, doch flacher und kleiner als rechts. Nach breiter Eröffnung der Kapsel gelingt es, mit dem Finger in die Pfanne zu gelangen. Der Löffel wird hinter dem Kopf in die Pfanne geschoben und der Kopf dann hineingehebelt. Er steht bei rechtwinklig abduziertem Oberschenkel fest in der Pfanne, gleitet jedoch bei nur geringer Streckung und Adduktion nach hinten heraus. Erneute Einrenkung gelingt nur mit dem Löffel. Schluß der Wunden, aseptischer Verband, Heftpflasterverband, Beckengipsverband beiderseits. Links in typischer erster Stellung, rechts in dritter Stellung bis unterhalb des Knies.

8. Januar 1912. Verbandabnahme, Röntgenuntersuchung. Der Kopf steht links konzentrisch, rechts außerhalb der Pfanne nach oben verschoben. Das Kind soll ohne Verband bleiben.

21. Februar. Nachuntersuchung. Das linke Bein steht noch in starker Abduktion und Außenrotation sehr fest, es gelingt nicht, das Bein auf dem Ex-

Digitized by Google

tensionstisch ganz zu strecken. Es soll deshalb versucht werden, das Bein bei Extension und Gegenextension in die richtige Stellung zu bringen.

28. Februar. Der 8tägige Streckverband hat keinen bemerkenswerten Erfolg erzielt, daher Herunterziehen des linken Beines in Narkose. Dasselbe gelingt nur mit großer Mühe bei Extension und Gegenextension auf dem Extensionstisch. Paketverband.

15. März. Abnahme des Paketverbandes, die Schenkel stehen gleichmäßig. Gipsabguß vom Becken, von beiden Schenkeln zwecks Anlegung eines Schienenhülsenapparates. Mit diesem Apparat wird das Kind dann entlassen.

Epikrise: Es handelt sich um einen doppelseitigen Fall, bei dem die primäre Stabilität an beiden Seiten nach der unblutigen Einrenkung gleich Null war. An der einen Seite wurde zunächst die unblutige Behandlung durchgeführt, ohne daß ein Erfolg eintrat. Es wurde dann an der einen Seite zunächst die blutige

Fig. 17.

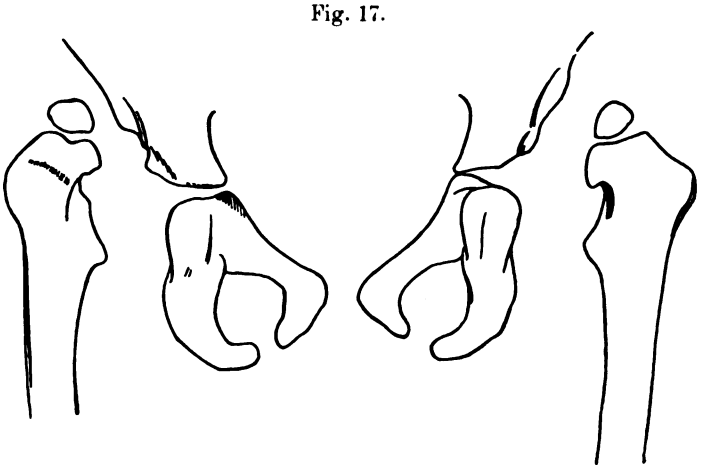

G. O., 1½ Jahre, vor der Einrenkung.

Reposition gemacht. Diese ergab als Hindernis der Reposition den sich vor die Pfanne lagernden Musculus iliacus. Es war also offenbar der Kopf immer gegen den Muskel reponiert worden und dadurch das absolut schlechte Repositionsphänomen und die schlechte Stabilität zu erklären. Aber auch nachdem der Kopf blutig reponiert ist, tritt eine Reluxation auf, offenbar weil das Mißverhältnis zwischen Kopf und Pfanne zu groß ist.

Da auch an der anderen Seite die primäre Stabilität genau so schlecht war, wurde auch hier die blutige Einrenkung versucht. Sie gelingt nicht von vorn, auch nicht von der Seite, sondern von hinten durch Hineinhebelung. Sie bleibt aber auch nicht dauernd und es muß schließlich zu Schienenhülsenapparaten Zuflucht genommen werden, um den Kopf oberhalb der Pfanne vor dem weiteren Abrutschen zu sichern.

Es ist dieser Fall also ein Beweis für das Versagen der blutigen Methode, wenn auch die unblutige nicht zum Ziele geführt hat. Da die Köpfe nach oben und vorn gleichmäßig reluxiert sind und dort einen guten Halt haben, da die

Digitized by Google

Lendenlordose infolgedessen verschwunden ist, ebenfalls der dicke Bauch und der Steiß nicht mehr nach hinten steht, so ist das definitive Resultat immerhin noch ein ganz leidliches zu nennen.

Nachtrag: Anfang Juli 1914 stellte sich das Kind wieder vor. Der Gang ist ein guter, wenn auch etwas schwebender. Die Köpfe sind subspinös gleichmäßig stehen geblieben (Fig. 17 u. 18).

Fall 8. Frida H., 7 Jahre alt. Doppelseitige Luxation, sehr starke Lendenlordose, Köpfe stehen iliakal, 4—5 cm über der Roser schen Linie, stark hinkender Gang, schon bestehende Flexions- und Adduktionskontrakturen.

Repositionsversuch 6. August 1909, zunächst der rechten Seite. Diese läßt sich nicht herbeiführen, es treten bei den Repositionsversuchen eigentümlich knackende Geräusche auf, so daß der Verdacht auf osteomyelitische Luxation

Fig. 18.

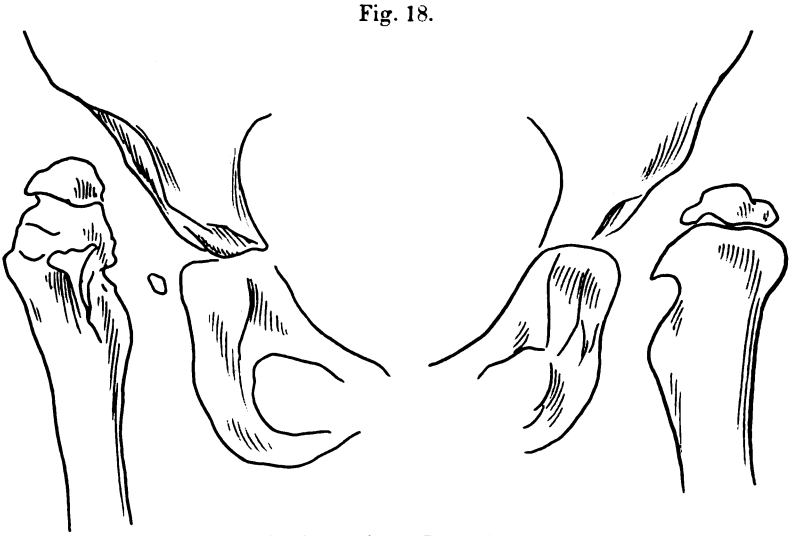

Dieselbe nach der Behandlung.

geäußert wird. 9. August nach der üblichen Vorbereitung wird das Kind in Extension gelegt. In Rückenlage wird ein Schnitt von der Spina anterior superior nach abwärts etwa 3 cm vor dem Trochanter major verlaufend angelegt. Zwischen den Muskeln am Rande des Gluteus medius und des Tensor fasciae latae wird stumpf hindurchgegangen, bis die weißlich glänzende Kapsel sichtbar wird. Diese wird inzidiert und ein etwa $1^1/_2$ cm großes Stück exzidiert, so daß der Kopf sichtbar wird. Der Kopf ist groß und rund, zeigt keine Unebenheiten. Dann wird die Pfanne sichtbar gemacht. Man erkennt sie an dem weißglänzenden knorpligen Limbus. Der Finger fühlt, nachdem das Ligamentum teres weggeschnitten ist, einige Rauhigkeiten und am Grunde der Pfanne einige Fettmassen. Diese werden mit der Schere weggequetscht, die Reposition erfolgt auf die gewöhnliche unblutige Manier. Die Blutung während der Operation ist minimal. Gipsverband in der gewöhnlichen primären Stellung, doch wird die Abduktion nicht forciert. Verbandabnahme am 1. Oktober 1909, Kopf steht konzentrisch, es erfolgt neuer

Digitized by Google

Verband mit fast vollständig gestrecktem Kniegelenk, Patella nach oben, Abduktion von 45°. Nach einigen Tagen bekommt das Kind an der rechten Seite eine hohe Sohle und geht damit.

1. November. Verbandabnahme. Das Knie steht gerade. Kein neuer Verband. 10. Januar 1910 Einrenkung der rechten Seite. Kind in Rückenlage, Bein in Extension und Kontraextension. Schnitt von der Spina seitlich außen etwa 10 cm lang, stumpf durchgegangen neben dem Glutaeus medius. Nach Freilegung der Kapsel und Eröffnung sieht man, daß die Kapsel sich zwischen Kopf und Pfanne hineingelegt hat. Die Oeffnung zur Kapsel hin ist nur mit Mühe für den kleinen Finger durchgängig. Abtragung der Kapsel soweit wie notwendig. Reposition gelingt nicht. Es muß der große Kopfhebel eingeführt werden, dann gelingt

Fig. 19.

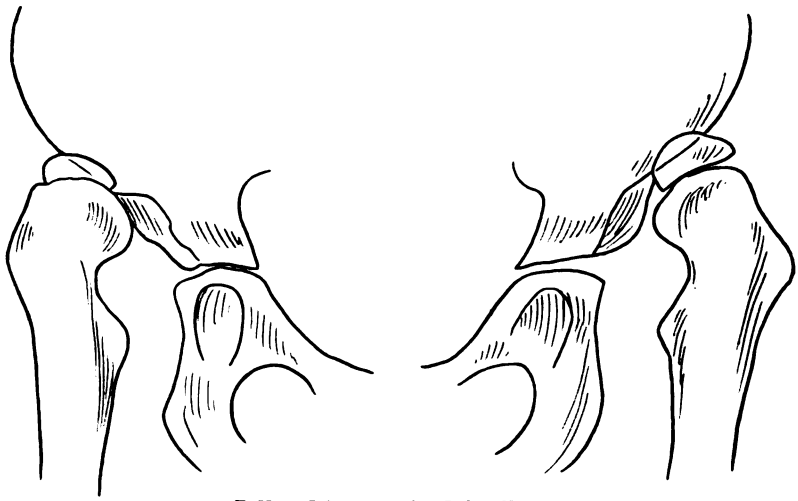

F. H., 7 Jahre, vor der Behandlung.

die Reposition. Nach der Hautnaht aseptischer Verband, typischer Gipsverband in der Stellung.

21. Januar zehn Fäden entfernt, Wunde gut verheilt. Röntgenuntersuchung, Kopf konzentrisch, Verband ausgeflickt.

13. Februar Röntgenuntersuchung, Kopf konzentrisch, neuer Verband mit gestrecktem Hüftgelenk, 45° Abduktion, Patella halbseitlich.

22. März Verbandabnahme. Röntgenuntersuchung. Kopf konzentrisch. Patella stark nach außen, beide Beine werden in Narkose in möglichst parallele Stellung gebracht und bis unterhalb des Knies eingegipst.

24. März Röntgenuntersuchung, Kopf konzentrisch.

26. April Verbandabnahme. Röntgenuntersuchung zeigt, daß beide Köpfe gut stehen, Stellung der Beine parallel, Kind wird nach Hause entlassen ohne Verband.

2. August. Kind stellt sich vor, geht breitbeinig, noch recht steif, Köpfe stehen gut. Kniebeugen zu Hause verordnet.

Digitized by Google

Januar 1911. Das Kind geht schon wesentlich besser. Köpfe stehen fest. Rechtes Hüftgelenk läßt sich bis fast zum rechten Winkel beugen, nach innen drehen, bis zur Hälfte abduzieren. Linkes Hüftgelenk steht noch in leichter Beugung fixiert, soll zu Hause weiter üben. Nach einem Jahr wieder vorstellen.

Januar 1912. Kind stellt sich vor, rechtes Hüftgelenk gut beweglich, linkes Hüftgelenk immer noch etwas steif. Soll zu Hause weiter üben.

Kind stellt sich Anfang 1914 vor, das rechte Hüftgelenk ist gut beweglich, das linke Hüftgelenk immer noch etwas steif, Flexion und Adduktion leicht fixiert. Röntgenuntersuchung zeigt beide Köpfe in der Pfanne. Es wird Redressement in Narkose vorgeschlagen.

Mitte Juni 1914 wird das Kind aufgenommen, narkotisiert und versucht,

Fig. 20.

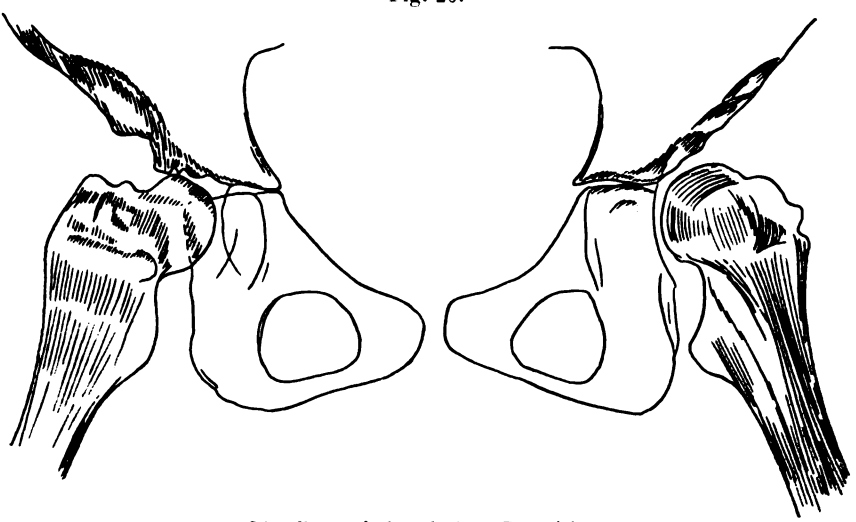

Dieselbe nach der blutigen Reposition.

das Becken gerade zu stellen. Es gelingt nicht völlig, das Kind wird deshalb für 14 Tage in den Extensionsverband gelegt.

8. Juli 1914 erneutes Redressement, es gelingt, das Becken gerade zu stellen.

Epikrise: Trotz anatomischer Heilung ist die Mobilisation an der linken Seite nicht genügend eingetreten. Da die rechte Seite gut beweglich wurde und die linke Seite in leichter Fixation von Flexion und Adduktion stehen blieb, wurde die rechte Seite gesenkt und es bildete sich eine leichte Lendenskoliose nach der rechten Seite aus. Dadurch erschien das rechte Bein um einige Zentimeter verlängert, dadurch war der Gang beeinträchtigt. Der Erfolg des Redressements ist abzuwarten, doch besteht sichere Aussicht, daß das Endresultat ein gutes sein wird (Fig. 19 u. 20). Der Gang ist inzwischen nach Beseitigung der Kontraktur ein wesentlich besserer geworden.

Fall 9. Gustav P., 7 Jahre 8 Monate. Doppelseitige Luxation. Außer der doppelseitigen Hüftverrenkung hat das Kind noch hochgradige Klumpfüße, es

Digitized by Google

besteht Ankylose beider Kniegelenke, das rechte Bein liegt in Streckstellung, Hacken nach einwärts, Zehen nach oben, der Malleolus externus nach unten und einwärts. Die rechte Kniescheibe nach außen; versucht man das Kniegelenk zu beugen, was nur bis etwa 35° geht, so findet die Bewegung in der Frontalebene statt. Der rechte Unterschenkel kreuzt dann den linken Unterschenkel. Mit der anderen Seite ist es genau umgekehrt. Das rechte Hüftgelenk kann nicht ganz bis zum rechten Winkel gebeugt werden, nicht adduziert werden, fast gar nicht rotiert und abduziert werden. Die Trochanterspitze steht etwa 5 cm über der Roserschen Linie, die linke Seite ist genau so mißbildet, wie die rechte, nur ist die Beweglichkeit hier noch geringer. Ein Gehen des Kindes ist durchaus ausgeschlossen.

8. Januar 1910. Erster Repositionsversuch, von etwa $1^1/_2$stündiger Dauer an der rechten Seite, vollkommen erfolglos.

19. Januar. Erneuter Versuch in Narkose. Es gelingt, das Hüftgelenk allmählich in stärkere Beugung zu bringen und die Abduktion bis zum rechten Winkel zu steigern. Dabei reißt die Haut in der Inguinalgegend ein. Bei Abduktion und Innenrotation gelingt es, ein Repositionsgeräusch zu erzielen, das aber durchaus nicht typisch ist. Es wird in stärkster Abduktion bei gestrecktem Kniegelenk, da dieses ja versteift ist, ein Gipsverband angelegt. In dieser Stellung soll eine Röntgenuntersuchung gemacht werden. Diese zeigt, daß der Kopf nicht in der Pfanne steht, sondern oben am Pfannenrand.

3. Februar. Blutige Operation in Narkose. Rechts wird der Kopf freigelegt durch den vorderen Längsschnitt, die Kapsel ist sehr dünn über dem Kopf und führt überhaupt nicht nach der Pfanne hin. Die Pfanne ist zugewachsen durch derbe Stränge. Nach Durchtrennung dieser Stränge gelingt es eben, mit der Fingerkuppe in die Pfanne zu kommen. Es wird der Hebel hinter den Kopf geführt und hiermit gelingt es, den Kopf an die Stelle der Pfanne zu hebeln. Dabei bricht eine Zacke vom Kopfhebel ab. Der Kopf wird noch verschiedene Male hinein- und herausgehebelt und schließlich in abduzierter Stellung in den Verband getan.

9. März. Bei der Verbandabnahme zeigt sich, daß die Fäden durchgeschnitten sind und aus den Nahtstellen entleert sich blutig-seröser Eiter.

12. März. Die Wunde sezerniert, keine Temperatur.

16. April. Die Wunde sezerniert noch immer.

30. April. Ein kleiner Abszeß wird eröffnet, es zeigt sich kein Splitter.

28. Mai. Es kommt ein Unterbindungsfaden heraus, jetzt hört die Sekretion auf.

13. Juni. Blutige Einrenkung der anderen Seite. Links wird mit dem vorderen Längsschnitt der Kopf freigelegt, es zeigen sich hier, genau wie an der anderen Seite, hochgradige Verwachsungen zwischen Kopf und Pfanne. Diese werden gelöst und der Kopf dann mit dem Hebel hineingeführt, was nach verhältnismäßig kurzer Zeit gelingt. Hautnaht, Gipsverband in Adduktion.

29. Juni. Wunde gut verheilt, Fäden entfernt.

2. Juli. Wunde tadellos in Ordnung.

21. August. Narkose. Redressement des rechten Hüft- und Kniegelenks, Paketgipsverband in möglichst redressierter Stellung.

22. Oktober. Narkose. Operation der Klumpfüße. Keilresektion aus dem Talus- und Mittelfußknochen, Redressement der Füße. In der Narkose stellt sich heraus, daß oberhalb des Malleolus rechts eine Fraktur, links oberhalb des Knie-

Digitized by Google

gelenks eine Infraktion besteht. Infolgedessen wird doppelseitiger Beckengipsverband angelegt, der 8 Wochen liegen bleiben soll. Inzwischen sollen die Füße kontrolliert werden.

2. November. Der linke Fuß steht gut, der rechte läßt noch zu wünschen übrig, er wird erneut redressiert, soll 6 Wochen im Verband bleiben.

17. Dezember. Verbände entfernt, Füße stehen gut, es werden Gipsabgüsse für die Unterschenkel und Füße gemacht, bis zur Herstellung derselben erhält das Kind erneute Gipsverbände.

21. März 1911. Der Junge geht rechts mit starker Einwärtsrotation, infolgedessen wird am 24. März oberhalb des Kniegelenks frakturiert und das Bein nach außen gestellt. Beckengipsverband.

Fig. 21.

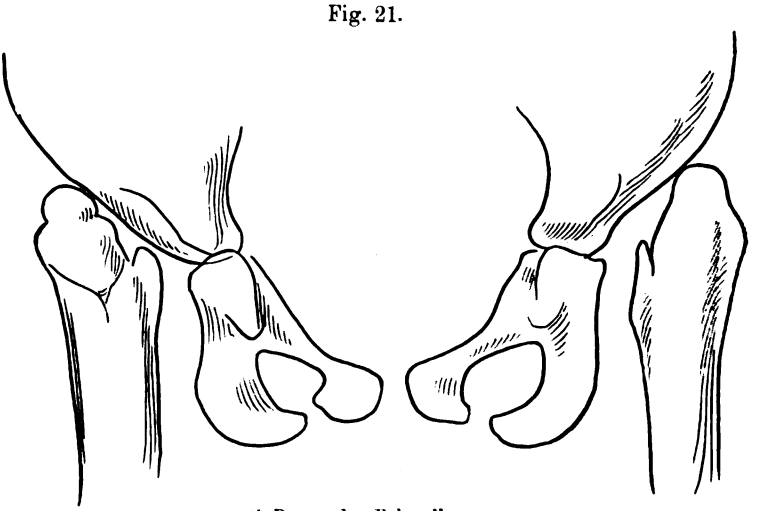

G. P. vor der Behandlung.

25. Mai. Entfernung des Beckengipsverbandes, Stellung der Füße gut. Der Junge geht mit seinen Schienen.

15. Dezember. Das Kind stellt sich vor. Es geht nicht ordentlich in den Apparaten, der Hacken wird hochgezogen, die Füße stehen in starker Spitzfußstellung. Der rechte Fuß wird deswegen blutig redressiert. Subkutan werden die Weichteile an der Hinterseite, die Gelenkbänder an der Außen- und Innenseite durchgeschnitten. In möglichst guter Stellung wird ein Gipsverband angelegt.

19. Dezember wird auf der anderen Seite eine erneute Keilresektion aus den Fußwurzelknochen und erneute Tenotomie der Achillessehne gemacht. Hautnaht und Gipsverband in guter Stellung.

16. Januar 1912. Stellung gut, Nähte entfernt, neuer Verband.

23. Februar. Verband wird abgenommen. Das Knie steht in stumpfwinkliger Beugestellung, wird in Narkose gestreckt.

23. März. Kind kommt aus dem Verband, bekommt seine Schienen, in denen es dann geht.

Nachuntersuchung am 26. Juni 1914. Der Knabe geht selbständig

Digitized by Google

in seinen Schienenhülsenapparaten. Die Füße werden plan aufgestellt, die Knie können nur bis etwa 10° gebeugt werden. Entfernt man die Schienenhülsenapparate, so geht er auch ohne diese wie auf Stelzen. Es besteht keine Lordose der Lendenwirbelsäule, das rechte Hüftgelenk ist vollständig steif in guter Streckstellung, das linke Hüftgelenk ist in geringem Grade beweglich, Beugung bis 45° frei, Rotation frei, Abduktion beschränkt.

Epikrise: Es handelt sich in diesem Fall um eine teratologische Hüftluxation, die offenbar mit der gewöhnlichen Hüftluxation nichts zu tun hat. Die vielfachen Mißbildungen an den Füßen, an den Knien, endlich die Kontrakturzustände in den Hüftgelenken sind dafür Beweise. Es war ganz klar, daß eine un-

Fig. 22.

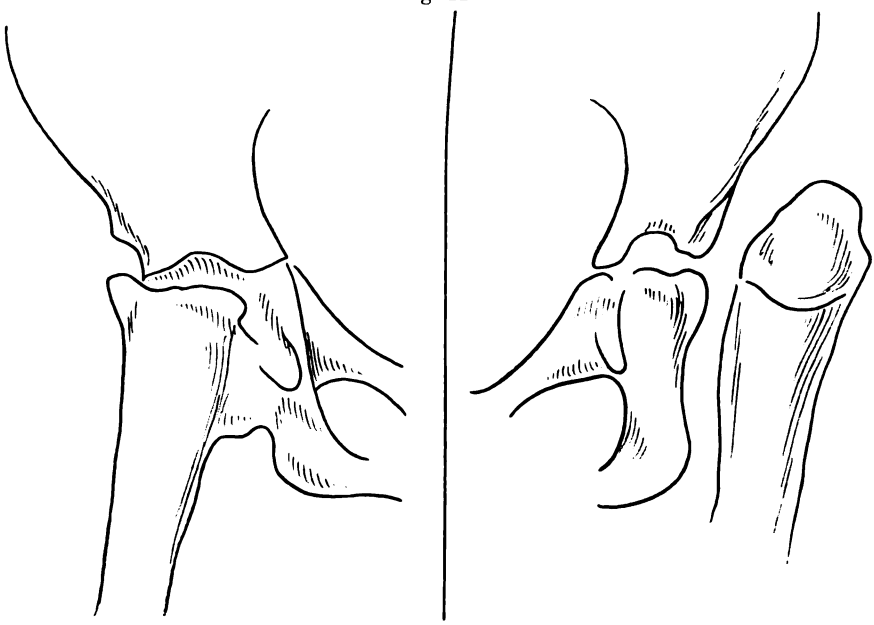

Derselbe nach der Behandlung.

blutige Behandlung absolut nicht zum Ziele führen konnte. Die blutige Behandlung lieferte auch den Beweis von der teratologischen Natur, indem der Befund ein ganz anderer war wie sonst bei den Hüftluxationen. Während sonst die Kapsel stets nach der Pfanne hinführt, war es bei diesem Falle nicht so, die Köpfe waren direkt außerhalb der Pfanne angelegt und die Pfanne selbst vollkommen verbildet, mit derben Massen ausgefüllt; eine Verbindung zwischen Kopf und Pfanne bestand nicht. Infolge des Abbrechens eines kleinen Teiles vom Kopfhebel trat eine aseptische Eiterung ein, die aber den Verlauf nicht störte. Die übrigen Mißbildungen erforderten eine langdauernde Behandlung, welche schließlich wenigstens zu einer guten Fußstellung führte. Die Behandlung war durch zwei Infraktionen, wie sie naturgemäß bei so vollständig versteiften unteren Extremitäten leicht vorkommen können, kompliziert. Die Verdrehung des rechten Oberschenkels

Digitized by Google

mußte noch durch Osteotomie beseitigt werden. Ein Versuch, die Kniegelenke beweglich zu machen, ist, abgesehen von den mediko-mechanischen Mitteln, nicht unternommen worden. Mit Rücksicht auf die enorme Kompliziertheit des Falles muß das schließliche Resultat als ein durchaus gutes, mindestens befriedigendes, angesehen werden (Fig. 21 u. 22).

Fall 10. Anna G., 10 Jahre alt. Linksseitige Luxation. In der Familie nichts bekannt. Einrenkungsversuche sind vorher nicht gemacht worden. Sehr starkes Hinken, die Verkürzung beträgt ungefähr 5 cm. Der Kopf steht hinten auf der Beckenschaufel und läßt sich nicht nach unten bewegen. Es ist deshalb von chirurgischer Seite stets von einer Behandlung Abstand genommen worden. Die Röntgenuntersuchung zeigt den Kopf als einen kleinen schmalen Schatten hinter der Beckenschaufel, ganz seitlich abgedrückt, scheinbar auf der Konvexität des Halses stehend, während die Epiphysenlinie medial, fast gänzlich frei vom Kopfe am Becken steht. Der Hals ist ziemlich lang und zeigt keine besondere Antetorsion. Er ist etwas nach abwärts gekrümmt, der Trochanter major steht $2^1/_2$ cm vom oberen Epiphysenrand entfernt, der Trochanter minor $6^1/_2$ cm vom Epiphysenrand und $4^1/_2$ cm von der unteren Schenkelhalsspitze. Der Pfannengrund ist deutlich ausgebildet, der untere Pfannenquadrant springt nicht wesentlich vor, der obere durch zwei Vorsprünge deutlich gekammert.

Das Kind wird 8 Tage lang in einen Extensionsverband gelegt. Dann erfolgt am 25. März 1908 der erste Repositionsversuch. Trotz etwa $^3/_4$stündiger starker Abduktionsbewegungen, Zerwalken der Adduktoren, ist es nicht möglich, den Kopf zum Einschnappen zu bringen. Es erfolgt Eingipsung in möglichst starker Abduktion.

Am 9. April zweiter Einrenkungsversuch in Narkose. Trotz etwa 1stündigen Arbeitens gelingt es nicht, den Kopf in die Pfanne zu bringen. Verband in Abduktion. Es wird 3 Wochen lang Extensionsverband, kombiniert mit dem Adduktionsgipsverband, angewandt.

Am 29. April dritter Einrenkungsversuch, welcher trotz 1stündigen Arbeitens nicht gelingt. Es wird deshalb ein blutiger Eingriff in Aussicht genommen. Operation in der gewöhnlichen Weise, kombiniert mit hinterem Schnitt.

18. August. Abnahme des Verbandes. Die Röntgenuntersuchung zeigt, daß der Kopf konzentrisch in der Pfanne steht, doch ist die Konvexität des Kopfes nicht deutlich zu sehen; es ist auch möglich, daß der Kopf etwas hinter der Pfanne steht nach dem Röntgenbilde. Der Verbandwechsel ohne Narkose vermindert die rechtwinklige Beugung im Hüftgelenk. Es wird versucht, den Oberschenkel etwas nach innen zu rotieren, was bis zu einem geringen Grade auch gelingt. Das Kniegelenk wird etwas gestreckt, so daß es in etwa 75° Streckung steht. Es wird eine Federklinge an der Vorderseite des Oberschenkels eingegipst, mittels dieser soll das Kniegelenk im Gipsverband gestreckt werden. Nach einigen Tagen ist dadurch die Streckung erreicht, es kann nun der Verband bis über das Knie angelegt werden. Aufnahme am 1. Oktober 1908. Der Verband wird abgenommen. Die Röntgenuntersuchung zeigt den Kopf im unteren Quadranten, das Kind bekommt einen Extensionsverband an der eingerenkten Seite. Die Extension wird nach unten und nach innen angewandt, ein Gegenzug nach oben und ein Gegenzug am gesunden Beine gegeben.

Am 5. Oktober hat sich die Innenrotation eingestellt, die Röntgenuntersuchung zeigt jedoch, daß der Kopf im unteren Quadranten steht.

Digitized by Google

Am 6. Oktober wird der Versuch ohne Narkose gemacht, den Kopf etwas heraufzudrücken. Die Röntgenuntersuchung ergibt das Mißlingen. Darauf Versuch in Narkose, den Kopf zu depressionieren, was anscheinend auch nicht völlig gelingt. Es wird dann ein Gipsverband in mäßiger Abduktion, Innenrotation und Streckstellung des Hüftgelenks angelegt. Das Kind soll damit gehen. 1/4 Jahr später wird der Verband fortgelassen und das Gelenk freigegeben. Es sollen zu Hause Extensionen an der gesunden Seite und Innenrotationsextensionen an der kranken Seite für die Nacht angewandt werden. Außerdem werden Mobilisationsbewegungen für das Hüftgelenk angeordnet. Das Kind soll sich 1/4 Jahr später wieder vorstellen.

Ende Juni 1909 wird das Kind wieder vorgestellt. Es geht verhältnismäßig

Fig. 23.

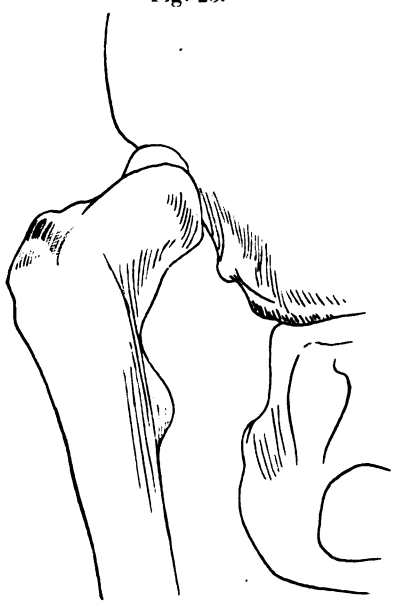

A. G., 10 Jahre, vor der Reposition.

Fig. 23a.

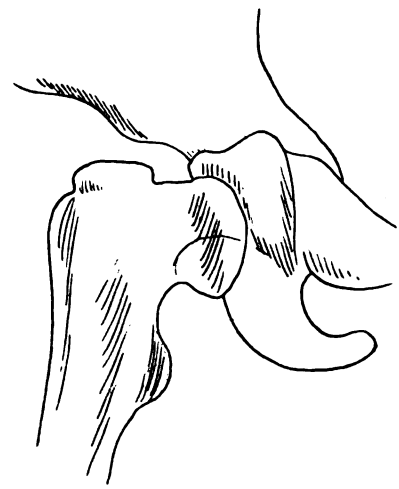

Dieselbe nach der blutigen Einrenkung.

ganz gut. Die Patella wird nach vorn gesetzt, aber das Hüftgelenk ist noch vollständig steif, das Becken wird noch stark gesenkt. Die Eltern werden aufgefordert, mit den Bewegungsübungen fortzusetzen. Das Kind soll sich nach einem halben Jahr wieder zeigen.

Anfang Januar 1910 stellt das Kind sich vor. Der Gang ist noch steif, die Muskulatur hat sich wesentlich gekräftigt, die Eltern sind mit den Fortschritten, die das Kind macht, sehr zufrieden; das Kind wird aufgefordert, dieselben Uebungen weiterzumachen und nach einem Jahr sich wieder zu zeigen.

Bei der letzten Vorstellung im Jahre 1912 geht Aennchen ohne Hinken äußerlich, doch senkt sie das Becken noch etwas und die genaue Untersuchung zeigt, daß das Hüftgelenk fast völlig steif ist und die Bewegung beim Beugen nur

Digitized by Google

mit fixiertem Becken ausgeführt wird. Trotzdem ist der Gang ein recht guter zu nennen, und man kann dem Kinde, wenn es Kleider an hat, beim Gehen kaum etwas anmerken. Die Eltern sind über das Resultat sehr glücklich. Seitdem hat das Kind sich noch nicht wieder vorgestellt.

Epikrise: Auch dieser Fall ist ein Beweis, daß, wenn die unblutige Einrenkung bei älteren Kindern versagt, auch der blutige Eingriff keine Chancen bietet für ein den Arzt voll befriedigendes anatomisches und funktionelles Resultat. Durch den blutigen Eingriff ist in diesem Falle offenbar erreicht worden, daß der Kopf im unteren Quadranten, vielleicht hinter der Pfanne, steht. Es ist dadurch zwar die Verkürzung, die 5—6 cm betrug, ausgeglichen worden, aber es ist keine Beweglichkeit im Hüftgelenk erreicht. Der Erfolg ist demnach nicht als ein den Arzt absolut befriedigender zu bezeichnen, doch ist dem Kinde durch den Ausgleich der großen Verkürzung ein wesentlich besserer Gang besorgt worden, und damit in kosmetischer Beziehung und auch in funktioneller Beziehung immerhin ein für das Kind befriedigendes Resultat geschaffen (Fig. 23 u. 23 a).

Fall 11. Hedwig R., 4 Jahre alt. Rechtsseitige Hüftverrenkung, Arzttochter aus Saarbrücken. Sehr dickes Kind, rechts ziemlich stark hinkender Gang. In der Familie ist nichts bekannt, Geburt war normal. Die Röntgenuntersuchung zeigt einen rundlichen Kopf, 4 cm über dem Y-förmigen Spalt. Der Kopf steht zum Teil hinter der Beckenschaufel, im oberen Teil der Kopfepiphyse. Der untere Teil der Kopfepiphyse ist leer, die Schenkelhalsspitze ragt spitz und ohne Wulst stark vor.

Am 26. August 1909 Einrenkungsversuch in Narkose. Der Kopf geht nach verschiedenen Repositionsversuchen scheinbar in die Pfanne, er verläßt dieselbe aber sofort ohne jede Stabilität. Hindert man die Reluxation dadurch, daß man das Bein festhält und seine Schwere beseitigt, so fühlt man, wenn man aus der Abduktion nur ganz minimal herausgeht, ein elastisches Reluxieren. Auch wiederholtes Reponieren und Reluxieren ändern an der Stabilität nur wenig. Der Verband wird in negativer Abduktion unter starker, fester Bindenführung angelegt, so daß nach der Verbandanlegung noch eine deutliche Cyanose vorhanden ist. Die Röntgenkontrolle zeigt den Kopf weit abstehend, aber im unteren Quadranten. Es wird der Verband abgenommen und der Kopf tiefer hineinzupressen versucht. Dabei zeigt sich, daß der Kopf offenbar nicht in der Pfanne steht, sondern hinter der Pfanne. Mit Rücksicht hierauf wird am 9. September die blutige Einrenkung vorgenommen. Es wird von vorne her stumpf auf die Kapsel eingegangen und diese eingeschnitten. Der Kopf erscheint sehr groß und sitzt fast ganz ohne Hals dem Schafte auf. Die Kapsel ist eingestülpt, so daß der Kopf in Wirklichkeit nicht in der Pfanne saß, sondern in einer Kapselfalte. Die Kapsel wird in großer Ausdehnung exzidiert, so daß man schließlich die Pfanne zu sehen bekommt. Diese erscheint als eine ganz kleine, flache Grube, wo der kleine Finger kaum hineingeht. Sie ist mit Bindegewebe und Fett ausgefüllt. Da die Pfannenwand sehr dünn ist und die Kapsel sehr groß, wird von einer Erweiterung der Pfanne abgesehen, aus Furcht vor Perforation. Die Blutung bei der Operation ist wesentlich stärker als gewöhnlich. Dann wird auf unblutige Weise eingerenkt. Die Festigkeit hiernach ist auch nur wenig größer als bei der unblutigen Einrenkung. Hautnaht. Nach derselben erneutes Reponieren und Reluxieren. Gipsverband in gewöhnlicher Stellung.

Digitized by Google

15. September. Fäden entfernt.

17. September. Temperatursteigerung. Der Verband wird ganz fortgenommen, die Wunde geöffnet, es entleert sich eine ganze Menge geronnenen Blutes, das an einigen Stellen etwas gelblich gemischt erscheint. Die Wunde wird mit essigsaurer Tonerde ausgespült, tamponiert und ein Beckengipsverband bis zum Fuße einschließlich angelegt. In der Gegend der Wunde wird ein Fenster in den Gipsverband hineingeschnitten.

29. September. Die Temperatur ist vollständig heruntergegangen, es werden die Fäden entfernt, die Wunde ist in Ordnung, der Kopf ist fest, aber exzentrisch.

9. Oktober. Verbandabnahme. Die Wunde sieht gut aus, ist bis auf eine

Fig. 24.

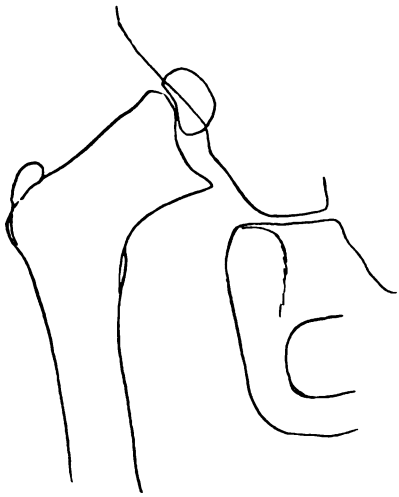

H. R., 4 Jahre, vor der Behandlung.

Fig. 24a.

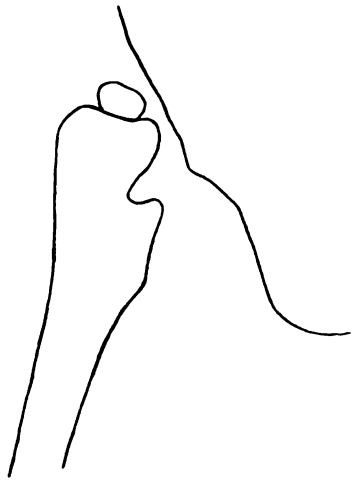

Nach der Behandlung.

kleine Stelle in der Leistengegend zugranuliert. Neuer Gipsverband unter Zug des rechten Beines.

1. Dezember. Verbandabnahme. Kopf im oberen Pfannenquadranten. Verband in dieser Stellung unter starkem Zug. An der linken Seite bekommt die Kleine eine hohe Sohle, mit der sie gehen soll.

19. Januar 1910. Verbandabnahme. Der Kopf ist nach oben reluxiert.

20. Januar. Nochmals in Narkose Einrenkungsversuch. Man hört anfangs deutliches Knirschen, das später nachläßt. Ein deutliches Ein- und Ausgleiten des Kopfes ist nicht wahrnehmbar. Die Stabilität ist gleich Null. Verband bei gestrecktem Knie in 50° Abduktion und Innenrotation, mit Druck des Kopfes gegen die Pfanne.

12. April. Abnahme des Verbandes. Der Kopf steht oberhalb der Pfanne. Es wird ein Gipsabguß von Becken und Oberschenkel zwecks Anfertigung eines Apparates gemacht. Gipsverband in der letzten Stellung. Hohe Sohle an der gesunden Seite.

Digitized by Google

15. Mai. Abnahme des Gipsverbandes. Anlegung des Lederapparates. Der Lederapparat wird ein ganzes Jahr lang getragen, der Gang des Kindes ist nach Abnahme des Apparates leicht hinkend, das Becken wird gesenkt gehalten, Trendelenburg ist noch vorhanden. Ende Dezember 1911 schreibt der Vater, daß das Kind noch leicht hinkend ginge, und im Januar 1913 schreibt der Vater, daß der Gang des Kindes sich wesentlich gebessert hat, daß es andauernd laufen könne und die Verkürzung nur etwa 2 cm betrage.

Epikrise: Der Fall beweist deutlich, daß die scheinbare Reposition, welche durch die schlechte primäre Stabilität schon wahrscheinlich gemacht war, zunächst in einer Einstülpung der Kapsel bestand, daß aber außerdem ein starkes Mißverhältnis zwischen Kopf und Pfanne vorhanden war. Ein Mißverhältnis, was durch die Röntgenuntersuchung durchaus nicht ersichtlich war. Denn nach der Röntgenuntersuchung war der Kopf gar nicht wesentlich groß, während die Freilegung des Kopfes einen sehr stark ausgebildeten knorpligen Kopf zeigte. Das starke Mißverhältnis zwischen der Größe des Kopfes und der Pfanne war der Grund, daß auch die blutige Reposition keinen Bestand hatte, daß eine Reluxation trotzdem eintrat. Der relativ gute Gang, welcher schließlich doch noch erzielt wurde, ist zurückzuführen auf die lange Abduktionslage und das Gehen mit einer hohen Sohle an der gesunden Seite. Dadurch wurde oberhalb des oberen Pfannenrandes eine verhältnismäßig gute Festigkeit erzielt. Anatomisch ist der Fall als ungeheilt zu betrachten, funktionell jedoch als eine entschiedene Besserung anzusehen, so daß der Fall immer noch die Zensur befriedigend erhalten kann (Fig. 24 u. 24 a).

Fall 12. Maria G., $7^1/_2$ Jahre alt. Rechtsseitige Hüftverrenkung. Vor 5 Jahren von Professor X. in Hamburg reponiert. Ist damals $^1/_2$ Jahr im Verband gewesen. Hat während des Verbandes ohne hohe Sohle an der gesunden Seite gegangen. Nach Abnahme des Verbandes hat es sofort in Auswärtsdrehung das eingerenkte Bein aufgesetzt. Vor 2 Jahren, also 3 Jahre nach der Reposition, hat es einen Hessingschen Gehapparat bekommen, der vor einem Jahr mit einer Zelluloidschiene umgewechselt worden ist. Das Kind geht stark nach auswärts rotiert, leicht hinkend. Die Inguinalfalte rechts steht etwas tiefer als links, Trendelenburg ist nicht stark angedeutet, der Kopf etwa 3 cm höher. Die Röntgenuntersuchung, in gewöhnlicher Lage aufgenommen, zeigt einen dreieckigen Kopf neben der Beckenschaufel, neben dem stark ausgeschliffenen oberen Quadranten. Der Kopf steht 3 cm über dem Y-förmigen Spalt, die Epiphysenlinie ist in zwei Schenkel geteilt, die mit der Spitze in der Mitte sich berühren und einen Einschnitt in den Hals machen. Die Schenkelhalsspitze steht neben dem Y-förmigen Spalt, sie ist nicht besonders vorgewölbt. Der Hals ist kurz, der Trochanter major steht von der Kopfepiphyse nur 5 mm entfernt, der Trochanter minor 40 mm. Die Pfanne ist außerordentlich steil, sie zeigt im oberen Quadranten zwei Einschnitte, dessen oberer Einschnitt durch den Kopf ausgeschliffen ist. Der Y-förmige Spalt ist sichtbar, unregelmäßig gezackt und vor der Tränenfigur ausgeweitet. Der untere Quadrant springt stark vor, er erscheint hyperplastisch im Vergleich zum oberen. Von der Tränenfigur ist nur der eine Schenkel sichtbar. Die Aufnahme in Einwärtsrotation zeigt den Trochanter major deutlich, die in Auswärtsrotation jedoch nicht. Bei dieser Aufnahme sieht man die Spitze des Schenkelhalses sich senken und unter den Y-förmigen Spalt herabtreten.

Digitized by Google

Einrenkungsversuch am 1. Mai 1909 in Narkose. Nach exakter Beckenfixation auf meinem Operationstisch durch horizontale und vertikale Züge wird ganz vorsichtig aus der Beugung von etwa 75° allmählich in Abduktion von 90° übergegangen. Dabei tritt sofort deutliche Reposition ein. Die primäre Stabilität ist eine sehr schlechte. Es wird verschiedentlich reponiert und reluxiert, dadurch wird das Reluxationsgeräusch entschieden deutlicher. Wenn man fest gegen den Trochanter drückt und allmählich in die Normallage übergeht, ist der Halt des Kopfes ein etwas besserer. Er bleibt dann bei 45° Abduktion noch stehen. Hierbei ist die Streckung des Unterschenkels eine völlige, die Patella schaut halb seitlich. Während des Verbandanlegens wird durch den bekannten starken Zug über das rechte Kniegelenk zum Becken hin die indifferente Stellung des Unterschenkels in etwas Außenrotation umgewandelt. Diese zeigt sich deutlich dadurch, daß bei Rückenlage des Kindes die Fußspitze seitlich nach unten steht. Der Verband geschieht in der gewöhnlichen Weise. Es wird nur die Abduktion nicht ganz so stark gemacht, sie beträgt etwa 80°. Nach Fertigstellung des Verbandes fällt auf, daß die Abduktion nicht so ist, wie die Verbände gewöhnlich stehen. Die Röntgenuntersuchung ergibt jedoch, daß der Kopf konzentrisch in der Pfanne steht. Trotzdem wird am 6. Mai der ganze Verband abgenommen und die gewöhnliche Abduktionslage hergestellt und der Verband danach eingerichtet.

Am 7. Mai. Der Verband ist gebrochen. Kontrolluntersuchung zeigt den Kopf konzentrisch. Der Verband wird wieder erneuert in rechtwinkliger Abduktion, die Fußspitze schaut etwas nach hinten. Nach einigen Tagen wird das Kind entlassen.

2. Oktober 1909. Verbandabnahme. Das Bein liegt in starker Außenrotation. Manuelle Untersuchung. Der Kopf steht daumenbreit über der Arterie. Die Röntgenuntersuchung zeigt den Kopf exzentrisch. Neuer Verband in Abduktion von 45°. Kniescheibe wird nach vorne gebracht, es wird ein starker Zug in der Richtung der Femurachse angewandt. Die Röntgenuntersuchung, die darauf gemacht wird, zeigt, daß der Kopf nicht konzentrisch steht, sondern oberhalb des Y-förmigen Knorpels. Nach Rücksprache mit der Mutter wird zur blutigen Einrenkung geschritten. Nach der Vorbereitung, die in 1%igen Formolverbänden besteht, findet die blutige Einrenkung am 6. Oktober in Narkose statt. Schnitt von der Spina anterior superior abwärts zwischen den Tensor fasciae latae und dem Trochanter major. Es gelingt leicht, stumpf auf den Kopf zu kommen, aber schwierig, die Pfanne von der Kapselschwarte, die sich eingepreßt hat, zu befreien. Nachdem die Pfanne freigemacht, wird der Kopf leicht reponiert. Es wird eine Abduktion von 75° hergestellt, der Hautschnitt genäht, keine Tamponade, aseptischer Verband gemacht, und in Vorwärtsrotation eingegipst.

Am 19. Oktober Fensterung des Gipsverbandes. Die Fäden werden entfernt, die Wunde ist gut verheilt.

Am 22. Oktober Verbandabnahme. Röntgenuntersuchung. Diese zeigt den Kopf im oberen Quadranten. Jetzt wird die Stellung gewechselt, die Abduktion etwas stärker gemacht, Einwärtsrotation, Patella nach vorne und, unter starkem Druck gegen den Trochanter, ein Gipsverband angelegt.

1. Dezember Verbandabnahme. Röntgenuntersuchung. Kopf steht gut, aber nicht tief im unteren Quadranten. Es wird ein Abguß vom Becken und Oberschenkel gemacht, und nach diesem Abguß soll ein Lederhöschen gemacht werden,

Digitized by Google

welches den Kopf mittels einer Trochanterpelotte fixieren soll. Das Kind geht mit diesem Apparat und Sohlenerhöhung an der gesunden Seite noch etwa $^3/_4$ Jahr. Der Kopf nimmt eine Position im oberen Quadranten ein, so daß er etwa 2 cm über dem Y-förmigen Spalt steht. Die untere Schenkelhalsspitze steht etwa 1 cm unter dem Y-förmigen Knorpel. Der Abduktionsapparat wird im Laufe des nächsten halben Jahres bis Mitte 1911 getragen, indem die Abduktion allmählich verringert wird. Von Ende 1911 an wird der Apparat fortgelassen, weil keine Verschieblichkeit des Kopfes nach oben mehr nachzuweisen war und der Gang im Apparat ein guter war.

Anfang 1912 letzte Vorstellung. Das Kind geht leicht hinkend und etwas steif mit geringer Beckensenkung ohne Sohlenerhöhung an der gesunden noch an

Fig. 25. Fig. 25a.

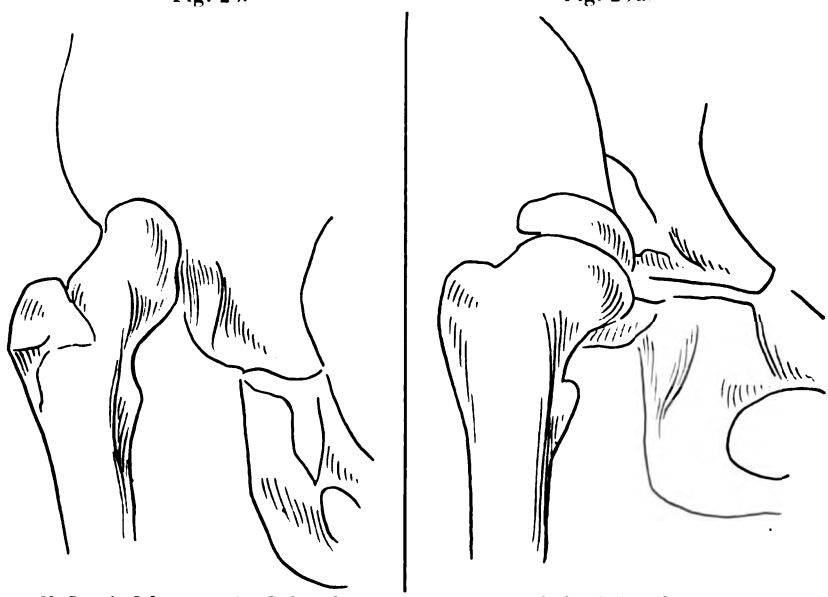

M. G., 7½ Jahre, vor der Behandlung. Nach der Behandlung.

der kranken Seite. Der Trochanter steht ca. 2 cm höher, die Kniescheibe wird etwas, ganz wenig, nach außen gerichtet. Trendelenburg ist nicht vorhanden. Die Oberschenkelmuskulatur ist ziemlich stark atrophisch, die Glutäalmuskulatur etwas eingesunken.

Epikrise: Es handelt sich um einen Fall, bei dem zunächst die Pfannenbildung eine außerordentlich ungünstige war, weil dieselbe außerordentlich steil gestellt war. Die bei der blutigen Einrenkung gewonnene Erfahrung zeigte, daß eine wirkliche Einrenkung bei dem unblutigen Repositionsversuch überhaupt nicht zustande gekommen war, weil die Pfannentasche sich eingestülpt hatte. Trotzdem war ein deutliches Repositionsgeräusch bei der unblutigen Einrenkung zu hören gewesen, und die nachträglich aufgenommene Röntgenuntersuchung hatte den Kopf konzentrisch in der Pfanne nachgewiesen. Es beweist diese Erfahrung, daß

Digitized by Google

bei primär schlechter Stabilität der Wert des Einrenkungsgeräusches und der Wert der Röntgenuntersuchung nicht absolut sicher ist. Man muß bei schlechter primärer Stabilität, namentlich wenn es sich um ein älteres Kind handelt, immer damit rechnen, daß die Einrenkung keine wahre gewesen ist, selbst wenn das Röntgenbild nachher den Kopf konzentrisch in der Pfanne zeigt. Denn die zwischengelagerten Kapselteile sind auf dem Röntgenbild natürlich nicht sichtbar. Bei einem kleinen Kinde von 2 bis 3 oder erst 4 Jahren würde man aus der größeren Entfernung zwischen Pfannengrund und Kopfpol vielleicht schließen können, daß eine Zwischenlagerung stattgefunden hat. Bei älteren Kindern jedoch ist die Knorpelauflage des Kopfes nur eine verhältnismäßig dünne, und es braucht dann der Kopf nur au niveau der Pfanne zu stehen, so wird man auf dem Röntgenbilde den Eindruck bekommen, er stände völlig konzentrisch. Der Fall zeigt aber weiterhin, daß auch die blutige Einrenkung, welche absolut gelungen war, während der Operation noch nicht ein dauerndes anatomisches Resultat verspricht, wenn nämlich nicht eine gute Kongruenz des Kopfes zur Pfanne vorhanden ist. Man könnte sagen, daß vielleicht eine Aushöhlung der Pfanne, so daß der Kopf einen besseren Halt gefunden hätte, das anatomische Resultat noch hätte verbessern können. Dem muß jedoch entgegengehalten werden, daß bei dem nicht mehr niedrigen Alter des Kindes zweifellos dann eine absolute Steifheit im Hüftgelenk eingetreten wäre. Diese wäre aber funktionell für das Kind weniger gut gewesen, als das schließlich erreichte Resultat. Mit diesem muß man in Anbetracht der schwierigen Verhältnisse immerhin noch zufrieden sein. Wie der weitere Verlauf sich gestalten wird, ist nicht absolut sicher einzusehen, doch ist immerhin anzunehmen, daß der Kopf infolge der tendinösen Verwachsungen, die durch die blutige Operation eingetreten sind, und die durch das langdauernde Tragen des Abduktionsapparates noch begünstigt worden sind, seinen guten Halt im oberen Quadranten behaupten wird (Fig. 25 u. 25 a).

Fall 13. Ida M., 11 Jahre. Linksseitige Luxation, ist schon anderweitig behandelt. Nach 10tägiger permanenter und 2mal täglicher Streckung auf dem Extensionstisch wird am 24. Februar Einrenkungsversuch in Narkose gemacht. Es gelingt nach $1^1/_2$stündigem Bemühen mit Durchwalken der Adduktoren, den Trochanter nach vorn zu bringen, auch fühlt man jetzt bei wiederholtem Einrenkungsversuch deutliches Ein- und Ausschnappen. Jedoch scheint sich die Kapsel zwischen zu schieben und scheint der völlig antevertierte Kopf nur in den Gleitrinnen zu stehen. Da ein anderes Resultat nicht zu erzielen ist, wird bei diesem Stande in erster Stellung eingegipst, soll nach 14 Tagen blutig eingerenkt werden.

27. April. Röntgenkontrolle ergibt das vermutete Bild, d. h. Trochanter scheinbar in der Pfanne, Hals und Kopf parallel mit Beckenrand nach oben.

15. Mai. Blutige Operation.

In Chloroform-Aether-Narkose Eingehen von vorn durch Längsschnitt über den Gefäßen nach Innenziehen derselben und nach Außenziehen des langen Quadricepskopfes. Nach Eröffnung und teilweiser Abtragung der $^1/_2$ cm dicken Kapsel gelangt der Finger in die Pfanne. Versuch, den Kopf durch die üblichen Bewegungen jetzt hinein zu bringen, mißlingt, daher Schnitt hinter dem Trochanter, Kopf wird freigelegt, derselbe ist ziemlich groß, eckig und stark antevertiert. Es gelingt erst nach Abtragen des größten Teils der Kapsel und des

Digitized by Google

Ligamentum teres, mit dem Löffel hinter den Kopf bis in die Pfannengegend zu gelangen, damit gelingt die Einrenkung. Stabilität jetzt gut. Reponieren und Reluxieren gelingt jetzt ein paarmal leicht, dann nur wieder mit Hilfe des Löffels. Hautnaht, aseptischer Verband, Gipsverband in erster Stellung.

13. Juni. Verbandabnahme. Röntgenuntersuchung. Kopf völlig exzentrisch, Fäden entfernt, Wunde gut geheilt. In Narkose wird unter starker Extension die Abduktion bis auf die Hälfte vermindert, und Innenrotation bis nach Vornstellung der Patella getrieben.

17. Juni. Röntgenkontrolle. Kopf exzentrisch.

Fig. 26.

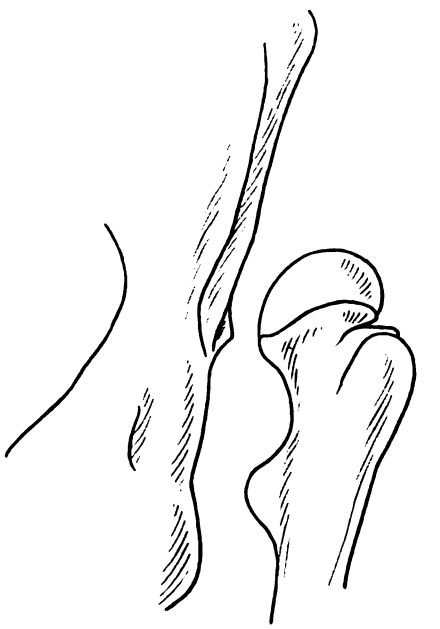

J. M., 11 Jahre, vor der Behandlung.

Fig. 26a.

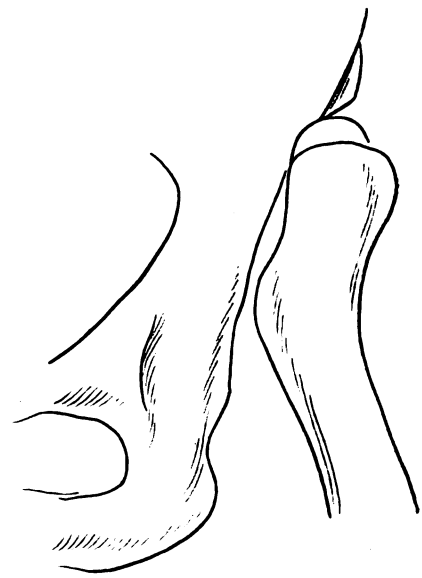

Nach der Behandlung.

9. Oktober. Röntgenuntersuchung. Kopf exzentrisch, soll ohne Verband bleiben und Apparat tragen.

16. Oktober. Gipsabguß zum Apparat.

14. November. Geht gut im Apparat. Entlassen.

5. Februar 1913. Vorgestellt, geht gut im Apparat.

10. März 1914. Kind geht ohne Apparat, leicht hinkend. Kopf oben vorn neben der Pfanne.

Epikrise: Erst durch den hinteren Schnitt gelang die Reposition des Kopfes, aber das Endresultat war doch eine exzentrische Einstellung. Warum? Ich vermute, daß die Einstellung des Kopfes bei der blutigen Operation doch nicht tief genug war, daß vielleicht bei der Verbandanlegung schon eine Verschiebung des Kopfes erfolgte. Der Apparat hat dann den Kopf vor weiterem Hinaufrücken

Digitized by Google

bewahrt und dadurch schließlich noch ein besseres Resultat bewirkt, als es vor der unblutigen Einrenkung der Fall war (Fig. 26 u. 26 a).

Fall 14. Greta B., 4 Jahre. Doppelseitige Luxation.

25. Mai 1911. Nach 14tägigem Strecken (40 kg) beiderseits, gelingt die Reposition links (in Narkose) erst nach $^3/_4$stündigem Bemühen, obwohl die Adduktoren vollständig weich sind. Repositions- und Reluxationsgeräusch anfangs nicht vorhanden. Kopf gleitet unmerklich aus der Pfanne. Erst bei häufig wiederholtem Aus- und Einrenken hört man leichtes doppeltes Geräusch, auch jetzt noch gleitet der Kopf bei Reluxation, wenn man ihn nicht gegen die Pfanne drückt, unmerklich heraus. Stabilität gering. — Rechts gelingt Einrenkung leichter, auch hier kein Geräusch nachweisbar, Kopf gleitet unmerklich aus der Pfanne. Stabilität mäßig. Beckengipsverband beiderseits nach Reposition in etwas überrechtwinkliger Stellung, ohne Wattepolster (5 Monate).

27. Mai. Röntgenkontrolle. Kopf links konzentrisch, rechts etwas zu hoch.

Fig. 27.

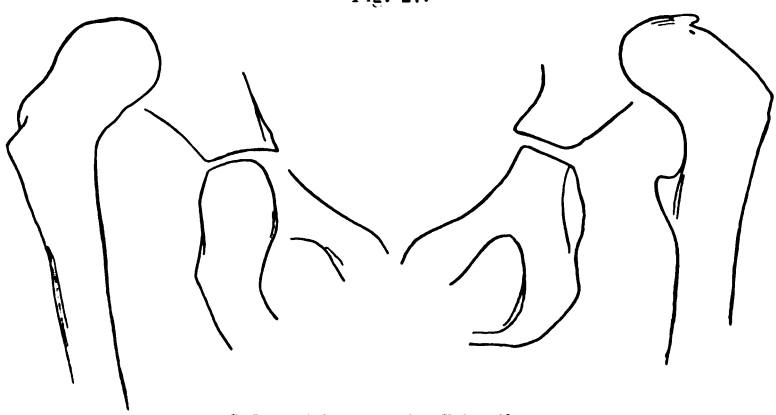

G. B., 4 Jahre, vor der Behandlung.

14. September. Verbandabnahme, Röntgenuntersuchung. Kopf rechts tief, links in der Pfanne. Links gleitet der Kopf bei der geringsten Bewegung aus der Pfanne. In Narkose wird die Abduktion bei beiden Beinen vermindert auf 60° bei halb gestrecktem Knie und Schrägauswärtsstellung der Patella. Links wird versucht, den Kopf durch Zug am Bein und durch Druck von hinten in der Pfanne zu halten. Beckengipsverband. 2 Monate.

19. September. Röntgenkontrolle. Kopf steht rechts zu tief in einer unausgebildeten Pfanne. Verband ausgeflickt.

1. November. Verbandabnahme, da Verband gebrochen. Röntgenuntersuchung. Kopf rechts tief, links hinter der Pfanne. Das Bein rechts soll durch eine Schiene in Stellung gehalten werden, links eventuell blutig operiert werden.

9. November. Aethernarkose, 12 cm langer Hautschnitt vorn längs der großen Gefäße. Nach Abziehen derselben nach innen Eingehen in die Tiefe bis auf die Kapsel. Daselbst nur Trochanter fühlbar. Auch nach Einschneiden der Kapsel wird Kopf weder fühl- noch sichtbar. Daher Eingehen von hinten längs über den

Digitized by Google

Trochanter bei rechtwinklig flektiertem und nach innen gedrehtem Oberschenkel. Nach Eröffnung der Kapsel wird der Kopf bald sichtbar. Derselbe sitzt ohne Hals am Trochanter, ist ganz flach, mit einer leichten Delle versehen, steht völlig anteflektiert, die flache Fläche erscheint sogar schräg nach hinten abfallend. Kopf wird mittels Löffel in die Pfanne geschoben, Stabilität absolut nicht größer als bei unblutiger Einrenkung. Hautnähte, aseptischer Verband, Beckengipsverband in erster Stellung bei Druck von hinten und Zug an Oberschenkel. Beim Herumdrehen des Beines in Flexion und Abduktion typischer Bruch desselben oberhalb des Knies. Rechts bleibt das Bein frei, soll allmählich heruntergezogen werden.

29. Dezember. Verbandabnahme. Röntgenuntersuchung. Kopf links gut konzentrisch, rechts etwas tief. Fäden entfernt, kleiner Watteverband, linkes Bein soll langsam bewegt werden.

21. Februar 1912. Da trotz 2 Monate langem Bemühen die Beine noch steif

Fig. 28.

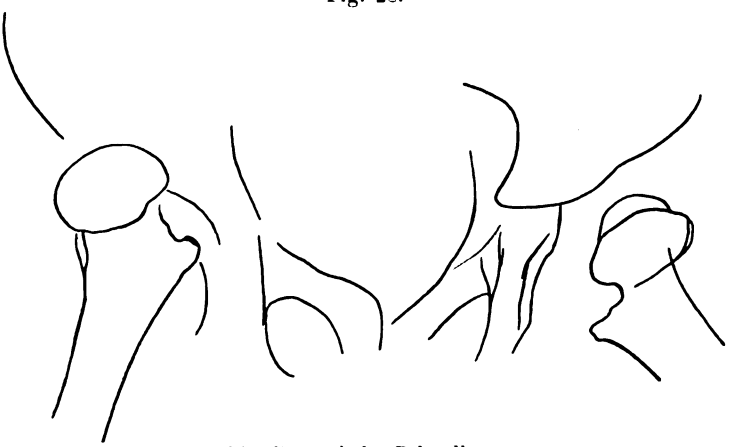

Dieselbe nach der Behandlung.

in Abduktion und Außenrotation stehen, werden sie in Narkose heruntergebracht und im Paketverband eingegipst.

19. März. Verbandabnahme. Beine stehen ziemlich parallel. — Massage. Gymnastik.

24. März. Die Köpfe verschieben sich. — Abguß zum Korsett.

20. April. Das Kind geht im Korsett. Der Steiß tritt schon wieder nach hinten heraus. Der Gang ist wackelnd.

Epikrise: Trotzdem rechts der Kopf unblutig eingerenkt in der Pfanne, allerdings etwas zu tief, stand, erfolgte später Reluxation. Links mußte blutig operiert werden. Es zeigte sich, daß ein großes Mißverhältnis zwischen Kopf und Pfannenform, ein völliges Fehlen des Halses der Grund für die mangelnde Stabilität und die später erfolgte Reluxation war. Vielleicht hätte ein Ausmodellieren der Pfanne ein besseres Resultat geschaffen. Mit Rücksicht darauf, daß die Köpfe nach hinten abgewichen sind, daß der Steiß stark heraustritt und der Gang wackelnd wie vorher ist, muß das Resultat unbefriedigend bezeichnet werden (Fig. 27 u. 28).

Digitized by Google

Fall 15. Luise H., 7 Jahre alt. Doppelseitige Hüftverrenkung, kompliziert mit Littlescher Lähmung. Beide Trochanteren stehen 6 cm über der Roserschen Linie, beide Hüften in Beugekontraktur, starke Adduktionsspannung, Kniekontrakturen, Füße in Spitzfußstellung. Das Kind wird zunächst in Extensionsverband gelegt.

24. Juli 1909. Erster Repositionsversuch an der rechten Seite. Die Adduktoren werden unblutig gedehnt. Es gelingt, den Oberschenkel in rechtwinklige Abduktion und Extension zu stellen. Der Kopf bleibt am hinteren Pfannenrand stehen und läßt sich nicht reponieren.

8. September. Erneuter Repositionsversuch. Dieser gelingt wieder nicht.

11. September. Seitlicher Hautschnitt, der Kopf wird sofort gefunden, die vordere Kapselwand ist verdickt, die hintere ist dünner. Die vordere Kapselwand liegt wie ein dicker Strang zwischen dem oberen Rand und dem Grunde der Pfanne, sie wird exzidiert. Dadurch wird die Pfanne sichtbar, der Kopf mit dem Hebel hineingehebelt. Dann wird der Schenkel bei geringer Abduktion, Innenrotation und Extension in den Verband gelegt.

23. Oktober. Fortnahme des Verbandes.

3. November. Blutige Einrenkung der rechten Seite. Vorderer Schnitt, ziemlich starke Blutung. Die Pfanne wird erst gefunden, nachdem die sich darüber spannenden Adduktorenstränge durchschnitten sind. Da der Kopf sehr hoch steht, wird er von dem hinteren Schnitt mit dem Löffel versucht zu reponieren. Es zeigt sich, daß eine starke Kapselwandung der Reposition hinderlich ist. Nach Durchtrennung dieser gelingt es leicht, den Kopf zu reponieren. Hautnaht, Beckengipsverband.

9. November. Abends Temperatur 38,4; 10. November 38,7° (Angina).

27. November. Wunde gut geheilt, Abduktion etwas vermindert, Hüftgelenk etwas gebeugt, Knie etwas stärker gestreckt.

13. Dezember. Verband entfernt.

9. Januar 1910 vorgestellt, soll im Gehbock gehen lernen.

22. Oktober. Das rechte Hüftgelenk wird in Narkose bis zu etwa 45° Abduktion gestreckt, das Kniegelenk bis zu 70° gestreckt. Die Abduktion wird verringert, es gelingt aber nicht, die bestehende Außenrotation zu beseitigen.

16. Februar. Erneutes Redressement. Das rechte Bein wird in möglichster Streckung und geringer Einwärtsdrehung eingegipst.

12. März. Verbandabnahme. Das rechte Bein steht gut.

16. März. Operation in Narkose. Suprakondyläre Osteotomie des linken Oberschenkels und Herumdrehung des Beines aus der Außenrotation. Gipsverband.

27. April. Entfernung des Gipsverbandes, die Wunde ist gut geheilt.

30. April. Infraktion oberhalb des linken Knies. Der Oberschenkel ist verbogen.

4. Mai. In Narkose wird das infrakturierte Bein gestreckt und gerade gestellt, Beckengipsverband, der 4 Wochen liegen bleibt.

4. Juni. Verband wird entfernt, Fraktur ist geheilt, soll im Gehbock gehen. Bekommt Apparate, da sie ohne diese noch nicht gehen kann.

12. Oktober. Stellt sich vor, der linke Oberschenkel hat sich wieder verbogen, soll deshalb nochmals operiert werden.

Digitized by Google

26. Oktober. Narkose. Etwa handbreit oberhalb des Kniegelenks wird das Femur schräge durchmeißelt und die Bruchenden gegeneinander verschoben, bis das Bein die Länge des anderen bekommt. Hautnaht, Beckengipsverband. Der Unterschenkel des linken Beines, der sich ebenfalls verbogen hat, wird redressiert und möglichst gerade in einen Gipsverband, der direkt auf die Haut gelegt wird, hineingelegt.

12. Oktober. Entfernung des Verbandes. Neuer Verband rechts einschließlich Fuß, links bis unter das Knie.

14. Dezember. Der Verband wird entfernt, das Kind soll im Laufstuhl gehen.

3. Januar 1911. Das Kind geht im Laufstuhl.

4. April. Das Kind geht verhältnismäßig gut im Laufstuhl, doch haben

Fig. 29.

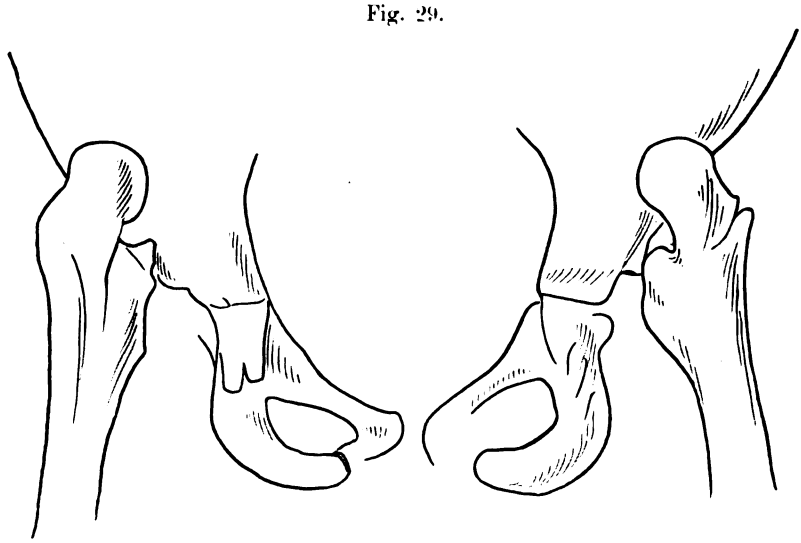

L. H., 7 Jahre, kompliziert mit Little, vor der Behandlung.

die Beine sich wieder verbogen, das rechte Bein steht nach innen gedreht, das linke stark nach außen.

12. März. Deshalb Narkose. Doppelseitige Osteotomie oberhalb der Kniegelenke, das rechte Bein wird nach außen, das linke nach innen gedreht, so daß die Kniescheiben beide nach vorn zu stehen kommen. Bekommt einen Beckengipsverband, indem es 4 Wochen liegen bleibt und dann mit dem Gipsverband läuft.

19. August 1913. Die Stellung der Schenkel ist gut, jetzt steht der rechte Fuß in starker Klumpfußstellung, deshalb in Narkose die Achillessehne geschlossen tenotomiert, der Extensor digitorum verkürzt und der halbe Tibialis auf den Extensor gepflanzt. Hautnaht, aseptischer Verband, Gipsverband.

3. Oktober. Abnahme des Verbandes, Stellung ist gut.

Letzte Untersuchung, 26. Juni 1914. Das Kind geht im Gehbock. Die Füße werden plan aufgesetzt. Das rechte Bein steht in leichter X-Beinstellung, es

Digitized by Google

besteht keine Lordose im Lendenteil, dagegen starke Kyphose der Brustwirbelsäule. Der rechte Kopf ist vorne gut fühlbar, das rechte Hüftgelenk in Streckstellung. Keine Drehbewegung und keine Abduktion möglich. Das linke Hüftgelenk steht ebenfalls in Streckstellung, Beugung bis zum rechten Winkel möglich, Drehung und Adduktion frei. Die Köpfe sind nach oben und unten nicht verschieblich. Der rechte Oberschenkel mißt von der Spina anterior superior bis zur Patella 27 cm, der linke ebensoviel. Die ganze Schenkellänge bis zum Malleolus externus beträgt rechts von der Spina gemessen 62, links 61 cm. Knie- und Fußgelenke können in geringem Grade gebeugt und gestreckt werden. Nach dem Röntgenbild steht an der rechten Seite Kopf in der Pfanne, starke Coxa-vara-Bildung. Feste Verwachsung durch Knochenspangen mit der Pfanne. Links

Fig. 30.

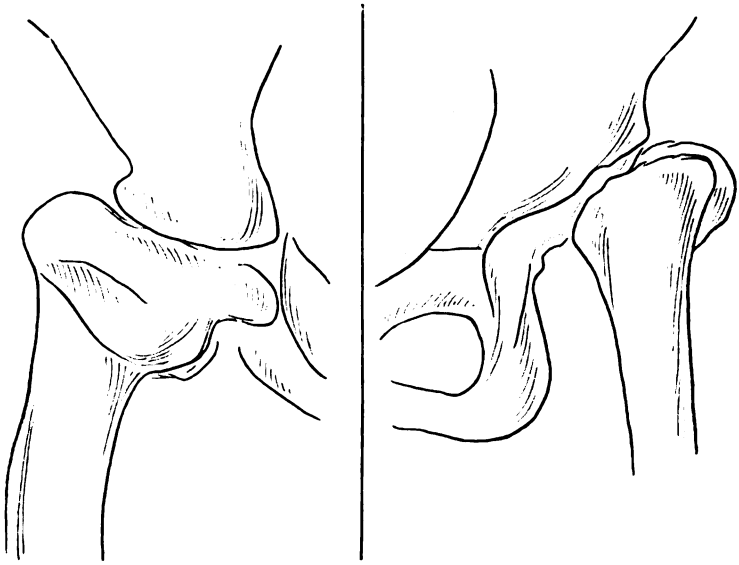

Dieselbe nach der blutigen Einrenkung.

steht der Kopf neben der Pfanne, aber im Niveau derselben. Der Trochanter minor liegt scheinbar in der Pfanne.

Epikrise: Die doppelseitige Luxation mußte an beiden Seiten blutig eingerenkt werden, weil die unblutige Methode versagte, es gelang zwar, an der einen Seite anatomische Reposition zu erzielen, an der anderen Seite jedoch nur den Trochanter minor in die Pfanne einzustellen. Infolgedessen traten im Laufe der Nachbehandlung schlechte Beinstellungen auf, die nach vielen Mühen durch die verschiedensten operativen Eingriffe endlich glücklich beseitigt werden konnten. Die bestehende Steifigkeit in den Hüftgelenken erlaubte nur einen stelzenden Gang. Die Komplizierung mit Littlescher Lähmung und dementsprechender mangelnder Intelligenz waren starke Hindernisse bei der Behandlung. Da das Kind vorher überhaupt nicht gehen konnte und jetzt wenigstens im Laufkorb gehen kann, so kann man immerhin von einem gewissen Nutzen der Operation sprechen (Fig. 29 u. 30).

Digitized by Google

Fall 16. Lisbeth K., 9 Jahre alt. Doppelseitig sehr stark hinkender Gang, an beiden Seiten schon Flektions- und Adduktionskontrakturen. Hochgradig nach hinten austretender Steiß. Rechte Seite steht der Kopf 4 cm höher, linke Seite 7 cm. Nach der Aufnahme wird das Kind 6 Wochen lang temporär und permanent extendiert.

25. September 1907. Repositionsversuch in Narkose. Die rechte Seite wird typisch eingerenkt, primäre Stabilität ist gut. Der Kopf steht noch bei 45° fest in der Pfanne. Links wird die Myotomie der Adduktoren gemacht, doch gelingt die Einrenkung trotzdem nicht. Doppelseitiger Beckengipsverband.

9. November. Erneuter Repositionsversuch der linken Seite, kein typisches Repositionsphänomen, trotzdem das Bein in volle Abduktion kommt. Röntgenuntersuchung zeigt den Kopf nicht in der Pfanne.

4. Dezember. Blutige Einrenkung. Wegen des Beckengipsverbandes der anderen Seite wird in Bauchlage operiert. Hinterer Schnitt, starke Blutung bei Durchgehen durch die Glutäen. Mit dem Kopfhebel mittlerer Stärke wird der Kopf in die Pfanne gebracht. Dabei quellen Fetttropfen aus dem Schenkelhals hervor. Es wird also wohl eine Infraktion bei den früheren Repositionsversuchen stattgefunden haben. Kopf bleibt in der Pfanne, ist vorne gut zu fühlen. Es wird ein Tampon in die Wunde gelegt. Wundnaht, Gipsverband.

7. Dezember. Herausnahme des Tampons. Keine Eiterung. Dann nach einigen Tagen Temperatursteigerung. 10. Dezember bis 38,7°. 19. Januar 1908 fieberfrei. Die Wunde schließt sich.

18. März 1908. Redressement beider in rechtwinkliger Stellung befindlichen Kniegelenke bis fast zur vollen Streckung. Das linke Hüftgelenk wird in 45° Abduktion gebracht, das rechte Hüftgelenk in dieselbe Abduktion. Beide Knie möglichst in Innenrotation.

18. April. Weiteres Redressement an beiden Seiten. Bis auf ca. 15° Abduktion. Die Knie werden gestreckt; die Wunde sezerniert wieder. Verbände; Versorgung der Fistel. Beckengipsverband bis zu den Knien.

20. Mai. Gipsverband entfernt.

10. Juni. Geht etwas im Gehbock.

1. August. Bricht sich den linken Unterschenkel oberhalb der Malleolen, kommt für 3 Wochen in den Verband.

Anfang Oktober bricht sie den Unterschenkel der anderen Seite. Reposition des Bruches, Verband. Wird Ende Oktober verhältnismäßig gutgehend entlassen.

26. Juni 1909 stellt sie sich mit einem Abszeß an der alten Glutealwunde vor. Dieser wird eröffnet und ein Knochensplitter gefunden, wird feucht verbunden. Die Wunde sezerniert bis 21. Juli. Sie soll jetzt Gymnastik treiben und nachts eine Lagerungsschiene haben.

Am 29. September wird ein neuer Abszeß am Oberschenkel eröffnet. Die Fistel wird bis zum 30. November 1910 weiter behandelt, ohne daß sie sich schließt. Dann wird das Kind entlassen und die Fistel wird zu Hause weiter behandelt. Letzte Untersuchung am 9. Juni 1914. Rechtes Knie leicht gekrümmt, beide Füße in Spitzfußstellung, linke Hüfte in Beugestellung, keine Fisteln mehr. Das linke Hüftgelenk ist in Adduktion und Einwärtsrotation fixiert. Der linke Oberschenkel kann nicht abduziert werden, stark hinkender Gang. Rechts steht der Kopf in der Pfanne, rechts ist Beugung bis 45° möglich, Drehung und Abduktion

Digitized by Google

behindert. Rechts 75, links 70 cm Beinlänge. Röntgenuntersuchung zeigt beide Hüftgelenke in der Pfanne, links sind jedoch Kopf und Hals fast vollständig resorbiert.

Epikrise: Die wahrscheinlich infolge des eingeführten Tampons eingetretene Eiterung im Hüftgelenk führte an der linken Seite zu einer starken Resorption des oberen Femurendes und zu einer Ankylose in schlechter Stellung. Die unblutig eingerenkte Seite blieb zwar reponiert, aber behielt ebenfalls bedeutende Steifheiten zurück. Infolge der komplizierend eingetretenen Unterschenkelbrüche trat Steifigkeit in den Fußgelenken ein, die wegen der schlechten Hüftstellungen schließlich zu Spitzfußstellung führte.

Der Gang ist 6 Jahre nach der Operation ein durchaus schlechter, so daß

Fig. 31.

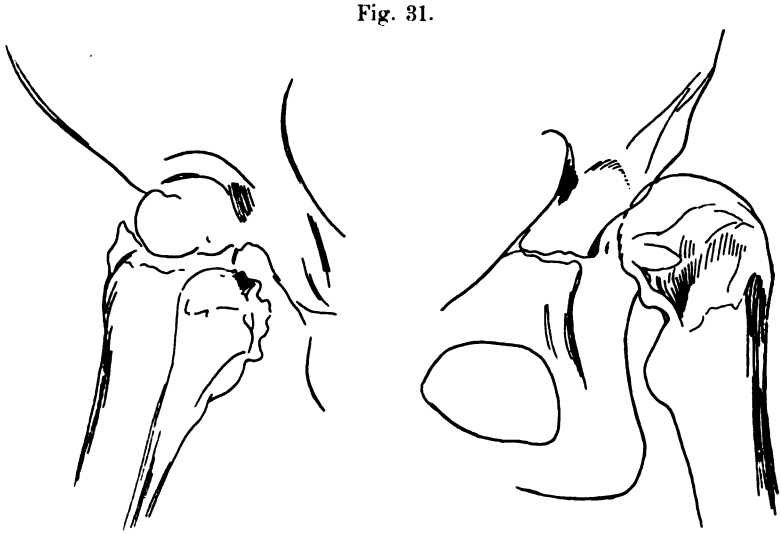

L. K. nach der blutigen Reposition. Bild vor der Behandlung fehlt.

zweifellos das Kind besser daran gewesen wäre, wenn es seine wackelnden Hüften behalten hätte (Fig. 31).

Fall 17. Minna F., $10^1/_4$ Jahr. Doppelseitige Luxation, sehr starkes Hinken. Das Kind geht nur auf den Fußspitzen, die Oberschenkel stehen stark adduziert, so daß beim Gehen die Knie gegeneinander stehen. Es besteht fast rechtwinklige Beugekontraktur beider Hüftgelenke. Beide Köpfe stehen etwa 7—8 cm über der Roserschen Linie.

29. Mai 1908. Einrenkungsversuch in Narkose, der mißlingt.

15. Juni. Blutige Reposition zunächst an der rechten Seite. Schnitt von der Spina anterior superior schräg nach unten außen. Zwischen Tensor fasciae latae und dem medialen Rand des Glutaeus medius wird in die Tiefe gegangen. Man kommt auf den Hals, die Kapsel wird eingeschnitten, sie liegt hinten breit über der Pfanne. Diese ist klein und hat nach oben zu einen breiten Wulst, über den der Kopf nicht hinübergeht. Hinterer Schnitt in Abduktionslage. Direktes Ein-

Digitized by Google

dringen auf den Kopf. Der Kopf wird hineingehebelt, Hautnaht, aseptischer Verband. In derselben Sitzung und Narkose wird die andere Seite vorgenommen, genau in derselben Weise. Es gelingt aber nicht, den Kopf vollständig herunterzubringen. Deshalb wird der Kopf und ein Teil des Halses reseziert und es gelingt dann die Einstellung des Stumpfes in die Pfanne. Dauer der Operation 3 Stunden. Abends Exitus infolge Shock.

Epikrise: Die Schuld an dem letalen Ausgang liegt daran, daß beide Hüftgelenke in einer Sitzung operiert wurden. Der Arzt wurde dazu veranlaßt auf die dringenden Bitten der Eltern, das Kind möglichst schnell wieder nach Hause entlassen zu können. Interessant ist, daß trotz der blutigen Operation es nicht gelang, den Schenkelkopf herabzuziehen. Wenn die Köpfe so hoch stehen und die Kinder so alt sind, ist selbst durch blutige Operation eine Reposition nicht möglich und man muß zur Resektion seine Zuflucht nehmen.

Digitized by Google

XXXVII.

Ueber Formveränderungen der Knochen an gelähmten Extremitäten.

Von

Prof. Dr. **Wilhelm Schultheß**, Zürich.

Mit 3 Abbildungen.

Die klinische Beobachtung der Lähmungen des Kindesalters, insbesondere der Poliomyelitis lehrt, daß die Knochen der von der Lähmung betroffenen Extremitäten dünner werden und im allgemeinen auch kürzer bleiben. Diese Erscheinung ist teilweise als eine rein funktionelle, als eine Inaktivitätsatrophie aufgefaßt worden, teilweise auch als Folge einer Störung der Ernährung durch die Zerstörung trophisch wichtiger Nervenzentren und -bahnen. Der Anteil und die Bedeutung der beiden Momente für die Erklärung der erwähnten Erscheinung ist nun keineswegs sichergestellt. Es ist deshalb jeder Fall und jede einzelne Beobachtung auf diesem Gebiet von Wert. Aber auch für die Erklärung mancher mechanischen Einwirkungen auf die Form und das Wachstum der Knochen leisten uns dieselben Beobachtungen sehr gute Dienste.

Ich möchte mich heute damit begnügen, über zwei typische Fälle zu berichten, die in mancher Beziehung interessant und besonders für die mechanische Seite der Frage wegleitend sind.

Beim ersten Fall handelt es sich um einen 17jährigen Jüngling, der im 6. Lebensjahr eine Lähmung der linken Unterextremität erlitten hatte. Es scheint sich um eine zerebrale Affektion gehandelt zu haben, denn die Erkrankung brachte auch Lähmungen im Gesicht und am linken Arm mit sich, welche jedoch nach verhältnismäßig kurzer Zeit zurückgingen. Das Bein blieb längere Zeit vollständig unbrauchbar, erholte sich aber wieder und wurde so gut gebrauchsfähig, daß der

Digitized by Google

junge Mann gegenwärtig große Fußtouren von 10—12 Stunden per Tag mit Leichtigkeit ausführt. Das Bein zeigt eine funktionelle Verkürzung von 2,5 cm. Patient hat einen leichten Hohlfuß davongetragen und eine starke Atrophie des linken Beines. Die Prüfung der Muskulatur ergibt, daß hauptsächlich die Glutäalmuskulatur in hohem Grade geschwächt ist, und zwar besonders der Glutaeus maximus, weniger der Glut. medius. Schwach sind auch Quadratus femoris, Gemelli, Piriformis und Vastus lateralis.

Fig. 1a.

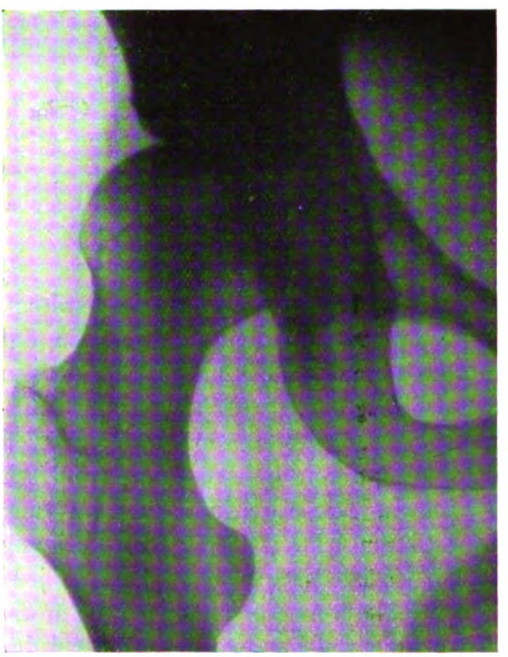

Gelähmte Seite.

Eine Röntgenaufnahme in derjenigen Stellung, bei welcher der Trochanter major am meisten nach außen vorragt, zeigt nun eine deutliche Streckung des Femurhalses, so daß der Kopf fast senkrecht über dem Schaft steht, während die gesunde Seite normale Verhältnisse aufweist. Der Trochanter major ist stark aufgehellt, etwas weniger der Trochanter minor, der sehr stark entwickelt ist.

Von den Knochenbalkensystemen ist hauptsächlich dasjenige entwickelt, welches von der inneren Wand bis hinauf in die Kuppe des Femurkopfes ausstrahlt. Außerordentlich schwach dagegen zeichnet sich dasjenige ab, welches vom Trochanter durch den Hals in den unteren Teil des Kopfes verläuft. Der Kopf scheint auch etwas subluxiert gegenüber dem der normalen Seite.

Das auffallendste am Bilde ist demnach die Streckung des Femurhalses, welche wir nach dem übereinstimmenden Urteil vieler Autoren bei der Poliomyelitis nicht selten finden. Da in diesem Fall nun nicht eine typische Poliomyelitis vorlag, sondern eine zerebrale Lähmung, so zeigt dieses Beispiel, daß trotz verschiedenen Sitzes der Erkrankung im Nervensystem diese Streckung vorhanden sein kann.

Digitized by Google

Was in diesem Falle das Gemeinsame mit der Poliomyelitis ist, das ist die Funktionsstörung. Es ist deshalb wahrscheinlich, daß diese an der Formveränderung zum großen Teil die Schuld trägt und nicht nur trophische Einflüsse, die direkt vom Nervensystem ausgehen.

Als mechanischer Grund für diese Streckung wurde bis jetzt von verschiedenen Autoren das Herabhängen der gelähmten Extremität bezeichnet im Hinblick darauf, daß die Entstehung der Abknickung des Schenkelhalses durch die Belastung mit dem Körpergewicht erklärt wurde. Diese Erklärung scheint uns vom mechanischen Standpunkte aus eine mehr wie gewagte zu sein, denn die Kräfte, welche Formveränderungen der Knochen erzeugen, pflegen doch ganz andere, viel bedeutendere zu sein. Zudem hing das Femur in unserem Fall nicht mehr herunter als bei einem normalen, es wurde im Gegenteil durch das Körpergewicht ganz gehörig belastet.

Fig. 1b.

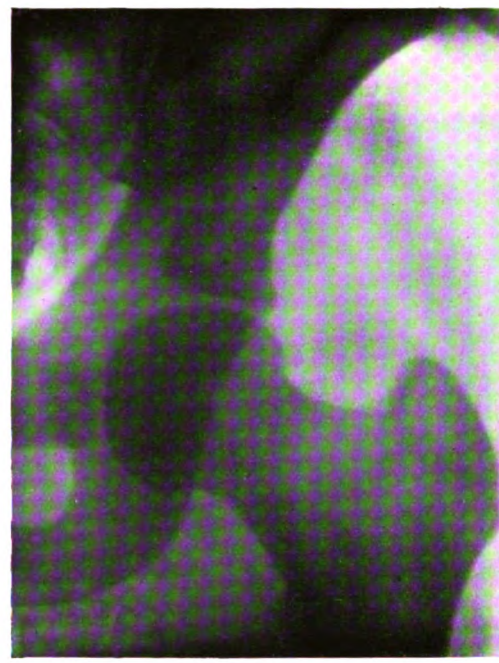

Normale Seite.

Die Differenz gegenüber der Norm liegt nicht nach dieser Seite, sondern sie ist im Wegfall eines großen Teils der Muskelarbeit zu suchen. Damit betreten wir ein Gebiet, welches seinerzeit viel von sich reden machte: die Erklärung der Form und Struktur des Schenkelhalses durch die Funktion. Eine ganze Reihe von Autoren, so vor allem auch Julius Wolff, haben nur mit der Belastung gefochten. Zschokke war der erste, welcher mit Nachdruck darauf hinwies, daß die dynamischen Muskelkräfte für die Form verantwortlich gemacht werden müßten, wenn überhaupt die mechanische Arbeit hierzu beigezogen würde. In unserem Atlas der Orthopädie (1911 bei Leh-

Digitized by Google

mann, München) haben wir folgenden Standpunkt vertreten (siehe S. 45 u. f.):

„Normale Form und Ausbildung eines Organs ist an normale Funktion gebunden. Jede dauernde Abänderung einer Funktion eines Organs führt zu mehr oder weniger deutlicheu Veränderungen der Struktur, Konsistenz und Form desselben. Betrachtet man nach dem Vorgange Zschokkes die Wirkung der Muskulatur beim Hüftgelenk, so ergibt sich ungezwungen, daß bei den gewöhnlichsten, häufigsten und größten Kraftleistungen die Glutäal- und die kleinen

Fig. 2.

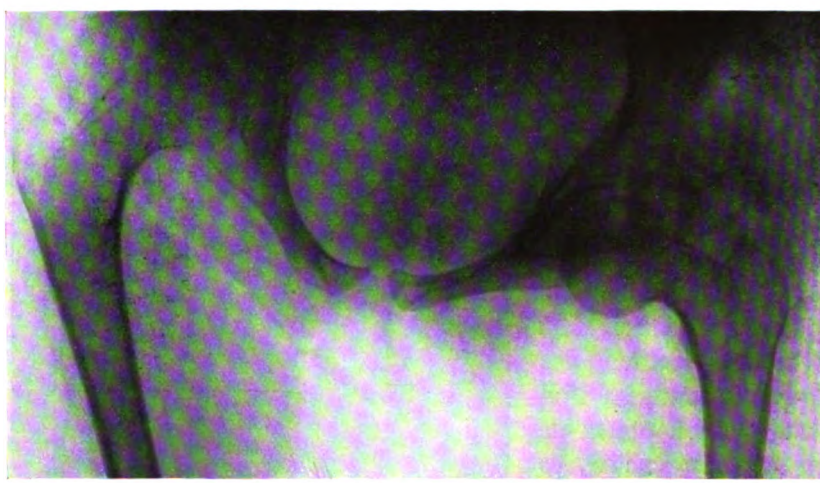

Hüftgelenkmuskeln einen gewaltigen Druck in der Richtung nach innen ausüben. Der Gedanke, daß das als Zugkurvenbündel angesprochene, vom Trochanter in den Kopf ausstrahlende System unter dem Einfluß des Druckes auf das Gelenk entstanden sei, liegt viel näher als die Annahme, es entspreche dasselbe den bei vollständig passiver Belastung — einem ganz ausnahmsweise vorhandenen Zustande — möglicherweise vorhandenen statischen Verhältnissen."

Zu meiner Genugtuung hat Grunewald in einer interessanten Untersuchung und vergleichend anatomischen Arbeit (Zeitschr. f. orthop. Chir. Bd. 30, S. 551) dieselbe Erklärung für die Entstehung der Form des Femurs abgegeben.

Das vorliegende Röntgenbild liefert nun den klinischen Beweis für die Richtigkeit dieser Auffassung. Die Entstehung dieser Form,

Digitized by Google

in erster Linie die Steilstellung des Schenkelhalses, müssen wir uns demnach so vorstellen, daß durch das Nachlassen der Muskelarbeit und den Wegfall insbesondere der Arbeit der Glutäalmuskeln die Abknickung im Schenkelhals sich vermindert, mit anderen Worten, vom Wachstumsdruck überwunden wird. Die nach Besserung der Lähmung eintretende energischere Funktion des Knochens, welche in der Längsversteifung des Oberschenkels gipfelt, führt sodann zu der stärkeren Ausbildung hauptsächlich der senkrechten Spongiosasysteme, besonders desjenigen, welches vom Adamschen Bogen in den Kopf ausstrahlt.

Es ist auch ganz einleuchtend, daß das Femur, soll es nur zur Aufnahme der Belastung durch das Körpergewicht dienen, viel besser geradlinig wie die Tibia gebaut sein müßte, daß demnach eine seitliche Abbiegung andere Gründe haben muß, die eben in der Muskelarbeit zu suchen sind.

Die Belastung durch das Körpergewicht liefert demnach das streckende, die Arbeit der Glutäal- und übrigen Hüftmuskulatur das knickende Moment in der Formentwicklung des Femurs.

Die Verhältnisse liegen nicht, wie sie heute im allgemeinen gelehrt werden, sondern gerade umgekehrt, denn heute spricht immer noch alle Welt von der Abknickung des Schenkelhalses durch das Körpergewicht.

Nun beobachtet man aber bei poliomyelitischen Lähmungen gelegentlich doch auch Coxa vara (wie die beigedruckte Abbildung Fig. 2 zeigt), und zwar findet man diese Form hauptsächlich nicht etwa bei Individuen, die viel gehen, sondern im Gegenteil bei Bettlägerigen. Die Knochen hochgradig Gelähmter werden mit der Zeit nicht nur dünn und schmächtig, sondern sie werden auch in ihrer Widerstandsfähigkeit dermaßen geschwächt, daß sie irgendeinem bestimmten Druck nachgeben. Dieser Druck findet sich nun am ehesten beim Vorhandensein von Kontrakturen. In diesem zweiten Falle besteht eine hochgradige doppelseitige Coxa vara. Sie verdankt ihren Ursprung der Kontraktur des Rectus femoris und der Fascia lata. Wenn das Gelenk nicht so schlottrig ist, daß der Schenkelkopf ohne weiteres nach oben ausweicht, so genügt der Längsdruck, der bei allen möglichen Bewegungen und Stellungen bei bestehender Kontraktur des Rectus auf das Gelenk stattfindet, bei der hochgradigen Er-

Digitized by Google

weichung des Knochens, wie wir sie bei schweren Lähmungen finden, zur Erzeugung einer Abknickung im Sinne der Coxa vara.

Wir sehen aus beiden Beispielen, daß immer muskuläre Kräfte und Hebelwirkungen die Deformierung des Schenkelhalses in diesem oder jenem Sinne veranlassen. Die funktionellen Einflüsse sind demnach ausschlaggebend für die Form. Die mehr oder weniger starke Modellierbarkeit, die Energie des Wachstums hängen vom Grade und der Art der Lähmung ab.

Digitized by Google

XXXVIII.

Die Luxatio patellae lateralis congenita.

Von

Prof. Dr. Ferd. Schultze,

chirurgischer Oberarzt am St.-Vincenz-Hospital, Duisburg.

Mit 6 Abbildungen.

Meine Herren! Die angeborenen Luxationen der Patella sind besonders in den letzten Jahren, seit man sich mit den Mißbildungen eingehender zu befassen pflegt, nicht selten zur Beobachtung gelangt. In dem Säuglingsalter werden diese Pathologien auf rein orthopädischem Wege zur Ausheilung gebracht, anders verhält es sich mit den älteren Patienten. Hier ist nur durch blutigen Eingriff eine Rekonstruktion zu erlangen, welche bei den Luxationen mit habituellem Charakter sich leicht ausführen läßt. Schwieriger gestaltet sich jedoch im vorgeschrittenen Alter die Rekonstruktion der lateralen fixierten Patellarluxationen. Ueber einen derartigen Fall kann ich heute berichten. Zunächst lasse ich die Krankengeschichte folgen.

Krankengeschichte.

O. H. aus S., Uhrmacher, 22 Jahre. Aufnahme 16. Januar 1913.

Anamnese: Patient gibt an, daß er seit der Geburt das Leiden habe. Das linke Bein sei stets schwächer gewesen als das rechte; er habe erst spät laufen können. In den letzten Jahren will Patient häufig Knieschmerzen — Einklemmungserscheinung — beobachtet haben. Das Gelenk sei häufig geschwollen gewesen. Die Streckung des Beines habe ihm immer Beschwerden gemacht, er habe die volle Streckung des Beines immer nur unter äußerster Anstrengung kurze Zeit halten können.

Status praesens: Patient klagt über Schmerzen und besonders über häufigen plötzlich eintretenden Schmerz, so daß Gehen unmöglich ist; ferner über mangelhaftes Streckvermögen. Die Patella liegt fest und unverschieblich lateral dem äußeren Kondylus an. Im Kniegelenk besteht ein geringer Erguß. Der Musculus quadriceps verläuft schräg nach außen. Die Muskulatur ist 3 cm

Digitized by Google

geringer als am gesunden rechten Bein. Beugung und Streckung ist vollkommen, nur bei der Streckung wird das Bein nach außen rotiert und ermüdet leicht. Es besteht eine X-Beinstellung geringen Grades. Das Röntgenbild ergibt eine Luxatio patellae lateralis, außerdem einen Fremdkörper im Gelenk.

Diagnose: Luxatio patellae sin. lateralis congenita.

Operation: 23. Januar 1913. Schnittführung auf der Außenseite bis in das obere Drittel des Quadriceps, ebenso auf der Innenseite. Das Kniegelenk wird beiderseits ganz eröffnet. Es findet sich ein markstückgroßer Fremdkörper im Gelenk. Am Condylus internus findet sich ein Knorpeldefekt.

Es wird der ganze M. quadriceps auf der ganzen Strecke frei präpariert,

Fig. 1.

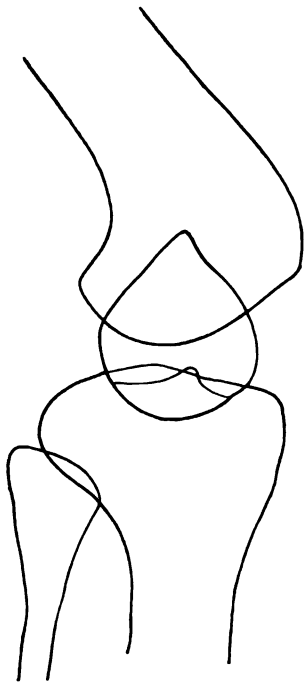

Luxatio patellae sin. congenita von der Seite.

Fig. 2.

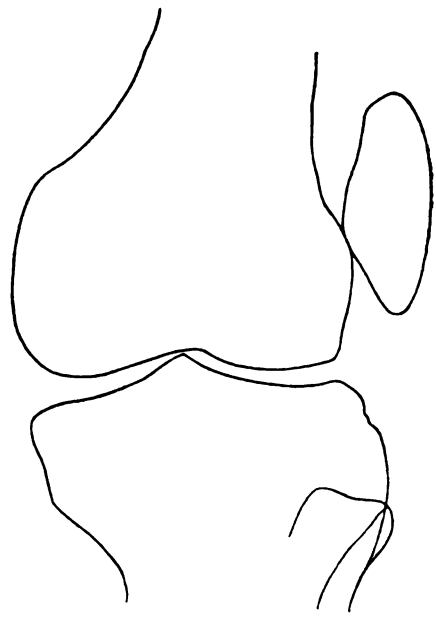

Luxatio patellae sin. congenita von vorne.

zentral und peripher, so daß sich unter geringen Anstrengungen eine Reposition der Patella ermöglichen läßt. Zuerst wird die Naht der inneren Schnittwunde gemacht in der Weise, daß durch zwei Muzeuxzangen die Wundränder aneinander genähert werden, so daß ohne Spannung die Wundränder mit Klauenschieber fixiert werden können und so unter Entspannung genäht werden kann. Dann wird in derselben Weise mit Muzeux und Klauenschiebern die äußere Naht angelegt. Der M. sartorius wird nach Mobilisierung mit dem M. quadriceps und der Patella verbunden. Auf diese Weise erreicht man einen vollständigen Schluß

Digitized by Google

des Kniegelenks, ferner eine vollendete Verlagerung resp. Rekonstruktion des M. quadriceps. Hautnaht. Verband mit Heusnerschienen.

Verlauf: Störung durch eine kleine Fasciennekrose auf der Innenseite, so daß Patient erst nach 5 Wochen die Uebungen aufnehmen konnte. Nach 3monatiger Uebung wurde eine Exkursion des Kniegelenks von 20° erreicht und Patient entlassen.

Am 5. August 1913 stellte Patient sich mit einer geringen Funktion wieder vor. Es wurde eine Mobilisation in Narkose gemacht, welche bis etwa über den rechten Winkel gelang. 8 Tage später mediko-mechanische Uebungen für 6 Wochen. Erfolg 30° Knieexkursion.

2. September 1913. Nochmalige Mobilisation in Narkose, es wird fast normale Flexion erreicht; Erfolg = 40° Exkursion.

10. Oktober 1913. Mobilisation in Narkose. Erreicht wird fast normale Flexion. In dieser Stellung wird für 8 Tage ein Verband angelegt. Nach Entfernung des Verbandes werden dem Patienten nur Bewegungen aufgegeben, mit steter Rückkehr in die Beugestellung. Dies wird wochenlang fortgesetzt und nachts in absoluter Flexion fixiert. Durch fortgesetzte Uebungen zu Hause — 13. Dezember 1913 entlassen — erreichte der Patient eine gute Funktion.

Fig. 3.

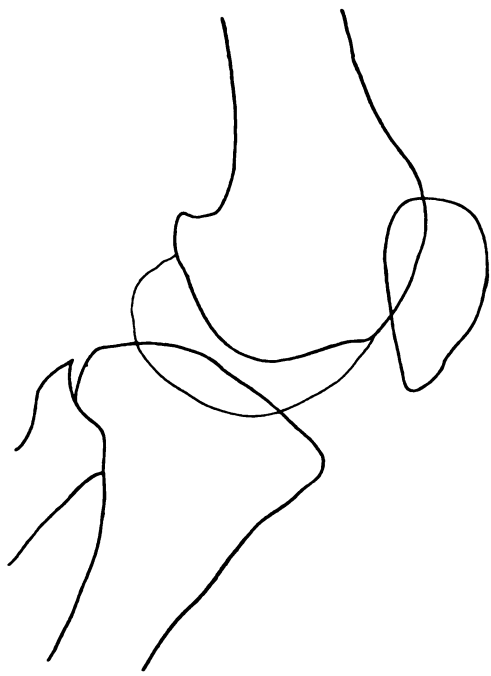

Reposition der Patella.

10. Februar 1914. Beugung bis zum rechten Winkel aktiv möglich, zuweilen noch mehr; volle Streckung. Die rechtwinklige Stellung ist dem Patienten als Ruhestellung verordnet und wird dieselbe nachts stets beobachtet und durch eine einfache Bandage erreicht.

Was nun die Frequenz der Luxatio patellae lateralis congenita angeht, so gehört dieselbe als einseitige Form zu den Seltenheiten und als operierte Fälle sind solche in der Literatur nicht erwähnt. Als operierten Fall finde ich jüngst eine Mitteilung aus der Klinik von Vulpius im Zentralbl. f. Orthop. 1914. Hier hat jedoch keine Rekonstruktion stattgefunden, sondern es ist die Arthrodese des Knie-

Digitized by Google

gelenks vorgenommen worden. Ob nicht auch in dem Falle durch Verlagerung des Quadriceps das Kniegelenk hätte erhalten werden können, möchte ich annehmen.

Bezüglich der Entstehung sprechen alle Momente mit, welche bei den kongenitalen Defekten in Frage kommen. Am wahrscheinlichsten scheint auch hier die Lage im Uterus die Hauptrolle zu spielen. Durch eine daraus resultierende Insuffizienz des Quadriceps ist dann die

Fig. 4.

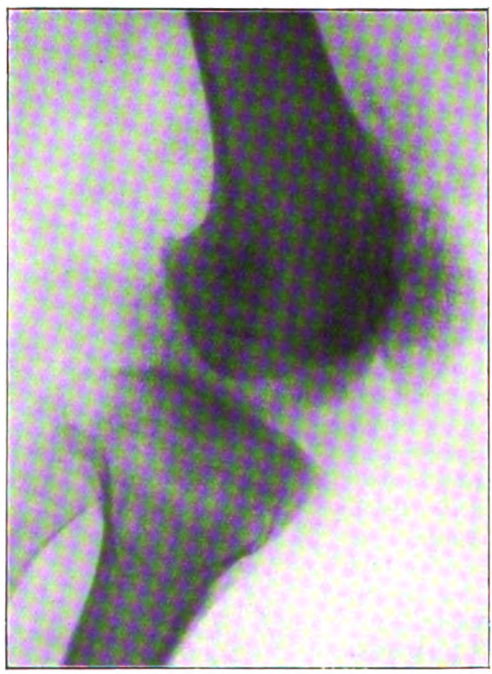

Reposition der Patella.

Luxation der Patella bei extremer Beugung des Kniegelenks die notwendige Folge.

Die pathologische Basis der kongenitalen Luxation der Patella ist nach meiner Ansicht gegeben durch Verletzung des medial gelegenen Quadriceps, welcher Lockerung des ganzen medialen Streckapparates zuwege bringt und damit die besten Bedingungen für das seitliche Abrutschen. Es sind nun die Verletzungen des Muskels in verschiedener Weise gestimmt, von der geringsten vorübergehenden Insuffizienz bis zur vollendeten absoluten permanenten Gleichgewichtsstörung des

Digitized by Google

Streckapparates. Handelt es sich um geringe Insuffizienz, so wird die Patella kaum ihren Platz verlassen, welch letzteres jedoch immer eintritt, sobald die Insuffizienz so stark ist, daß eine Gleichgewichtsstörung der Muskel resultiert. Das Uebergewicht der äußeren Muskulatur, die Minderung der inneren Muskulatur bestimmt den habituellen Charakter der Luxation. Hat die Gleichgewichtsstörung der Muskulatur einen absoluten Typus angenommen, so wird die Patella an ein und derselben Stelle fixiert, so kommt es an letzterer Stelle dann zu den lateralen

Fig. 5.

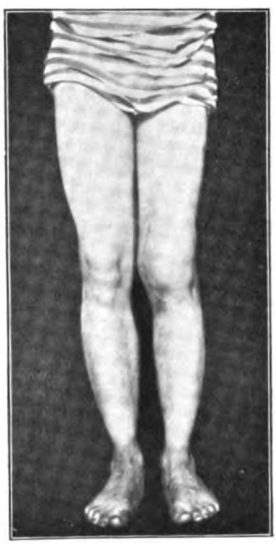

Reposition der Patella sin.

Fig. 6.

Funktion des rekonstruierten Kniegelenkes.

Luxationen. Das Bild der habituellen Luxation ist also ein Krankheitsbild, welches bei allen Luxationen der Patella unterlaufen kann, sowohl bei der kongenitalen als auch bei der erworbenen Form. Die pathologische Anatomie der kongenitalen lateralen Luxation hat einen ganz bestimmten Typus. Zunächst ist der M. quadriceps ganz lateralwärts verschoben. Die Verschiebung wird unterhalten durch feste Lagerung der Patella auf dem äußeren Planum des Condylus externus. Es resultiert daraus eine mäßige Ausbildung des Genu valgum. Eine Veränderung der Kniegelenkskapsel ist die natürliche Folge. Der obere Recessus ist ganz lateral verzogen. Von den Knochen hat sowohl das Kondylenende, als auch die Patella in ihrer Konfiguration eine Aenderung erfahren.

Digitized by Google

Die Facies patellaris ist mehr oder minder verstrichen, ebenso hat die Facies articularis patellae eine Planierung erfahren, dadurch, daß dieselbe dem Planum des äußeren Kondylus anliegt. Die Folge dieser pathologischen Stellung ist die leichte Verletzbarkeit der Gelenkoberflächen des Femurs, wie dies in unserem Falle durch das Corpus liberum im Gelenk sich gezeigt hat. Das geringe Genu valgum ist nur als Effekt der seitlichen Zugrichtung des Quadriceps aufzufassen, ein Zustand, welcher durch die in normale Bahnen verlagerte Zugrichtung vollständig wieder ausgeglichen wird. Eine Minderung der Muskulatur ist vorhanden und die Folge einer mangelhaften Inanspruchnahme, welche durch die seitliche Verlagerung hervorgerufen wurde.

Das klinische Bild ist charakterisiert durch die abnormale Konfiguration des Kniegelenks, welche besonders bei Beugung zum Ausdruck gelangt, ferner durch die X-Stellung. Deutlich, und zwar unverschiebbar, ist die Patella auf dem Planum des Condylus ext. zu palpieren. Das Röntgenbild zeigt uns die Patella, senkrecht zur Horizontalen stehend. Es besteht eine Minderung der Muskulatur von mehreren Zentimetern, ferner ein Ausfall in der Streckfunktion, besonders hinsichtlich der Ausdauer.

Die chirurgische Behandlung kann sich nur mit dem Urleiden befassen, mit der Rekonstruktion des verletzten resp. total dislozierten Streckapparates. Bei Insuffizienz, welche nur zuweilen eine Luxation zur Folge hat, genügt eine Naht des innern Vastus resp. der Faszien. Ist der Symptomenkomplex schärfer ausgeprägt, sieht man dem ganzen Quadriceps die verschobene Lage an, so ist es unsere Aufgabe, nach größeren äußeren Schnittführungen, den Muskel zu mobilisieren und an seinen Ort zu verschieben. Letzteres erforderte vollends in unserem Falle einen umfangreichen operativen Eingriff, um den dislozierten Quadriceps wieder in seine normale Richtung zu bringen. Durch die Plastik des M. sartorius wurde eine wesentliche Verstärkung des Quadriceps erreicht. Dieser Muskel konnte peripher und zentral genügend mobilisiert werden, so daß er sich dann ohne Schwierigkeit mit der Patella resp. dem Quadriceps vernähen ließ.

Bezüglich der Technik ist besonderes Augenmerk zu richten auf die breite Basis des peripheren Quadriceps und auf genügende Mobilisierung, damit nicht beim Verlagern des Muskels eine Ruptur resultiert. Durch Unterschieben von Spateln läßt sich leicht eine Reposition des Muskels bewirken. Weiterhin ist für die Fixation des reponierten Muskels die von mir in die Chirurgie eingeführte Klemmtechnik von

Digitized by Google

direkt ausschlaggebender Bedeutung. Bei unter den vorliegenden Verhältnissen sich ergebender Spannung ist eine gute sichere Naht nur durch die Klemmtechnik zu erreichen. Notwendig ist an erster Stelle eine vollendete anatomische Präparierung des Muskels. Mittels Muzeuxzangen beschaffen wir das Material an Ort und Stelle, damit wir in der Lage sind, die Nahtränder exakt aneinander zu legen, durch Klauenschieber zu fixieren und zu nähen. Naht der Innenseite zuerst anzulegen ist notwendig, dann folgt die äußere Seite. Auf diese Weise erreicht man eine gute Reposition und eine exakte Naht.

In der Nachbehandlung ist bei Versteifung des Gelenks eine Mobilisation niemals zu unterlassen. Diese mangelhafte Funktion ist einerseits abhängig von der Kontraktur des M. quadriceps, welcher doch jahrelang eine Rolle in der verkürzten Form gespielt hat. Ferner ist auch die veränderte Kapsel des Kniegelenks ein Hindernis für die Exkursion des Kniegelenks. Es ist unsere Aufgabe, diese Hindernisse zu beseitigen, entweder durch frühzeitig eingeleitete mediko-mechanische Behandlung, oder im Falle eines ungeeigneten Erfolges durch das Redressement. Die Frage, wann das Redressement eingeleitet werden soll, ob früh oder spät, möchte ich dahin beantworten, daß der Zeitpunkt dann gegeben ist, wenn nach 1—2 Monaten mediko-mechanischer Behandlung kein Erfolg zu registrieren war. Der vorliegende Fall lehrt uns, daß wir auch bei negativem Erfolg ein zweites und ein drittes Mal das Redressement nicht unversucht lassen sollen. Bezüglich der Methodik des Redressements möchte ich auf folgendes aufmerksam machen. Es sind ganz erhebliche federnde Widerstände, welche sich dem gewaltsamen Akt entgegenstellen. Diese müssen ganz allmählich überwunden werden. Man beginnt schonend mit der Mobilisation über der Tischkante. Hat man ca. 40° Exkursion erreicht, so arbeitet man mit der ganzen Extremität in der Weise, daß man den Fuß des Patienten gegen die Brust des Operateurs setzt, um so durch gleichmäßige Bewegungen des eigenen Körpers die Bewegungen des Kniegelenks auszulösen. In dieser Weise langsam, gleichmäßig vorgehend bin ich in vorliegendem Falle sehr gut zum Ziel gelangt. Macht das Redressement große Schwierigkeiten, so soll man lieber in zwei oder auch drei Sitzungen arbeiten, stets in 8—10 Tagen Abstand. Welcher Verband soll angelegt werden? Stets ein das Resultat fixierender Verband, welcher nach 8 Tagen entfernt wird zwecks Aufnahme von Uebungen im Bett. Diese letzteren müssen nun in der Weise gehandhabt werden, daß Patient stets in die erreichte Winkelstellung zurückkehrt. Dies ist eine un-

Digitized by Google

bedingte Notwendigkeit. Das Streckvermögen muß allmählich erobert werden, die Beugestellung muß stets als Urstellung beachtet werden. Hat Patient die Streckstellung durch seine fortgesetzten Uebungen im Bett wiedererlangt, so kann er aufstehen. War nun in einer Sitzung die Mobilisation nicht erreicht, so ist nach 8—10 Tagen ein zweites Redressement anzuschließen und dann in der obenerwähnten Weise die Nachbehandlung zu üben. Erwähnen will ich noch, daß eine Bandagierung des Kniegelenks für die Nachtzeit notwendig ist, falls die erreichte Korrektur vom Patienten nicht innegehalten werden kann. Auf diese Weise wird man selbst bei hartnäckigen Fällen einen guten Erfolg haben. Die Methode der Mobilisation deckt sich mit der von mir angegebenen Behandlung der Flexions- und Extensionsfraktur des Ellbogengelenks, welche in spitzem Winkel fixiert werden und von dort aus die Gelenkexkursionen wieder erobern.

Für die Gelenkübungen im Bett ist das Extensionsbett von van Galen (Galenuswerk Rees am Rhein) sehr zweckentsprechend.

Digitized by Google

XXXIX.

Behandlung des angeborenen Klumpfußes durch subkutane Exkochleation.

Von

Dr. **L. Lamy**, Paris.

Uebersetzt von Dr. **Bruno Künne**, Spezialarzt für Orthopädie in Steglitz.

Mit 8 Abbildungen.

Seit 4 Jahren wende ich dieses Verfahren an. Eine große Anzahl von Orthopäden, denen ich es gezeigt habe, wenden es ebenfalls seitdem an. Im letzten Jahre habe ich gelegentlich des Kongresses in London die Ehre gehabt, es Professor Lovett aus Boston sowie einigen anderen amerikanischen Chirurgen zu zeigen, die davon höchst befriedigt waren.

Das Verfahren ist nicht neu, da es, wenigstens teilweise, schon von Vérébély[1]), Ogston[2]) und Lauenstein[3]) vorgezeichnet worden ist.

Zu einer ordentlichen Methode hat es jedoch erst Mencière (Reims)[4]) erhoben, aus diesem Grunde spreche ich von dem „Verfahren von Mencière".

Das Prinzip der Operation ist folgendes: Keine Inzision machen, keinen Knochen exstirpieren, die Knochen auslöffeln unter Erhaltung ihrer Knorpelschale, man kann sie auf diese Weise eindrücken und umformen, ohne sie zu vernichten.

---

[1]) Vérébély, Gyogyaszat 1877, Nr. 25.

[2]) Ogston, A new principe of curing clubfoot in severe cases in children a few years old. British med. journ. 21. June 1902, p. 1524.

[3]) Lauenstein, Chirurgie zu Ogstons Operation des rebellischen Klumpfußes. Zentralbl. f. Chir. 1903, S. 1058.

[4]) Mencière, 21. Congrès français de chirurgie, Paris 1908.

Digitized by Google

Fig. 1.

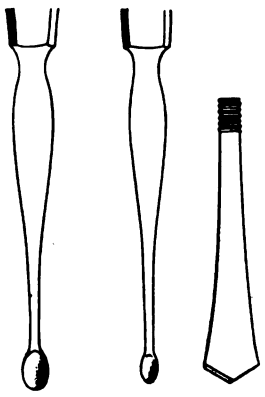

Vereinfachtes Instrumentarium. Das Endstück des Perforateurs und die beiden Curetten. (Natürliche Größe.)

Das Instrumentarium ist das denkbar einfachste: ein Perforateur (in Ermangelung eines solchen auch ein Bistouri) und zwei Curetten, eine kleine und eine mittlere.

Die Technik liegt im Bereiche jedes Praktikers. Ich habe sie bereits anderweitig beschrieben[1]). Hier die Zusammenfassung. Man beginnt mit dem Talus. Man sticht den Perforateur quer durch die Weichteile und den Knorpel bis in das Innere des Talushalses, indem man sich an die in der Figur angegebene Linie hält. Mit der kleinen Curette löffelt man ein wenig den Hals aus, wobei man ganz im Anfang die Richtung gegen den Taluskörper nimmt. Darauf nimmt man mit der größeren Curette den ganzen knöchernen Bestand des Knochens und noch einen Teil des peripheren Knorpels weg, immer sorgfältig die Knorpelhülle, namentlich die äußere verschonend, denn sie ist es, die den Knochen in seiner neuen Stellung regenerieren und das freie Gelenkspiel sichern soll. Ich muß übrigens sagen, daß ich mehrmals gesehen habe, wie diese Hülle durchbohrt wurde, ohne daß irgend etwas Unangenehmes passiert wäre. In einem Falle erlebte ich es sogar, daß der scharfe Löffel den Gelenkknorpel der Tibia durchstieß und Knochengewebe der Tibia mitnahm, ohne daß das Gelenk später darunter zu leiden gehabt hätte.

Fig. 2.

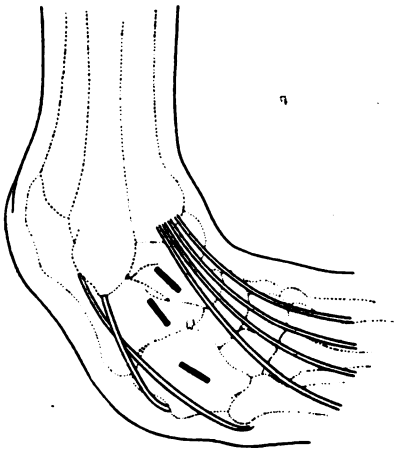

Schema eines Pes equinus varus. Die schwarzen Strichführungen zeigen an, wo man die Durchtrennung der Weichteile vornehmen soll. Der obere Strich entspricht dem Talushals, der mittlere der großen Calcaneusapophyse, der untere dem Kuboid. Wie man sieht, ist diese ganze Zone von wichtigen Organen frei. Die doppelten Linien zeigen den Verlauf der Streck- und Peroneussehnen an.

Auf dieselbe Weise räumt man den Taluskopf aus.

Die zweite Inzision wird auf die große Apophyse des Calcaneus

[1]) Behandlung des unkorrigierbaren angeborenen Klumpfußes beim Kinde. Gazette des Hôpitaux 1911, Nr. 53 u. 54.

Digitized by Google

(um die Peroneussehnen zu vermeiden), die dritte über dem Kuboid gemacht. Man löffelt so den Calcaneus und das Kuboid aus. Immer ist man erstaunt über die enormen Mengen von Knochen- und Knorpelsubstanz, welche man aus diesen kleinen Inzisionschnitten entfernen und von denen man sich durch das Röntgenbild Rechenschaft geben kann.

Fig. 3.

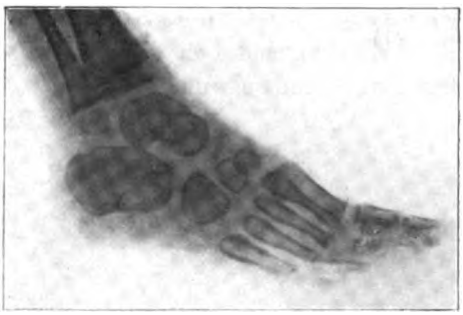

Fuß eines 5½jährigen Kindes vor dem Eingriff. Der Calcaneus hat nicht seine gewöhnliche Form, und die Metatarsalknochen sind deutlich voneinander zu unterscheiden: Dies gibt den Grad der Varusstellung und Aufrollung an.

Man nimmt darauf das modellierende Redressement vor. Dieses ist identisch mit den auch sonst zur Klumpfußkorrektion angewendeten Manipulationen. Ich führe es über dem Griff eines Bügeleisens aus, welches gleichzeitig mit den Kuretten sterilisiert worden ist. Man macht dann die Wahrnehmung, wie leicht dieses Manöver infolge der Auslöffelung von statten geht. Die Knorpelhüllen der Knochen lassen sich eindrücken, und der Fuß ist in einigen Minuten überkorrigiert.

Fig 4.

Derselbe Fuß 2 Monate nach der Exkochleation. Der Calcaneus ist normalerweise im Profil projiziert. Die Mittelfußknochen decken sich gegenseitig. Der Taluskern ist fast vollständig verschwunden.

Keine Naht.

Keine Unterbindung, denn es fließen nur einige Tropfen Blut. Ich exstirpiere die Schleimbeutel nicht, da diese in der Folge von selbst verschwinden.

Tenotomie der Achillessehne, wenn notwendig.

Gips in Ueberkorrektion wie bei allen anderen Eingriffen.

Nach 3 Wochen nehme ich den Gips ab. Wenn die Ueberkorrektur mir nicht genügend erscheint (was die Ausnahme ist), so mache ich unter Anästhesie ein neues modellierendes Redressement und lege wiederum einen Gips für 3 Wochen an.

Wenn der Fuß sich in guter Stellung befindet, beginne ich in zweimaligen Sitzungen am Tage mit Mobilisationen, die zuerst sanft

Digitized by Google

und leicht, allmählich aber energischer werden sollen. Zwischen den Sitzungen erlaube ich dann das Gehen im Gipsverbande. Sobald der Fuß nicht mehr schmerzhaft ist, geht das Kind in einem Stiefel, dessen Sohle am Außenrande und an der Spitze um 1 cm erhöht ist. Nachts trägt es mein Pedal, welches die Aufgabe hat, die Flexion und Abduktion des Fußes aufrecht zu erhalten[1]). Auf diese Weise sichere ich eine Regeneration des Knochens in guter Stellung.

Welches sind nun die Indikationen für die Exkochleation? — Offenbar kommt sie nur in Betracht für die manuell nicht korrigierbaren, für die, welche orthopädischen Maßnahmen nicht nachgeben und ein chirurgisches Eingreifen erfordern.

Fig. 5.

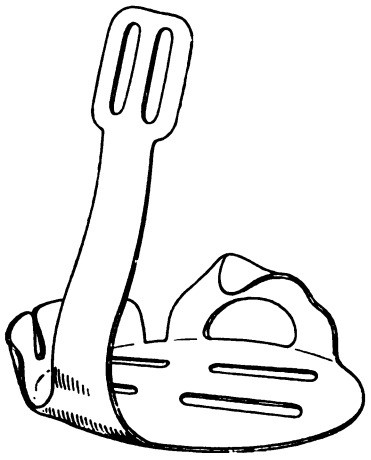

Mein Pedal.

Mencière meinte, daß sie bei ganz jungen Kindern bis zum Alter von ungefähr 18 Monaten angewendet werden könne.

Ich habe sie an Kindern von 4 Monaten mit größtem Erfolge angewandt. Da diese Kinder vor der Operation in ihrer Umgebung niemals mit nackten Füßen gesehen worden, so kann in der Tat niemand vermuten, daß sie mit solcher Deformität behaftet gewesen sind, denn es besteht keine Narbe: kaum drei weißliche Punkte, die in den Falten der Haut verborgen liegen.

Ich habe mir dann gedacht, daß man dieselben Resultate überhaupt solange erreichen könnte, als eine genügende Knorpelschale des Talus (welcher der wichtigste Knochen ist) erhalten bleibt. Serienschnitte am Talus haben mir nun gezeigt, daß diese Schale noch im Alter von 8 und 9 Jahren mehrere Millimeter Dicke besitzt (es kommen individuelle Schwankungen vor, die auf dem Röntgenbilde, besonders an Klumpfüßen, sehr gut sichtbar sind). Ich habe darauf das Verfahren an Kindern von 3, 4, 5, 6, 7, 8 und 9 Jahren versucht und stets die besten Resultate erzielt.

Im Prinzip soll man den Eingriff, damit der Klumpfuß sich nicht

---

[1]) Siehe die Beschreibung in Gazette des Hopitaux, 22. Dezember 1910.

Digitized by Google

verschlimmert, vor dem Gehen lernen machen; so operiere ich mit Vorliebe im Alter von 8—10 Monaten.

Die Operation ist eine durchaus ungefährliche. Operationsshock kommt nicht vor, und stets wird der Eingriff gut vertragen. Da kein Einschnitt gemacht wird, ist keine Infektionsmöglichkeit vorhanden; die kleinen Wunden vernarben in 24 oder 48 Stunden.

Was die Resultate anbelangt, so scheinen sie mir den mit anderen Methoden zu erlangenden immer überlegen zu sein. In der Tat werden

Fig. 6.

Aktive Bewegungen des Fußes nach Auslöffelung im Alter von $8\frac{1}{2}$ Jahren. Das Resultat 4 Jahre später.

Fig. 7.

Sprung auf die Fußspitze.

Fig. 8.

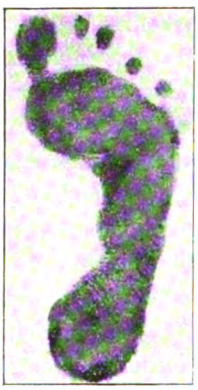

Der Sohlenabdruck ist beinahe wie bei einem normalen Fuße.

die Gelenkflächen nicht zerstört und damit das freie Gelenkspiel geschont, wie aus den Fig. 6 u. 7 zu ersehen ist.

Die Gelenke funktionieren besser, die Muskeln entwickeln sich und werden in ihren Leistungen sicherer.

Passive und aktive Beugung und Streckung (Fig. 6).

Hebung auf den Fußspitzen.

Hebung auf den Fersen.

Sprung auf einen Fuß (Fig. 7).

Was erst in zweiter Linie kommt, aber auch nicht gering geschätzt werden soll, ist die Erhaltung der Fußform; der operierte Fuß ist fast normal: äußere Gestalt und Sohlenabdruck gleichen beinahe denen eines gesunden Fußes (Fig. 8).

Es ist bekannt, daß ein Klumpfuß immer kleiner ist, besonders

Digitized by Google

in der Längsachse, als ein normaler Fuß. Macht man nun eine Tarsektomie, so verkürzt man den Fuß noch mehr, man verstümmelt ihn. Im Gegensatz hierzu berücksichtigt die Auslöffelung die einzelnen Knochen, erlaubt ihnen ein fast normales Wachstum und macht den Fuß weit weniger häßlich.

Demgegenüber sind die Operationen, welche nun den Bandapparat angreifen (wie die von P h e l p s) oft unvollständig: der Talus tritt nicht wieder in die Tibiagabel zurück, und der Calcaneus behält einen gewissen Grad von Varusstellung, was von großer Bedeutung ist, da dies häufig den ersten Anstoß zum Rezidiv gibt.

Das Evidement ist die einzige, nicht verstümmelnde Operation, welche gestattet, direkt auf den Calcaneus wie auf den Talus einzuwirken.

Ich füge eine Anzahl von Belegen bei, von Moulagen, Röntgenbildern, Photographien und Fußabdrücken, welche zeigen sollen, daß die subkutane Exkochleation der Fußwurzelknochen in der Behandlung des angeborenen Klumpfußes im Alter von 8 Monaten, von $2^1/_2$, $5^1/_2$ und $8^1/_2$ Jahren ausgezeichnete Erfolge gibt.

Zusammenfassung: In der Behandlung des angeborenen Klumpfußes scheint mir die Exkochleation geeignet zu sein, aus folgenden Gründen die anderen Operationen zu ersetzen:

Sie ist leicht auszuführen, liegt im Bereiche jedes Praktikers und erfordert außer einem Perforatorium und zwei scharfen Löffeln kein besonderes Instrumentarium.

Sie ist sehr harmlos, man kann sie an ganz jungen Kindern, bevor sie gehen lernen, ausführen.

Da sie weder Hautschnitte, noch Blutverlust, noch Unterbindungen, noch Naht mit sich bringt, ist man vor jeder Infektion sicher.

Sie kann nach meinen eigenen Erfahrungen wenigstens bis zum Alter von 8 und 9 Jahren mit Erfolg angewendet werden.

Sie vereinigt die Vorteile der Knochenoperationen (Aenderung der anatomischen Fußform) mit den Vorteilen der Operationen am Bandapparat (keine Verstümmelung, Erhaltung der Gelenkflächen).

Sie bietet keinen der Nachteile, welche diesen Methoden zu eigen sind.

Sie allein erlaubt, direkt auf den Calcaneus einzuwirken, die Varusstellung zu korrigieren und so Rezidiven vorzubeugen.

Die morphologischen wie funktionellen Resultate der Operation sind bemerkenswert.

Digitized by Google

XL.

Zur Klumpfußbehandlung.

Von

Dr. **Georg Magnus**, Marburg,
Privatdozent für Chirurgie.

Mit 2 Abbildungen.

Ist das unblutige Redressement eines Klumpfußes gelungen, so macht bei der Erhaltung des gewonnenen Resultates sehr häufig eine hartnäckige Innenrotation recht erhebliche Schwierigkeiten, und oft genug bleibt auf diese Weise ein häßlicher Rest der Deformität bestehen. Die kurzen Gipsverbände bis zum Knie haben hier nur wenig Einfluß, da ein Teil der Innenrotation auf sekundärem Wege im Oberschenkel entsteht. Auch die Heusnerschen Federn leisten erfahrungsgemäß nur wenig. Eine Beseitigung dieses Restes kann wohl später durch einen Apparat mit Beckengurt erfolgen, doch ist diese Maschine unverhältnismäßig groß, teuer und unbequem.

Ausgehend von dem Gedanken, daß womöglich im ersten Verbande dieser Innenrotation energisch entgegenzutreten sei, habe ich an dem Material der K ö n i g schen Klinik im letzten Jahre mit gutem Erfolge ein sehr einfaches Verfahren angewendet, über das ich Ihnen heute in aller Kürze berichten möchte.

Ursprünglich beim doppelseitigen Klumpfuß angewandt, wurde es später mit einer kleinen Modifikation auch für den einseitigen Pes varus brauchbar gemacht. Nach erfolgtem Redressement werden die beiden Füße auf einer und derselben gepolsterten geraden Schiene befestigt, die eine extreme Außenrotation bis zum gestreckten Winkel und durch die gemeinsame Befestigung beider Füße auf derselben Schiene eine gegenseitige Korrektion bewirkt. Die Befestigung erfolgt durch Heftpflaster, und zwar durch je drei Streifen. Diese sind durch Aufeinanderkleben von je zwei Stücken so eingerichtet, daß das mittlere

Digitized by Google

Drittel gar keine Klebfläche besitzt, die beiden äußeren Drittel mit ihren Klebflächen nach verschiedenen Seiten sehen. Der erste und dritte Streifen laufen vom Innenrande des Fußes zwischen Sohle und Schiene hindurch, rückwärts ganz um die Schiene herum und wieder zum Innenrande des Fußes; der mittlere vom Außenrande unter der Sohle hinweg, in entgegengesetzter Richtung rückwärts um die Schiene herum und zu seinem Ausgangspunkt zurück; allemal klebt das Ende des Streifens auf dem Anfang und keiner verläuft zirkulär. Durch den Zug dieser drei Streifen wird einmal die Inflexion des Fußes behoben, der Vorderfuß abduziert und der Calcaneus nach außen gedrückt.

Fig. 1.

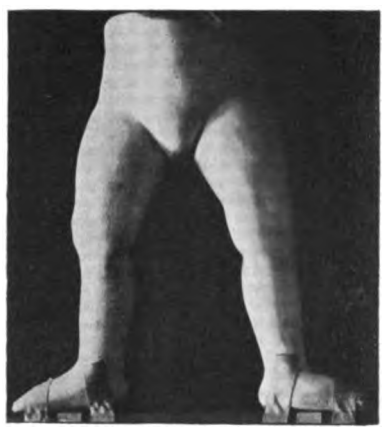

Fig. 2.

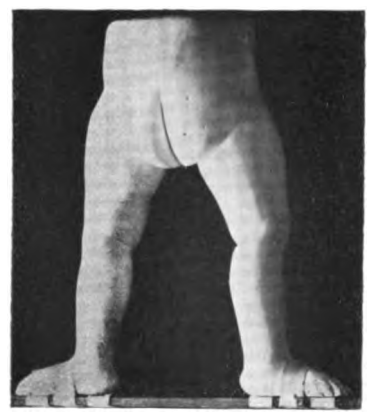

Die Außenrotation wird durch die gestreckte Richtung der Schiene bewirkt.

Legt man jetzt über diese Schiene samt den Pflasterstreifen einen Gipsverband an, so läßt sich die Pronation mit leichter Mühe durch Drehung an der Schiene herstellen. Die redressierende Hand liegt dabei zwischen beiden Füßen auf der Schiene und stört das Gipsen in keiner Weise. Dadurch, daß der Fuß auf der mit eingegipsten Schiene klebt, ist ein Herausschlüpfen aus dem Verbande unmöglich gemacht. Wir sind stets mit Gipsverbänden ausgekommen, welche die Mitte des Unterschenkels nicht überschritten.

Ich zeige Ihnen hier ein Modell eines normalen Kindes, an welchem der Verband angelegt ist. Ferner erlaube ich mir, Ihnen einige Bilder herumzureichen.

Figur 1 zeigt einen schweren einseitigen kongenitalen Klumpfuß,

Digitized by Google

vor und nach der Behandlung. Es sind drei Verbände angelegt gewesen, jeder zu 2 Monaten. Das Resultat ist durchaus zufriedenstellend.

Von Fall II fehlt leider das Ausgangsbild; die erste Aufnahme zeigt die Stellung am Schlusse der ersten Verbandperiode, die dritte das Resultat des zweiten Verbandes, das mittlere Bild das Kind im Verbande vor dem Eingipsen. Die Streifen sind hier noch etwas anders angeordnet.

In Fall III handelte es sich um einen gleichen Befund wie bei Fall I. Die Photographie, wie auch der Gipsabguß zeigen das Resultat der ersten dreimonatigen Verbandperiode.

Die Fixierung des einseitigen Klumpfußes gelingt ebenso leicht, wenn man die Schiene rechtwinklig abbiegt und den gesunden Fuß in Normalstellung festklebt und eingipst. Von den drei demonstrierten Fällen sind zwei einseitig und mit dieser Aenderung behandelt.

Die Schienen habe ich mir anfangs selbst aus Holzplatten hergestellt. Praktischer und haltbarer ist eine Duraluminschiene, die der Bandagist K a p h i n g s t in Marburg nach meiner Angabe herstellt. Sie erlaubt nicht nur eine sehr schnelle und bequeme Umstellung, sondern hat auch den Vorteil, daß sie eine Ueberkorrektion der Plantarflexion ermöglicht.

Digitized by Google

XLI.

Aus der Akademie für prakt. Medizin zu Köln. Orthop.-chirurg. Klinik. (Dirig. Arzt: Prof. Dr. K. Cramer.)

Demonstration eines neuen Skoliosenmeßapparates.

Von

Dr. **Fr. Duncker.**

Mit 5 Abbildungen.

Meine Herren! Die Lage eines Punktes im Raume ist bekanntlich nach den Regeln der analytischen Geometrie allgemein bestimmt durch den Schnittpunkt der drei sich in einem Punkte schneidenden Spuren dreier Ebenen[1]). Gesetzt den Fall, dieser Punkt wäre bekannt und die sich schneidenden drei Spuren stünden eine auf der anderen senkrecht, so wäre uns damit ein Ordinatensystem gegeben, mit dessen Hilfe wir die Lagebeziehungen einer ganzen Reihe von Punkten, also auch den Verlauf einer beliebigen Kurve im Raume meßbar festlegen könnten.

Auch unser Skoliosenmeßapparat, den ich Ihnen demonstrieren möchte, stellt ein zu einem besonderen Zwecke modifiziertes räumliches Ordinatensystem dar. Und zwar ist die X-Achse in etwa dreißig zueinander parallel verlaufende Stahlstreifen aufgelöst. Die Y-Achse wird teils durch die gitterartige Verbreiterung der X-Achse, teils durch die beiden vertikalen Säulen des Elevatorstativs gebildet. Als Z-Achse ist schließlich die Serie der Meßnadeln zu betrachten, welche die Stahlstreifen senkrecht überschneidet und den wichtigsten Bestandteil des Apparates ausmacht. Bei der Konstruktion dieses Apparates schwebte uns als Ziel ein Meßinstrument vor, durch dessen einmalige Einstellung die räumlichen Verbiegungen der skoliotischen Wirbelsäule in laterale und

[1]) Unter der Spur zweier sich schneidenden Ebenen versteht man die Schnittlinie dieser Ebenen.

Digitized by Google

antero-posteriore Deviationen zerlegt und wenn möglich auch Messungen von Körperquerschnitten, Umrißbildern und Tierskoliosen vorgenommen werden könnten.

Fig. 1.



Skoliosenmeßapparat.

Ausgehend von dem Gedanken, daß wir es bei der Skoliosenmessung hauptsächlich mit einer frontal gerichteten Rückenfläche zu tun haben, konnte die X-Achse unseres Apparates zweckmäßig

Digitized by Google

in ein die ganze Rückenfläche beherrschendes, festes Gittersystem umgewandelt werden. Hierdurch würde eine Verschieblichkeit des Meßinstrumentes in der Richtung der Y-Achse nur für gewisse Bedingungen erforderlich, nämlich für die Anpassung des Rahmens an die Körpergröße des zu messenden Patienten.

Außerdem wäre aber durch diese Anordnung der nicht zu unterschätzende, konstruktive Vorteil gewonnen, daß wir in dem Meßrahmen eine feste Basis erhielten, die aus dem Stativ herauszunehmen und in jede beliebige Lage zu bringen wäre. Anderseits könnte auf dieser Basis jeder einzelnen Meßnadel eine zweidimensionale Beweglichkeit erteilt werden. Wenn also jede einzelne Meßnadel sowohl von rechts nach links wie von vorn nach hinten verschieblich ist und alle Meßnadeln im Sinne der Y-Achse vertikal übereinander angeordnet sind, so ergänzen sie sich in ihrer Gesamtheit zu einer Nadelserie, die eine dreidimensionale Einstellung, mithin die Fixierung von räumlichen Kurven gestattet.

Diese theoretischen Ueberlegungen ließen sich praktisch in vollem Umfange ausführen.

Im wesentlichen besteht der Apparat aus einem rechteckigen Stahlröhrengestell, in welchem das Meßinstrument an Kontergewichten vertikal verschieblich aufgehängt ist. Die Kontergewichte laufen verdeckt innerhalb der Säulen des Stativs und stehen durch dünne, über Rollen geleitete Drahtseile mit einem Holzrahmen in Verbindung.

Oben und unten sind an dem Rahmen zwei Eisenschienen befestigt, die mit ihren ringförmig durchbohrten Enden die Stativrohre umgreifen und so den sicheren gleitenden Gang des Meßinstrumentes vermitteln. Und zwar ist der Rahmen durch den Kontergewichtsmechanismus derartig ausbalanciert, daß er jeder Handbewegung im Sinne der vertikalen Verschiebung leicht nach oben und unten gehorcht. An der unteren Querleiste des Holzrahmens befindet sich eine scherenförmige Vorrichtung zur Fixierung des Beckens und ermöglicht eine absolut genaue Einstellung des Patienten in der Medianlinie des Apparates.

Da die Messung weniger als 1 Minute dauert, kommen Ermüdungserscheinungen und Schwankungen des Patienten kaum zur Beobachtung. Wir haben daher im Interesse einer ungezwungenen Körperhaltung von weiteren Fixierungsvorrichtungen abgesehen.

Das eigentliche Meßinstrument wird durch einen kräftigen Stahlrahmen gebildet, in welchem etwa dreißig graduierte

Digitized by Google

Stahlstreifen in einem Zwischenraum von je 2 cm horizontal ausgespannt sind. Auf jedem dieser Stahlstreifen läuft ein mit Visiermarke versehener, oben geöffneter Metallschlitten, der in seiner Mitte von einer in sagittaler Richtung verstellbaren Meßnadel senkrecht durchbohrt wird. Das vordere Ende jeder Nadel ist mit einem Visierknopf, das hintere, dem Arzte zugekehrte Ende mit einem kleinen Handgriff armiert. Sämtliche Meßnadeln sind demnach parallel zueinander gerichtet und gestatten mit Hilfe der Schlitten eine Verschiebung in zwei Dimensionen, und zwar

Fig. 2.

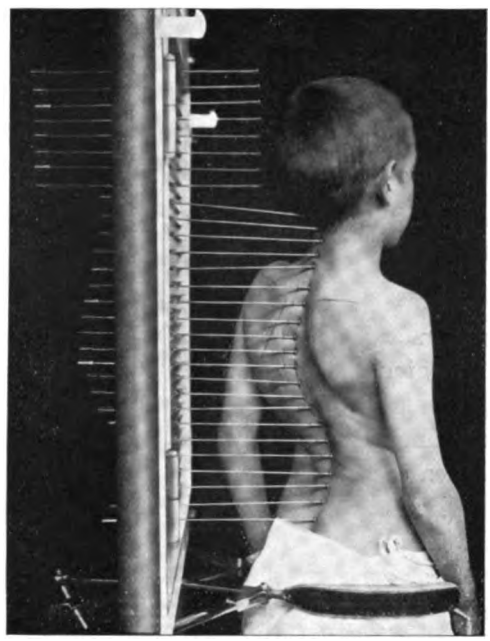

Fertige Einstellung der Meßnadeln.

von rechts nach links sowohl, wie von hinten nach vorn. Mit der Gesamtheit der Nadeln lassen sich also beliebige Kurven im Raume und somit auch die Dornfortsatzlinie mit mathematischer Genauigkeit meßbar fixieren.

Ein besonderer Vorzug des Apparates besteht darin, daß das Meßinstrument mitsamt den Stahlstreifen und Meßnadeln aus dem Holzrahmen herausgenommen werden kann. Man schlägt hierzu die beiden seitlichen Riegel zurück, öffnet den Meßrahmen türflügelartig und hebt ihn nach Entfernung der oben befindlichen Führungsschraube

Digitized by Google

aus den Angeln. Darauf kann das ganze Instrument um 90° gedreht und nach Zurückziehen der äußersten Nadeln an zwei Haken des Holzrahmens in querer Stellung aufgehängt werden. In dieser Stellung läßt sich der Meßrahmen analog dem Beelyschen Kyrtometer zur Aufnahme von Querschnittsbildern verwenden. Die gute Funktion der Meßnadeln wird durch diese Lage in keiner Weise beeinträchtigt.

Für die Messung von Tierskoliosen ist es weiterhin von Wichtigkeit, daß der Meßrahmen auch auf einem eisernen Tischchen, oder improvisiert auf zwei hochkant gestellten Zigarrenkisten in eine horizontale Lage gebracht werden kann. Die Meßresultate, welche in dieser Weise an Kaninchen gewonnen wurden, erlaubte ich mir gestern an der Hand von Lichtbildern vorzuführen.

Die Technik der Messung ist aus den beigefügten Photographien und den obigen theoretischen Erörterungen leicht zu verstehen. Die Meßnadeln werden zunächst ein wenig zurückgezogen und sämtliche Schlitten in die Null- oder Medianlinie des Apparates eingeordnet. Es empfiehlt sich, bei jeder Messung von dieser Anfangsstellung auszugehen.

Der zu messende skoliotische Patient wird nach der üblichen Markierung der Dornfortsatzlinie mit dem Rücken dem Apparat gegenübergestellt. Er schließt die Fersen, läßt die Arme schlaff am Körper herabhängen und nimmt eine möglichst natürliche Stellung ein. Hierauf wird der Meßrahmen so weit nach oben oder unten verschoben, bis die Greifflächen der Beckenzange zwischen Trochanter und Darmbeinschaufel des Patienten zu liegen kommen. Der Arzt nimmt zur Vornahme der Messung Aufstellung hinter dem Meßapparat. Er schließt durch Anziehen einer Flügelschraube die Beckenzange und bringt durch eventuelle Verschiebung und Fixierung der Seitenhebel die Medianlinie des Patienten genau in die Nullinie des Apparates.

Man beginnt nun die sagittal hinter der Kreuzbeinspitze befindliche Meßnadel — meist ist dies bei der beschriebenen Anordnung die unterste Nadel — so weit nach vorn zu schieben, daß ihr Visierknopf die betreffende Hautstelle eben leicht berührt. Es ist also besonders zu beachten, daß diese Nadel genau in der Mittellinie des Apparates steht, denn ihre Spitze bildet den absoluten Nullpunkt, indem sich die laterale und antero-posteriore Deviation vereinigt. Sollte der Visierknopf nicht mit der Kreuzbeinspitze zusammenfallen, so kann dies

Digitized by Google

nach Lockerung der Beckenfixierung und leichter Stellungsänderung des Patienten unschwer erreicht werden. Darauf folgt die Einstellung einer Nadel nach der anderen in den durch die Stahlstreifen gegebenen Abständen, und zwar bedarf es bei normalen Menschen keiner seitlichen Verschiebung der Nadeln, denn die Medianlinie des Körpers befindet sich genau in der Nullinie des Apparates. Bei der Messung von Skoliosen müssen dagegen die übrigen Nadeln gleichzeitig mit der sagittalen Annäherung so weit nach rechts oder links verschoben werden, wie dies die seitliche Ausbiegung der Wirbelsäule erforderlich macht. Die Führung der Meßnadeln wird am besten durch die am Handgriff liegenden Finger der rechten Hand besorgt, während diejenigen der linken Hand die seitliche Verschiebung der Metallschlitten übernehmen. In dieser Weise reiht sich ein Knopf nach dem anderen auf der Dornfortsatzlinie an und folgt den seitlichen Abweichungen der Wirbelsäule. Der obere wird auf die Protuberantia externi cranii gerichtet, die überzähligen werden beiseite geschoben. Der spielend leichte Gang der auf einer Feder gleitenden Nadeln und Schlitten gewährleistet eine rasche, kaum eine Minute dauernde Messung.

Fig. 3.



Antero-posteriore Kurve.

Dann folgt — und dadurch zeichnet sich unser Verfahren vor allen übrigen Systemen aus — der zweite Akt der Messung, die Kontrolle der eingestellten Meßnadeln. Der Arzt stellt sich jetzt seitlich neben den Patienten und überzeugt sich davon, daß auch im Profil alle Nadelspitzen mit den korrespondierenden Punkten der Wirbelsäule zur Deckung gebracht sind. Steht nämlich der eine oder andere Meßknopf nicht mit der Dornfortsatzlinie in Berührung, so kann auch nachträglich seine Stellung ohne Schwierigkeit korrigiert werden. Er wird vor- oder zurückgezogen, bis die genaue Kopie der Skoliose in geschlossener Kurve vorliegt. Die Möglichkeit

Digitized by Google

dieser Kontrolle ist ein eminenter Vorteil unseres Meßverfahrens. Denn es verlangt nicht wie andere Systeme eine gewisse zeichnerische Gewandtheit oder langwierige, ermüdende Vorübungen, sondern verbürgt gleich bei der ersten Anwendung ein absolut zuverlässiges und objektives Ergebnis. Für den beschäftigten Praktiker ist aber auch der Umstand nicht zu vergessen, daß er bei Zeitmangel den Apparat nach der Einstellung

Fig. 4.



Seitliche Abweichung.

ruhig sich selbst überlassen kann. Die Meßnadeln bewahren die ihnen bei der Messung erteilte Stellung vollkommen und gestatten auch später eine exakte Notierung der erhaltenen Werte.

Ehe wir uns jedoch der Uebertragung der Meßresultate zuwenden, sei darauf aufmerksam gemacht, daß unser Apparat nicht nur eine Messung der Dornfortsatzlinie vorzunehmen gestattet. Ebensogut lassen sich mit den Meßnadeln auch die Schulterblätter, Darmbeinschaufeln und Körperkonturen fixieren. Allerdings ist hierzu eine Teilung der Nadelserie in zwei Hälften nötig. Alle Nadeln mit gerader Zahl werden z. B. nach rechts, alle ungeraden

Digitized by Google

nach links verschoben, so daß zwischen je zwei untereinanderstehenden Meßnadeln ein Abstand von je 4 cm vorhanden ist. Zur Bestimmung der Torsion können auch Querschnittsbilder zu Hilfe genommen werden, die sich in der beschriebenen Weise mit dem um 90° gedrehten Meßrahmen anfertigen lassen (Fig. 5).

In den meisten Fällen wird man jedoch mit der Messung der Dornfortsatzlinie auskommen. Nach Beendigung der Einstellung und der Kontrolle der eingestellten Meßnadeln wird der Patient durch Oeffnen der Beckenfixierung aus seiner Lage befreit, und man wendet sich nun zum dritten und letzten Akt der Messung, zum Einzeichnen der Resultate in die dafür bestimmten Meßtabellen.

Fig. 5.



Quergestellter Meßrahmen.

Die Meßtabellen geben die natürlichen Verhältnisse des Meßinstrumentes in fünffacher Verkleinerung wieder. Die horizontalen Linien entsprechen der Anzahl und dem Abstande der Stahlstreifen, die vertikalen der auf den Stahlstreifen angebrachten Zentimetereinteilung. Zur näheren Erläuterung sei hinzugefügt, daß die größere

Digitized by Google

Tabelle die Kopie des Meßrahmens darstellt, während die kleinere durch rechtwinkliges Umlegen der Nadelserie in die Papierebene entstanden zu denken ist. Wir haben es daher auch hier mit einem dreidimensionalen Ordinatensystem zu tun, aus dem sich die wirkliche Lage jedes einzelnen Punktes durch eine einfache Berechnung rekonstruieren läßt.

Zur Erleichterung des Ablesens und des Eintragens der Meßresultate empfiehlt es sich, eine der beiden Abweichungen der Meßnadeln, z. B. die sagittale, zunächst unberücksichtigt zu lassen. Man beginnt am besten mit der untersten Nadel, die, wie gezeigt wurde, in allen Fällen auf der Nullinie steht. Dann orientiert man sich über die seitliche Verschiebung der darüberliegenden Nadel am Stande der Visiermarke des dazu gehörigen Schlittens. Dieser kann ohne weiteres an der Zentimetereinteilung des Stahlstreifens bestimmt und auf der entsprechenden horizontalen Linie der größeren Tabelle durch einen Punkt markiert werden. Die Nullinie der Stahlstreifen entspricht hierbei der Nullinie der Tabelle. Ebenso werden die seitlichen Abweichungen der dritten, vierten usw. Meßnadel auf den nächst höheren Horizontalen der Tabelle eingetragen. Auf ihre Lage links oder rechts von der Nullinie ist bei der Notierung besonders acht zu geben. Auf diese Weise reiht sich ein Punkt an den anderen, und es entsteht schließlich eine Kurve, welche das getreue Abbild der seitlichen Deviationen der Wirbelsäule darstellt. Die sagittale Abweichung der Meßnadeln zeigt die anteroposteriore Verkrümmung der Wirbelsäule an und wird in der nebenstehenden kleineren Meßtabelle eingetragen. Auch hierbei schreitet die Messung zweckmäßig von unten nach oben fort und weicht nur insofern von dem eben beschriebenen Vorgange ab, als die Länge jeder Nadel vom vorderen Rande des Schlittens bis zum Visierknopf mit einem Zentimetermaß gemessen auf die jeweilige Einstellung der untersten Nadeln reduziert werden muß. Beträgt z. B. die vor dem Schlitten befindliche Länge der untersten Nadel 12 cm, so nimmt man diese Zahl gewissermaßen als Normalzahl an und markiert sie in der Tabelle auf der Nullinie. Von der Länge der übrigen Nadeln sind dann jedesmal 12 cm zu subtrahieren und die erhaltene Zahl, je nach dem positiven oder negativen Vorzeichen, links oder rechts von der Nullinie einzuzeichnen.

Ein Blick auf die beigefügte Tabelle einer schweren, nach Abbott behandelten Skoliose erklärt besser als viele Worte die Art der Uebertragung der mit unserem Apparate er-

Digitized by Google

haltenen Meßresultate. Die linksstehenden Kurven sind als Projektionen der Dornfortsatzlinie auf einer horizontalen Ebene aufzufassen und bringen somit die seitlichen Abweichungen der Wirbelsäule in eindeutiger Weise zum Ausdruck. Der anfangs stark geschlängelte Verlauf der Wirbelsäule ist nach Abschluß der Abbottschen Gipsverbandbehandlung in eine leichte linkskonvexe Totalskoliose umgewandelt

Fig. 6.

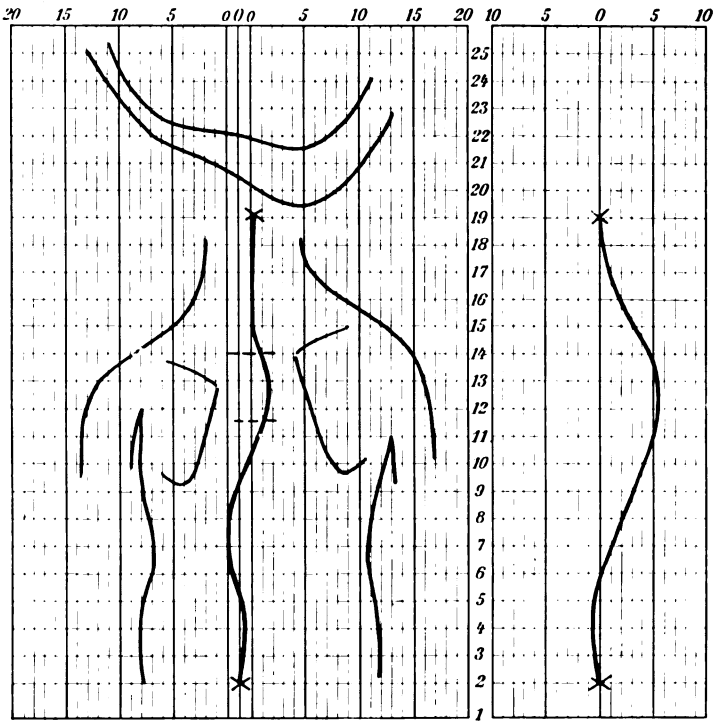

worden. Entsprechende korrektive Veränderungen haben aber gleichzeitig auch die im kleineren Felde eingetragenen anteroposterioren Krümmungen erfahren. Man erkennt hier die Profillinie der typischen Lenden-, Brust- und Halskrümmung, welche vor der Behandlung nach Art eines hohlrunden Rückens vermehrt und nach der Behandlung besonders im Brustteil wesentlich abgeflacht erscheint. Außerdem läßt sich eine Zunahme der Körpergröße konstatieren, die aus der Tabelle ohne weiteres in Zentimetern abgelesen werden kann.

Für die Gebrauchsfähigkeit unseres Apparates zur Anfertigung

Digitized by Google

vollständiger Meßbilder legt die nebenstehende Figur einer S-förmigen Skoliose dritten Grades beredtes Zeugnis ab. Nicht nur die lateralen und anteroposterioren Verkrümmungen der Wirbelsäule sind hier verzeichnet, sondern auch die Körperkonturen, der Stand der Schulterblätter und einige Querschnittsbilder sind in übersichtlicher Weise zur Darstellung gebracht.

Fig. 7.

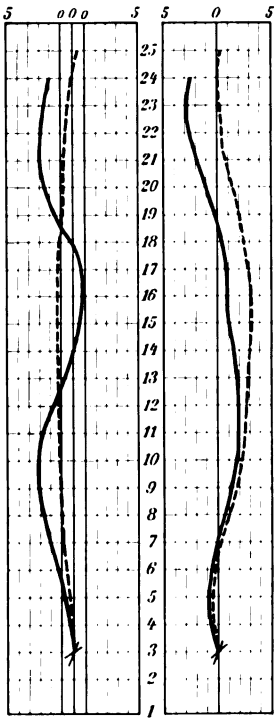

Fassen wir die Vorzüge unseres Apparates noch einmal kurz zusammen, so ist neben der einfachen sinnreichen Konstruktion, seiner universellen klinischen Anwendbarkeit und last not least seiner Preiswürdigkeit eine an Objektivität grenzende Zuverlässigkeit der Meßergebnisse rühmend hervorzuheben.

Die Einstellung der Meßnadeln kann, wie dies meines Wissens bei keinem anderen Systeme möglich ist, nachträglich kontrolliert, und wenn nötig, korrigiert werden. Die Dauer der Messung beträgt trotzdem kaum eine Minute. Die eingestellten Nadeln behalten weiterhin die ihnen bei der Messung erteilte Lage bei, so daß die Notierung der Meßresultate auch später durch geschultes Pflegepersonal erfolgen kann. Die klinische Brauchbarkeit unseres Meßverfahrens wird schließlich auch durch das handliche Format der Meßtabellen erhöht. Denn die 20 : 24 cm großen Tabellen lassen sich unschwer dem laufenden Krankenblatte beifügen und ermöglichen so eine rasche Orientierung über Veränderungen der Skoliose bei den wichtigen Nachuntersuchungen. Alles in allem hat sich dieses Meßverfahren zur Kontrolle der Abbottschen Methode an der Klinik von Professor Cramer seit über Jahresfrist bestens bewährt[1]).

[1]) Der komplette Apparat ist vom Medizinischen Warenhaus Aktiengesellschaft Berlin NW, Karlstraße 31, zum Preise von 400 M. zu beziehen.

Digitized by Google

Digitized by Google

Digitized by Google

NPLC



Digitized by Google

UVa Health Sciences Library
3 47 0144187